This is a digital copy of a book that was preserved for generations on library shelves before it was carefully scanned by Google as part of a project to make the world's books discoverable online.

It has survived long enough for the copyright to expire and the book to enter the public domain. A public domain book is one that was never subject to copyright or whose legal copyright term has expired. Whether a book is in the public domain may vary country to country. Public domain books are our gateways to the past, representing a wealth of history, culture and knowledge that's often difficult to discover.

Marks, notations and other marginalia present in the original volume will appear in this file - a reminder of this book's long journey from the publisher to a library and finally to you.

Usage guidelines

Google is proud to partner with libraries to digitize public domain materials and make them widely accessible. Public domain books belong to the public and we are merely their custodians. Nevertheless, this work is expensive, so in order to keep providing this resource, we have taken steps to prevent abuse by commercial parties, including placing technical restrictions on automated querying.

We also ask that you:

+ *Make non-commercial use of the files* We designed Google Book Search for use by individuals, and we request that you use these files for personal, non-commercial purposes.

+ *Refrain from automated querying* Do not send automated queries of any sort to Google's system: If you are conducting research on machine translation, optical character recognition or other areas where access to a large amount of text is helpful, please contact us. We encourage the use of public domain materials for these purposes and may be able to help.

+ *Maintain attribution* The Google "watermark" you see on each file is essential for informing people about this project and helping them find additional materials through Google Book Search. Please do not remove it.

+ *Keep it legal* Whatever your use, remember that you are responsible for ensuring that what you are doing is legal. Do not assume that just because we believe a book is in the public domain for users in the United States, that the work is also in the public domain for users in other countries. Whether a book is still in copyright varies from country to country, and we can't offer guidance on whether any specific use of any specific book is allowed. Please do not assume that a book's appearance in Google Book Search means it can be used in any manner anywhere in the world. Copyright infringement liability can be quite severe.

About Google Book Search

Google's mission is to organize the world's information and to make it universally accessible and useful. Google Book Search helps readers discover the world's books while helping authors and publishers reach new audiences. You can search through the full text of this book on the web at `http://books.google.com/`

Digitized by Google

PU ... Y OF THE
... RARY OF THE
... BOSTON,
... POSITED IN THE
... MEDICAL LIBRA...

7717
1

...cessions
3...081

Shelf N...
...105
...1886.

...NDED 1852
...ONDITA
1630.
...STON PUBLIC LIBRA...

Jan. 18, 1887

THE FRANCIS A. COUNTWAY LIBRARY OF MEDICINE
HARVARD MEDICAL LIBRARY-BOSTON MEDICAL LIBRARY

Digitized by Google

Digitized by Google

Digitized by Google

Digitized by Google

Digitized by Google

7728.1 262

Archiv

für

pathologische Anatomie und P

und für

klinische Medicin.

Herausgegeben

von

Rudolf Virchow.

Hundertundfünften Bandes erstes

Zehnte Folge: fünften Bandes erstes

Mit 8 Tafeln.

Ausgegeben am 3. Juli.

Berlin,

Druck und Verlag von Georg Rein

1886.

Digitized by Google

Die Herren Mitarbeiter werden darauf aufmerksam gemacht, dass das Archiv einen festen Preis hat und dass dem entsprechend die Zahl der Bogen eines Bandes auf 36, die der Tafeln auf 10 festgestellt ist, wobei nur insofern eine Aenderung vorgesehen ist, dass bei einer Vermehrung der Tafeln eine entsprechende Verminderung der Bogenzahl einzutreten hat. Dieses öconomische Verhältniss macht bestimmte Beschränkungen in Bezug auf die aufzunehmenden Arbeiten erforderlich, über welche früher wiederholt ausführliche Darlegungen stattgefunden haben (vgl. Bd. 69. S. 150 und Bd. 87. S. 199). Indem auf dieselben verwiesen wird, soll hier noch besonders hervorgehoben werden, dass Abhandlungen von mehr als 3 Bogen Stärke in der Regel nicht zugelassen werden können, jedenfalls nicht in ein einzelnes Heft, und dass Abhandlungen mit Tafeln sich derjenigen Reihenfolge fügen müssen, welche durch die schon längere Zeit vor dem Drucke beginnende Herstellung der Tafeln bedingt wird, dass sie also gelegentlich in ein folgendes Heft verschoben werden müssen. Einzelne Abbildungen sollten so eingerichtet sein, dass sie zur Herstellung von Zinkographien verwendet werden können, d. h. sie sollten mit der Feder und rein schwarzer Tusche gezeichnet sein.

Verlag von Georg Reimer in Berlin,
zu beziehen durch jede Buchhandlung.

COMPENDIUM
DER LEHRE
VON DEN
FRISCHEN TRAUMATISCHEN LUXATIONEN
FÜR STUDIRENDE UND ÄRZTE
VON
DR. STETTER,
DOCENT DER CHIRURGIE AN DER UNIVERSITÄT KÖNIGSBERG.
PREIS: 2 MARK.

Eine kurze übersichtliche Darstellung der traumatischen Luxationen in Form eines Compendiums giebt es meines Wissens bis jetzt noch nicht. Diesem Mangel sucht das vorliegende Buch von St. abzuhelfen. Dasselbe ist für Studirende und praktische Aerzte geschrieben, es soll gleichsam ein Nachschlagebuch sein, welches den Arzt befähigt, die Luxationen lege artis zu erkennen und zu behandeln. Bei der grossen praktischen Bedeutung der Luxationen ist die Abfassung eines derartig kurzen Compendium, wie das vorliegende gewiss gerechtfertigt. Ref. kann St. das Zeugniss geben, dass er seine Aufgabe in jeder Weise gut gelöst hat; St. beherrscht den Gegenstand vollkommen, überall giebt er nur das Wesentliche, was der Arzt braucht, rein historische Betrachtungen sind mit Recht vermieden. Somit kann Ref. das vorliegende Compendium von St. als durchaus zuverlässigen Rathgeber auf dem Gebiete der traumatischen Luxationen Studirenden und Aerzten nur empfehlen. Die äussere Ausstattung des Buches ist mit Rücksicht auf den Preis von 2 Mark lobenswerth. (Medic. Jahrbb. Bd. 209. Hft. 1.)

Digitized by Google

* 7728.1
Vol. 105,
1886.

Archiv

für

pathologische Anatomie und Physiologie

und für

klinische Medicin.

Herausgegeben

von

Rudolf Virchow.

Hundertundfünfter Band.

Zehnte Folge Fünfter Band.

Mit 17 Tafeln.

Berlin,
Druck und Verlag von Georg Reimer.
1886.

Digitized by Google

15.11.1
392.021

Digitized by Google

Inhalt des hundertundfünften Bandes.

Erstes Heft (1. Juli).

		Seite
I.	Ueber die Abhängigkeit der Bindegewebsneubildung in der Arterienintima von den mechanischen Bedingungen des Blutumlaufes. Von Prof. Dr. R. Thoma, Director des pathologischen Instituts in Dorpat. Fünfte Mittheilung. Die Arteriosclerosis nodosa. (Hierzu Taf. I—II.)	1
II.	Ueber den Ursprung und den centralen Verlauf des Nervus acusticus des Kaninchens. Von Dr. Benno Baginsky, Privatdocenten in Berlin. (Hierzu Taf. III.)	28
III.	Ueber das Verhalten des sogenannten Saccharin im Organismus. Von Prof. E. Salkowski. (Aus dem chemischen Laboratorium des pathologischen Institutes zu Berlin.)	46
IV.	Zur quantitativen Bestimmung des Zuckers und der sog. reducirenden Substanzen im Harn mittelst Fehling'scher Lösung. Von Dr. Immanuel Munk, Privatdocenten in Berlin.	63
V.	Ein neuer Fall von geschwänztem Menschen. Bearbeitet von Carl Hennig in Leipzig und August Rauber in Dorpat. (Hierzu Taf. IV—V.)	83
VI.	Die periodischen Sterblichkeits-Schwankungen in ihrer Bedeutung für die Medicin. Von A. Oldendorff in Berlin. (Hierzu Taf. VI.)	110
VII.	Untersuchungen über die motorischen Nervenendigungen der quergestreiften Muskelfasern. (Aus dem pathologischen Institut zu Berlin.) Von Dr. M. Miura aus Tokio. (Hierzu Taf. VII.)	129
VIII.	Das Verhalten des Knochenmarkes in Krankheiten und die physiologische Function desselben. Von H. Chr. Geelmuyden. Aus dem pathologisch-anatomischen Institut in Christiania. (Hierzu Taf. VIII.)	136
IX.	Ueber Doppelfärbung mit Orcein. Von Dr. O. Israel, Privatdocenten und Assistenten am pathologischen Institut in Berlin.	169
X.	Beiträge zur Kenntniss der Arterientuberculose. Von Dr. Dietrich Nasse, Assistenten am pathologischen Institut zu Göttingen.	173
XI.	Ueber die Nitrate des Thier- und Pflanzenkörpers. Von Dr. Th. Weyl in Berlin. (Aus dem Laboratorium von Th. Weyl.)	188
XII.	Ueber erbliche Uebertragung parasitärer Organismen. (Aus dem pathologischen Institut in Berlin.) Von Prof. Dr. Max Wolff in Berlin.	192

Digitized by Google

Zweites Heft (3. August).

Seite

XIII. Ueber die Abhängigkeit der Bindegewebsneubildung in der Arterienintima von den mechanischen Bedingungen des Blutumlaufes. Von Prof. Dr. R. Thoma, Director des pathologischen Instituts in Dorpat. Sechste Mittheilung. Die Arteriosclerosis nodosa. (Fortsetzung zu S. 26.) 197

XIV. Experimentelle Untersuchungen über die Einwirkung von Raumbeschränkungen in der Pleurahöhle auf den Kreislaufsapparat und namentlich auf den Blutdruck, nebst Beobachtungen über Pulsus paradoxus. (Ein Beitrag zur Lehre von der Wirkung grosser pleuritischer Ergüsse. Von Dr. Ottomar Rosenbach, Privatdocenten an der Universität Breslau. 215

XV. Untersuchungen über die Spina bifida. Von Prof. F. v. Recklinghausen in Strassburg. (Hierzu Taf. IX—X und 1 Zinkographie.)

I. Spina bifida occulta mit sacrolumbaler Hypertrichose, Klumpfuss und neurotischem Geschwür in Folge eines Myofibrolipom am Rückenmark. Die Gewebstransposition bei den Gehirn- und Rückenmarksherniен 243

II. Ueber die Art und die Entstehung der Spina bifida, ihre Beziehung zur Rückenmarks- und Darmspalte. 296

XVI. Experimentelle Untersuchungen über Thrombose. Von Prof. J. C. Eberth und Dr. C. Schimmelbusch in Halle. (Hierzu Taf. XI—XII.)

II. Die Entstehung von Thromben in grösseren Gefässen von Säugethieren. 331

XVII. Ueber Transfusion und Infusion. Von Dr. A. Landerer in Leipzig. 351

Drittes Heft (1. September).

XVIII. Untersuchungen über die Spina bifida. Von Prof. F. v. Recklinghausen in Strassburg. (Schluss von S. 330.) 373

XIX. Experimentelle Untersuchungen über Thrombose. Von Prof. J. C. Eberth und Dr. C. Schimmelbusch in Halle. (Fortsetzung zu S. 350.)

III. Conglutination und Coagulation. 456

IV. Gefässläsion und Thrombose. 461

V. Circulationsstörung und Thrombose. 464

XX. Experimentelle Untersuchungen über den anatomischen Zustand der Gelenke bei andauernder Immobilisation derselben. Von Dr. Albert Moll. (Hierzu Taf. XIII—XV.) 466

XXI. Die experimentelle Melanämie und Melanose durch Schwefelkohlenstoff und Schwefeloxysulfid nebst einigen Bemerkungen über die Natur des Malariagiftes. Von Dr. Carl Schwalbe, prakt. Arzte in Magdeburg. (Hierzu Taf. XVI.) 486

XXII. Ueber einige pathologisch-histologische Methoden und die durch dieselben erzielten Resultate. Von Prof. Dr. Victor Babes in Budapest. (Hierzu Taf. XVII. Fig. 1–5.) 511

XXIII. Zur Aetiologie der Dysenterie in Aegypten. Von Dr. Kartulis in Alexandrien. (Hierzu Taf. XVII. Fig. I—III.) 521

Digitized by Google

7728. 1

Archiv
für
pathologische Anatomie und Physiologie
und für
klinische Medicin.

Bd. CV. (Zehnte Folge Bd. V.) Hft. 1.

I.

Ueber die Abhängigkeit der Bindegewebsneubildung in der Arterienintima von den mechanischen Bedingungen des Blutumlaufes.

Von Prof. Dr. R. Thoma,
Director des pathologischen Instituts in Dorpat.

Fünfte Mittheilung.

Die Arteriosclerosis nodosa.

(Hierzu Taf. I—II.)

In der dritten Mittheilung[1]) wurde der Versuch gemacht, die Arteriosclerose in zwei Hauptformen zu trennen, in die Arteriosclerosis diffusa und in die Arteriosclerosis nodosa. Letztere ist charakterisirt durch das Auftreten der bekannten hügelförmigen Verdickungen der Intima, welche an der Innenfläche der Aorta und der grösseren und kleineren Arterien einen so häufigen Befund darstellen. Alle Forscher, welche sich mit der Arteriosclerose beschäftigten, haben gerade diesen Bildungen eine besondere Aufmerksamkeit zugewendet, und die Lehren von Lobstein, Rokitansky und Virchow sind wesentlich auf die Untersuchung der knotenförmigen Verdickungen der Intima arteriosclerotischer Gefässe begründet worden. Es wird deshalb gerechtfertigt erscheinen, wenn diese Veränderungen vom Standpunkte der in

[1]) Dieses Archiv Bd. 104. S. 209.

Digitized by Google

den früheren Mittheilungen gewonnenen Ergebnisse aus einer erneuten, sorgfältigen Prüfung unterzogen werden.

Bezüglich der Untersuchungsmethoden, welche zu diesem Zwecke verwendet wurden, kann auf die dritte Mittheilung verwiesen werden. Die Arterien wurden zuerst bei einem Drucke von 16 cm Quecksilber mit erwärmtem Paraffin injicirt und nach Erstarrung des Paraffins in paraffin-gesättigtem Alkohol erhärtet. Sodann konnte mit Hülfe des Dioptrographen eine genaue Zeichnung der freipräparirten Gefässabschnitte hergestellt werden. Nachdem dies geschehen war, wurden die Arterien an verschiedenen Stellen genau senkrecht zur Axe des Lumen durchsägt, und die Sägeflächen mit Hülfe der Camera lucida bei 4—10 facher Vergrösserung gezeichnet. Nach Entfernung des Paraffinausgusses erfolgte endlich die Zerlegung der Gefässstücke in mikroskopische Schnitte. Einen Theil des hierzu verwendeten Materials bildeten die in der dritten und vierten Mittheilung genauer beschriebenen Abschnitte der Aorta abdominalis und der Arteriae iliacae. Ausserdem aber standen noch einige ebenso behandelte Abschnitte der Aorta thoracica und der Arteriae femorales zur Verfügung und schliesslich wurden die Ergebnisse auch an kleineren erkrankten Arterien der Hirnhäute und anderer Körpertheile bestätigt.

Bei diesen Untersuchungen ergab sich zunächst, dass mehr oder weniger deutlich wahrnehmbare, circumscripte, knotenförmige Verdickungen der Intima einen regelmässigen Befund bei derjenigen Form der diffusen Arteriosclerose bilden, welche in der vorhergehenden Mittheilung als diffuse, primäre Arteriosclerose bezeichnet wurde. Dieses Ergebniss weist mit Entschiedenheit auf nähere ätiologische Beziehungen zwischen der diffusen primären und der knotigen Form der Arteriosclerose hin. Dagegen fanden sich in den Gefässabschnitten, welche an diffuser, secundärer Arteriosclerose erkrankt waren, nur vereinzelte, kleinere hügelförmige Verdickungen der Intima. Nach den in der vierten Mittheilung niedergelegten Erfahrungen kann die Seltenheit des Vorkommens bindegewebiger Knoten in der Intima bei secundärer Arteriosclerose nicht überraschen. Denn es hatte sich gefunden, dass die diffuse secundäre Arteriosclerose abhängig sei von Circulations-

Digitized by Google

störungen, deren Ursachen weiter in der Peripherie der Arterienverzweigung, nicht aber im Gebiete der diffusen secundären Arteriosclerose selbst zu suchen sind. Solche Circulationsstörungen, die sich wesentlich als Verlangsamungen des Blutstromes auf dem ganzen Querschnitte einer Arterie darstellen, erscheinen wohl geeignet diffuse bindegewebige Verdickungen der Intima hervorzurufen. Es wäre aber nicht einzusehen, in welcher Weise sie circumscripte Bindegewebswucherungen in der Intima veranlassen sollten. Wenn nun die Beobachtung nichtsdestoweniger auch in secundär arteriosclerotischen Strecken von Arterien gelegentlich einzelne kleine Bindegewebsflecke in der Intima nachweist, so wird für diese eine andere Erklärung gesucht werden müssen.

Diese Erklärung findet sich ohne Schwierigkeit, wenn man sich der nahen ätiologischen Beziehungen erinnert, welche zwischen der primären und der secundären diffusen Arteriosclerose bestehen. In der That konnten in allen Fällen von secundärer Arteriosclerose auch zugleich an einem grossen Theile der arteriellen Bahn die Erscheinungen der primären, diffusen Arteriosclerose nachgewiesen werden. Deshalb erscheint es als eine durchaus ungezwungene Deutung, wenn man annimmt, dass in den secundär arteriosclerotischen Gefässen, welche knotige Verdickungen der Intima zeigten, auch zugleich Spuren primärer Arteriosclerose vorhanden waren, die in Beziehung stehen zu der Entwicklung der circumscripten Bindegewebsflecke in der Intima.

Weiterhin überzeugt man sich, dass zuweilen die Arteriosclerosis nodosa auch in Gefässprovinzen auftritt, welche keine Erscheinungen der diffusen Arteriosclerose erkennen lassen. Es ist dies beispielsweise ein häufiges Vorkommen an den Arterien des Hirns und der Hirnhäute. Allein regelmässig findet man in solchen Fällen mit der rein nodösen Arteriosclerose der einen Gefässprovinz eine diffuse primäre Arteriosclerose der Aorta oder anderer Gefässprovinzen verknüpft. Wenn sich demnach die Arteriosclerosis nodosa und die beiden Formen der diffusen Arteriosclerose in sehr verschiedenartiger Weise combiniren, so erscheint doch immer die nodöse Arterio-

Digitized by Google

sclerose in irgend welcher Weise von diffuser, primärer Arteriosclerose begleitet. In der Regel aber gestaltet sich dieses Verhältniss so, dass die grösseren knotenförmigen Verdickungen der Intima im Gebiete der diffusen primären Arteriosclerose auftreten.

Man gelangt auf diesem Wege zu dem vorläufigen Ergebnisse, dass die Arteriosclerosis nodosa in näherer ätiologischer Beziehung zu der diffusen primären Arteriosclerose stehe. Diese Beziehung aber kann kaum in anderer Weise aufgefasst werden als indem man annimmt, dass die Arteriosclerosis nodosa von ähnlichen ätiologischen Momenten, wie die primäre diffuse Arteriosclerose abhängig sei, von Dehnungen der Tunica media. Allein erst eine genauere Prüfung der anatomischen Befunde kann dieses Ergebniss mit Bestimmtheit feststellen.

Die Auffindung der ätiologischen Momente, welche die nodöse Form der Arteriosclerose bestimmen, ist aber in dem einen Falle mit grösseren, in dem anderen Falle mit kleineren Schwierigkeiten verknüpft, weil die mechanischen Bedingungen, unter denen die Gefässwand steht, bald mehr, bald weniger verwickelte genannt werden müssen. Im Allgemeinen kann man die circumscripten Bindegewebsneubildungen der Arterienintima, welche keine nachweisbare topographische Beziehung zu den Verzweigungsstellen der Arterien erkennen lassen, auf relativ einfache Verhältnisse, auf eine locale Dehnung der Arterienwand zurückführen, während die an den Verzweigungsstellen auftretenden Bindegewebsflecke nicht ohne eine Berücksichtigung der Gestaltveränderungen der ganzen Arterie dem Verständnisse näher gerückt werden können. Aus diesem Grunde erscheint es zweckmässig, diese beiden Hauptformen von Bindegewebsflecken einer gesonderten Betrachtung zu unterziehen, und zunächst die circumscripten Verdickungen der Intima, welche unabhängig von den Verzweigungsstellen der arteriellen Bahn auftreten, zu erörtern. Die arteriosclerotischen Heerde dagegen, welche sich an den Verzweigungsstellen der Arterien localisiren, sollen einer späteren Mittheilung vorbehalten werden.

Bei einer genaueren mikroskopischen Untersuchung der Wandungen primär arteriosclerotischer Gefässe bemerkt man, dass die bindegewebige Verdickung der Intima, welche in der dritten

Digitized by Google

Mittheilung als eine diffuse Endarteriitis beschrieben wurde, keine ganz gleichmässige genannt werden kann. Vielmehr schwankt, ungeachtet der vollkommenen Regelmässigkeit des Gefässlumen, die Dicke der Intima auf einem und demselben Arterienquerschnitte zuweilen ganz erheblich. Während sie an der einen Stelle 70—90 mmm dick erscheint, erreicht sie an anderen Stellen eine Mächtigkeit von 300—400 mmm. Bereits für die normale Intima waren indessen in der ersten Mittheilung[1]) ähnliche Verhältnisse besprochen worden. Auch die normale Intima zeigt eine etwas ungleiche Dicke, wie dies aus einer Vergleichung der damals beigegebenen Abbildungen hervorgeht. Indessen sind diese Schwankungen in der Dicke der normalen Intima nur geringfügige zu nennen. Um sie auf den Abbildungen deutlich wahrnehmbar zu machen, mussten sie damals im Verhältnisse zu der übrigen Zeichnung des Arterienquerschnittes etwa um das Sechsfache übertrieben werden. Die Dicke der normalen Intima der Aorta schwankt, an injicirten Präparaten gemessen, zwischen 12 und 110 mmm.

Es fragt sich nun, inwieferne diese Ungleichheiten in der Dicke der Intima abhängig sind von Abweichungen in der Gestaltung der Media. Um dieser Frage näher zu treten, wurde in einer grossen Anzahl von Querschnitten durch die ganze Aorta die Intima und Media an verschiedenen Stellen gemessen. Dabei zeigte es sich, dass die Dicke der Intima aortae sowohl unter normalen Verhältnissen, wie bei secundärer Arteriosclerose keine bestimmte Beziehung zur Dicke der Media erkennen lässt. Die Dicke der Media ist ebenso wie diejenige der Intima nicht auf allen Theilen des Aortenquerschnittes gleich gross. Es fanden sich unter 45 genauer gemessenen Querschnitten der normalen Aorta

10 Querschnitte, in denen die dickste Stelle der Intima mit einer localen Verdünnung der Tunica media zusammenfiel,

18 Querschnitte, in denen der dicksten Stelle der Intima eine locale Verdickung der Tunica media entsprach, und

17 Querschnitte, in denen die Media, entsprechend der

[1]) Dieses Archiv Bd. 93. S. 443.

Digitized by Google

dicksten Stelle der Intima, keine merkliche Aenderung in Beziehung auf ihre Mächtigkeit erkennen liess.

Aehnlich gestalteten sich die Verhältnisse bei diffuser secundärer Arteriosclerose, wenn man die spärlich vorkommenden, unverhältnissmässig viel beträchtlicheren, circumscripten, nodösen Verdickungen der Intima ausser Acht liess. Man wird aus diesen Ergebnissen den Schluss ziehen dürfen, dass die relativ geringen Differenzen in der Dicke der Intima normaler und secundär arteriosclerotischer Aorten keine Beziehung zur Dicke der Media besitzen, sondern dass sie auf anderweitige Verhältnisse, vielleicht auf gewisse locale Eigenthümlichkeiten des Blutstromes bezogen werden müssen, deren genauere Prüfung indessen vorläufig zu weit geführt hätte.

Bei der primären Arteriosclerose dagegen, sowie an denjenigen Stellen secundär arteriosclerotischer Gefässe, welche der Sitz knotenförmiger Verdickungen der Intima sind, gestalten sich die Verhältnisse in ganz anderer Weise. Die circumscripten Verdickungen der Intima zeichnen sich hier zunächst durch viel beträchtlichere Dicke aus. Ausserdem aber zeigt die Media, entsprechend diesen knotenförmigen, bindegewebigen Verdickungen der Intima regelmässig auffällige pathologische Veränderungen, und zwar entweder eine beträchtliche Verdünnung oder aber degenerative Erscheinungen, namentlich hyaline Degeneration. Diese Veränderungen der Media sind dann in vielen Fällen durch verschiedene Vorgänge anderer Art complicirt, deren Besprechung indessen erst später erfolgen kann. Für den Augenblick wird man an der Thatsache festhalten, dass jene bindegewebigen Verdickungen der Intima bei Arteriosclerosis nodosa immer mit Erkrankungen der Media combinirt sind. Zunächst aber sollen diejenigen Fälle näher geprüft werden, in welchen die Erkrankung der Media sich als eine Verdünnung dieser Membran darstellt.

In Fig. 1 (Taf. I) ist das Anfangsstadium einer solchen Veränderung bei 10facher Vergrösserung abgebildet, aus einem Querschnitte der Aorta abdominalis, welcher in der Mitte zwischen der Ursprungsstelle der Mesenterica inferior und der Theilungsstelle der Aorta senkrecht zur Axe des Gefässes gelegt wurde. Die Art und Weise, wie die Zeichnung mit Hülfe der Camera

Digitized by Google

lucida gewonnen wurde, ist bereits bei Besprechung der technischen Hülfsmittel in der dritten Mittheilung ausführlich erörtert worden. Man bemerkt hier einen breiten dunklen Streifen, die Tunica media (f). Dieselbe ist nach innen zu durch eine feine, schwarze, stellenweise leicht wellige Linie begrenzt, welche das äussere Blatt der Elastica interna vorstellen soll. Nach innen von dieser folgt eine halbmondförmige lichtere Gewebsmasse, die Intima. Die endotheliale Bekleidung der letzteren ist bei der gewählten Vergrösserung nicht erkennbar; dagegen unterscheidet man in den äusseren, dem Lumen abgewendeten Schichten der Intima eine schmale, beiläufig millimeterbreite Zone, die sich gegen den inneren Theil der Intima nur undeutlich abgrenzt. Diese schmale Zone ergiebt sich als die elastisch-musculöse Schichte der Intima (e), welche nach aussen durch das bereits erwähnte äussere Blatt der Elastica interna begrenzt ist. Das innere Blatt der Elastica interna, welches in der ersten Mittheilung [1]) sorgfältiger beschrieben und abgebildet wurde, ist hier nicht wahrnehmbar, wie dies bei endarteriitischen Prozessen die Regel ist. Die Bindegewebslage der Intima, welche hier erheblich dicker ist als normal, trägt den Buchstaben d, während die Adventitia, sowie die anliegenden, losen Zellgewebsmmassen mit g bezeichnet sind.

Die pathologisch verdickte Bindegewebslage der Intima zeigt in dieser Fig. 1 sehr ungleiche Mächtigkeit. Bei a erreicht die bindegewebige Verdickung der Intima ein Maximum; hier ist aber zugleich die Media nicht unerheblich verdünnt. Die Messung an einem in Canadabalsam eingelegten, gefärbten Durchschnitt ergab:

	Dicke der Intima	Dicke der Media
bei a	412 mmm	187 mmm
bei b	93 -	275 -
bei c	81 -	319 -

Es ändert sich somit auf diesem Durchschnitte die Dicke der Media in umgekehrtem Sinne wie die Dicke der Intima. Ungeachtet dieser Eigenthümlichkeit in dem Verhalten der Ar-

[1]) Dieses Archiv Bd. 93. S. 493 u. ff. An dieser Stelle wurde das innere Blatt der Elastica interna als fein punctirt bezeichnet. Siehe auch ebenda Taf. X. Fig. 13 u. 14.

Digitized by Google

terienwand lässt jedoch das Lumen der Aorta keinerlei merkliche Missstaltung erkennen. Sein Querschnitt stellt eine regelmässig geformte Ellipse dar, deren grosse und kleine Axe 16,9 und 16,1 mm messen. Die kleine Axe der Ellipse bildet mit der Sagittalebene des Körpers einen Winkel von — 38°, sie verläuft somit[1]) von vorne und links nach hinten und rechts, während der Punkt a genau im rechten Seitenrande der Aorta gelegen ist. Diese Gestaltung des Lumen ist nach den Erörterungen der dritten Mittheilung zu erwarten, da erstens der gezeichnete Querschnitt nicht allzuweit unterhalb der etwas nach links von der Sagittalebene befindlichen Ursprungsstelle der Mesenterica inferior liegt, und zweitens da die Aorta hier einen in der Frontalebene gekrümmten Verlauf darbietet. Wenn aber aus diesen Verhältnissen geschlossen werden kann, dass die Gefässlichtung in keiner Weise missstaltet, sondern vielmehr genau dem Blutstrome angepasst ist, so geht daraus weiterhin hervor, dass die Abweichung, welche die Tunica media an der gezeichneten Stelle von der Innenfläche der Arterie erkennen lässt, auf eine Ausbauchung der mittleren Arterienhaut zu beziehen ist. Erwägt man zugleich die nicht unerhebliche Verdünnung, welche die Tunica media an dieser Stelle aufweist, so wird man kaum eine andere Erklärung finden können, als die, dass die Tunica media hier eine Dehnung erlitten habe.

Weiterhin fragt es sich nun, ob diese Dehnung und Ausbauchung der Media als die primäre Veränderung und die bindegewebige Verdickung der Intima als die Folgeerscheinung, als das Product einer compensatorischen Endarteriitis aufzufassen sei, oder ob vielmehr die bindegewebige Verdickung der Intima vorausging und die Dehnung der Media veranlasste. Denn dass eine causale Beziehung zwischen beiden Vorgängen besteht, wird durch ihre häufige Coincidenz wahrscheinlich und durch die Thatsache, dass die nodöse Arteriosclerose immer mit Veränderungen der Media verknüpft ist, bewiesen. Eine Auffassung dieser causalen Beziehungen in dem Sinne, dass beide Vorgänge coordinirt die Folge eines dritten Vorganges, also einer gemeinsamen Ursache seien, steht ohne nähere Analogien dar, und

[1]) Bezüglich der Winkelbezeichnungen vergleiche die dritte Mittheilung. Dieses Archiv Bd. 104. S. 223.

Digitized by Google

muss aus verschiedenen Gründen zurückgewiesen werden. Die Dehnung der Media ist unzweifelhaft ein rein passiver, vom Blutdrucke abhängiger Vorgang, der so wesentlich andere Voraussetzungen hat, als eine Bindegewebsneubildung, dass es schwer denkbar ist, wie eine und dieselbe Ursache einerseits in der Media eine Dehnung, andererseits in der Intima eine Gewebsneubildung erzeugen sollte. Eine solche Deutung der causalen Beziehungen schneidet jedes weitere Verständniss der hier interessirenden Vorgänge ab. Sie wird zu einer Hypothese, die nichts erklärt. Man wird somit nur zu prüfen haben, ob die Veränderung der Media als Ursache der bindegewebigen Verdickung der Intima, oder umgekehrt, ob letztere als die Ursache für die Dehnung der Media zu betrachten sei.

Wenn man zunächst sich auf den Standpunkt stellen will, dass die bindegewebige Verdickung der Intima, die Endarteriitis fibrosa vorausgeht und die Dehnung der Media veranlasst, so könnte es fraglich erscheinen, wie es kommt, dass die Media gedehnt wird, da die Gefässwand doch durch die Verdickung der Intima an sich keine Einbusse an Festigkeit erleidet, sondern vielmehr widerstandsfähiger wird. Dieser Einwand ist indessen hinfällig. Die eigenthümlichen mechanischen Bedingungen, unter denen eine vom Blutdrucke gespannte Gefässwand steht, könnten allerdings, wenn die Intima an einer beschränkten Stelle primär an Dicke zunimmt, eine geringe Ausbauchung der Media bedingen. Allein diese Ausbauchung könnte nach mechanischen Principien, wenn die locale Verdickung der Intima als ihre Ursache zu betrachten ist, unter keinen Umständen eine so beträchtliche sein, dass die ursprüngliche, dem Blutstrome adäquate Gestalt des Lumen wieder hergestellt würde. Immer müsste an der Stelle, wo die Intima verdickt ist eine erhebliche Difformität zurückbleiben. Wäre es also möglich nachzuweisen, dass das Lumen in Fig. 1 genau wieder seine elliptische Gestalt angenommen hat, welche es vor dem Eintreten der Erkrankung besass, so wäre die Auffassung, dass die Verdickung der Intima als die primäre Veränderung dastehe, widerlegt.

Dieser Beweis ist indessen für den Gefässquerschnitt Fig. 1

Digitized by Google

nicht mit voller Bestimmtheit zu führen, weil die Intimaverdickung zu geringfügig ist im Verhältnisse zu der Grösse der auszumessenden Gefässlichtung. Die Beobachtungsfehler, das heisst, die Fehler, welche bei der mit Hülfe der Camera lucida vorgenommenen Zeichnung des Gefässlumen unterlaufen können, sind bei aller Sorgfalt zu beträchtlich, um mit einem so hohen Grade von Genauigkeit, wie er hier erforderlich ist, für Fig. 1 jede Difformität des Gefässlumen in Abrede zu stellen.

Allein dieser Beweis kann ohne Schwierigkeit geführt werden, wenn die pathologischen, bindegewebigen Verdickungen der Intima beträchtlicher werden, indem dann die erwähnten Fehlerquellen ihre Bedeutung verlieren. Wirft man einen Blick auf die Abbildungen Fig. 9 und 10, so dürfte wohl ohne Schwierigkeit die Ueberzeugung gewonnen werden, dass hier die Bindegewebsneubildung genau in dem Maassstabe erfolgte, dass das Gefässlumen eine dem Blutstrome adäquate Form wieder erhielt. Wenn hier die Bindegewebsneubildung die primäre Veränderung gewesen wäre, welche die Dehnung der Tunica media nach sich zog, müsste unzweifelhaft eine so auffällige Difformität des Gefässlumen entstanden sein, dass sie auch bei weniger genauer Beobachtung nicht hätte übersehen werden können. Umgekehrt führt die grosse Regelmässigkeit des Gefässlumen in Fig. 9 und 10 direct zu der Annahme, dass die Bindegewebsneubildung in der Intima secundär sei und in ihrer räumlichen Ausdehnung wesentlich von den mechanischen Bedingungen des Blutstromes bestimmt werde.

Damit gelangt man zu dem Schlusse, dass in der That die Dehnung der Tunica media als die primäre Veränderung zu betrachten sei, und dass die Bindegewebsentwickelung in der Intima in diesen Fällen die Bedeutung einer compensatorischen Endarteriitis gehabt habe, welche dem durch die Dehnung der Media missstalteten Gefässlumen wieder eine dem Blutstrome entsprechende Form ertheilte. Dieser Schlussfolgerung kommt aber eine etwas allgemeinere Bedeutung zu, denn es wird sich ergeben, dass alle Formen der Arteriosclerosis nodosa mit solchen localisirten Dehnungen und Ausbauchungen der Tunica media der Arterien beginnen. Es ist aber in diesem Resultate zugleich eine bedeut-

Digitized by Google

same Bestätigung gegeben für die Erörterungen der dritten Mittheilung. Dort hatte sich gefunden, dass die primäre diffuse Arteriosclerose im Wesentlichen auf einer weitverbreiteten Dehnung der Tunica media der Arterien beruhe. Hier aber gelangt man zu dem Resultate, erstens dass die Arteriosclerosis nodosa vorzugsweise in dem Gebiete der primären diffusen Arteriosclerose auftrete, und zweitens dass die hier erörterten Formen der Arteriosclerosis nodosa gleichfalls auf Dehnungen, aber auf locale, circumscripte Dehnungen der Muskelhaut der Arterien zu beziehen seien. Es unterstützen sich somit die Ergebnisse der beiden Untersuchungsreihen gegenseitig. Ein genaueres Studium der bindegewebigen Flecke in der arteriosclerotischen Gefässwand ist aber geeignet, noch eine Reihe weiterer Argumente zu schaffen.

Prüft man eine grössere Anzahl dieser halbmondförmigen, mit localer Verdünnung der Media combinirten Verdickungen der Intima, so nimmt man bei einem Theile derselben Veränderungen wahr, welche direct darauf schliessen lassen, dass in ihnen relativ nachgiebige Stellen der Arterienwand vorliegen. Man bemerkt nehmlich entsprechend der dünnsten Stelle der Media zuweilen eine körnige Trübung der Bindegewebslager der Intima, wie sie in Fig. 2 bei 10facher Vergrösserung wiedergegeben ist. In dieser Figur ist allerdings die Trübung, der Deutlichkeit halber, zu dunkel gehalten. In Wirklichkeit erscheint das Gewebe der Intima an solchen Stellen nur körnig, etwas aufgefasert und von unregelmässigen aber sehr feinen Spalten durchsetzt. Kerne und Zellen sind zuweilen noch nachweisbar, öfters fehlen dieselben an den besonders stark veränderten Stellen. Man erhält im Allgemeinen den Eindruck, dass es sich hierbei um eine moleculare Desintegration der Intima handle, um eine Veränderung, bei welcher die fibrilläre Structur des Bindegewebes durch allzu straffe Spannung Schaden erlitten hätte. Es erhebt sich aber dabei zugleich der Einwurf des Artefactes. Die Anspannung der Gefässwand durch eine unter dem Drucke von 16 cm Quecksilber stehende Flüssigkeit, eine zu hohe Temperatur der Injectionsmasse, sowie endlich die Erhärtung des stark gespannten Gefässes in Weingeist ohne vorgängige Entfernung des Paraffinausgusses könnten als Momente angeführt

Digitized by Google

werden, welche postmortal und arteficiell eine solche Veränderung herbeizuführen geeignet wären.

Diesem Einwurfe gegenüber ist nun anzuführen:

Erstens, dass ein Injectionsdruck von 16 cm Quecksilber die Grenzen der Schwankungen des Blutdruckes nicht überschreitet.

Zweitens, dass eine zu hohe Temperatur der Paraffinmasse zwar die Innenschichten der Gefässe verändert, jedoch nicht trübt, sondern vielmehr durchsichtiger macht.

Drittens, dass man solche Trübungen in normalen Gefässen, welche während der Erhärtung in gleicher Weise gespannt worden waren, nicht vorfindet.

Viertens, dass man solche Trübungen der Intercellularsubstanz der Intima vielfach auch in arteriosclerotischen Abschnitten der Aorta findet, die ohne vorgängige künstliche Dehnung in entspanntem Zustande erhärtet wurden.

Fünftens, dass man im Gebiete dieser Trübungen der Intima durch kräftige Kernfärbemittel an vielen Stellen keine Kernfärbung erzielen kann.

Wenn es somit nicht zulässig ist, diese Trübung der neugebildeten Schichten der Intima auf eine postmortale, künstlich herbeigeführte Veränderung zurückzuführen, wird man genöthigt sein, dieselben als Folge einer Ernährungsstörung aufzufassen, welche vor dem Tode eintrat. Die Localisation der Trübung an den Stellen der stärksten Verdünnung der Media führt sodann zu der Vermuthung, dass es sich hier um eine Nekrobiose des Bindegewebes handle, welche durch eine Ueberdehnung desselben herbeigeführt wurde. Diese letztere muss eintreten, wenn die Media einer fortschreitenden, wenngleich geringen Dehnung unterliegt. Die andauernde, allzustraffe Spannung der Bindegewebslagen der Intima ist dann entweder direct Ursache des molecularen Zerfalles, oder sie ergiebt sich als ein Hinderniss für die Circulation der Gewebsflüssigkeiten in den Bindegewebsspalten, wodurch die Ernährung der Zellen und Fasern Noth leidet, und diese einem körnigen Zerfalle entgegengeführt werden. Ob bei diesem körnigen Zerfalle neben den in den Präparaten enthaltenen, in Alkohol und ätherischen Oelen unlöslichen Trübungen auch Fettmolecüle auftreten, konnte nicht entschieden werden, da die in Rücksicht auf die Erhaltung der

Digitized by Google

topographischen Verhältnisse gewählten Untersuchungsmethoden, eine vollständige Auflösung etwa vorhandenen Fettes herbeiführen mussten. Es wird daher die Frage nach dem Vorkommen von Fettmolecülen bei diesem Vorgange späterer Bearbeitung vorbehalten werden müssen.

Die fortschreitende Dehnung der Tunica media wird, wenn man die Bindegewebsneubildung in der Intima als eine compensatorische Endarteriitis auffasst, consequenter Weise auch als Ursache betrachtet werden müssen, dafür, dass an anderen Stellen diese halbmondförmigen Verdickungen der Intima um Vieles stärker werden (Tafel I, Fig. 3 Vergr. 10). Nun macht sich jedoch noch eine andere Erscheinung geltend, eine sehr lebhafte Vascularisation der Media im Gebiete des Erkrankungsheerdes, welche häufig verbunden ist mit einer spärlichen kleinzelligen Infiltration der unmittelbaren Umgebung der Vasa vasorum. Diese kleinzellige Infiltration stellt sich in Fig. 3 dar in Gestalt kurzer Reihen dunkler Punkte und Streifen, welche namentlich in der Media deutlich hervortreten, in der Regel aber auch in der Adventitia nicht vermisst werden. Bei der schwachen Vergrösserung, unter welcher die Zeichnung angefertigt wurde, erscheinen in den mit Alauncarmin gefärbten Schnitten die stärker tingirten Züge lymphoider Zellen, nur als solche schmale Reihen dunkelrother Punkte. Erst stärkere Vergrösserungen sind im Stande die Einzelheiten zu zeigen. Die bildliche Darstellung der letzteren aber musste unterbleiben, angesichts der ohnehin zahlreichen Abbildungen, welche sich auf die viel wichtigeren topographischen Verhältnisse beziehen. Die Vasa vasorum und ihr Verhalten bei der Arteriosclerose werden in einer späteren Mittheilung eine gesonderte Darstellung erfahren. Für den Augenblick wird es genügen, darauf hinzuweisen, dass die Tunica media der Aorta, wie die Untersuchungen von Haller[1]), Bichat[2]), Burdach[3]), F. Arnold[4]), Schroeder

[1]) Haller, Elementa physiologiae. T. I. p. 67. 1757.

[2]) Bichat, Anatomie générale. T. II. 1830.

[3]) Burdach, Ueber die Vasa vasorum. Bericht von der k. anatom. Anstalt in Königsberg. 1835.

[4]) F. Arnold, Handbuch der Anatomie des Menschen. Bd. II. S. 348. 1847.

Digitized by Google

van der Kolk[1]), Gerlach[2]), Kölliker[3]) und Koester[4]) ergeben haben, unter normalen Verhältnissen Vasa vasorum besitzt, welche etwa das äussere Drittel der Tunica media durchsetzen. Im Gebiete der hier in Rede stehenden, mächtigeren bindegewebigen Verdickungen der Intima zeigt sich nun aber die Tunica media in ihrer ganzen Dicke von Vasa vasorum durchsetzt, und diese werden, wie oben bemerkt, zuweilen von schmalen Zügen lymphoider Zellen begleitet.

Es ist dies eine Thatsache welche bereits von Koester beschrieben wurde. Doch glaube ich darauf aufmerksam machen zu sollen, dass die stärkere Entwicklung der Vasa vasorum in vielen Fällen erst dann auftritt, wenn die Bindegewebsmassen der Intima bereits eine erhebliche Mächtigkeit erreicht haben. Der ausführliche Nachweis für diese Behauptung kann erst bei einer späteren Gelegenheit erbracht werden, daher erscheint es auch vorläufig noch verfrüht, die Auffassung, welche Koester von der Arteriosclerose gewonnen hat, zu discutiren. Doch erkennt man leicht die Bedeutung der von Koester gefundenen Thatsachen. Sie zeigen, dass ausgiebigere Gewebsneubildungen in der Arterienwand nicht ohne eine reichlichere Entwicklung des Capillarnetzes sich vollziehen. Wie man sich aber den Zusammenhang der Erscheinungen am einfachsten vorstellen kann, ist bereits in der dritten Mittheilung für die diffuse Arteriosclerose besprochen worden. Die Verlangsamung des Blutstromes, welche in der Arterie sich im Gefolge der Dehnung der Tunica media entwickelt, wird durch die sensiblen Nervenapparate der Gefässwand, die Pacini'schen Körperchen wahrgenommen, und als eine Aenderung des Erregungszustandes übertragen auf die Vasomotoren der Vasa vasorum. Diese werden hyperämisch und gerathen in Wucherung; es ergiebt sich ein stärkerer Zufluss von Nährmaterial in die Wandung des Arterienstammes, wodurch die Bindegewebsneubildung in der Intima und eventuell

[1]) Schroeder van der Kolk, s. Donders und Janssen, Arch. f. physiol. Heilkunde. Jahrg. VII. 1848. S. 531.

[2]) Gerlach, Handbuch d. allg. u. speciellen Gewebelehre. 1849.

[3]) Kölliker, Handbuch d. mikroskop. Anatomie. 1850.

[4]) Koester, Sitzungsberichte der niederrhein. Gesellschaft für Natur- u. Heilkunde. Bonn. 15. März. 1875.

Digitized by Google

in der Media begünstigt oder vielleicht sogar angeregt wird. Indessen umschliesst ein solcher Erklärungsversuch zu viele Hülfshypothesen um länger bei demselben zu verweilen, um so mehr da die so auffällig regelmässige Gestaltung, welche die Innenfläche der erkrankten Arterie durch die Bindegewebsneubildung in der Intima annimmt, doch wohl kaum so einfach zu deuten ist. Man würde immerhin der Circulationsstörung, welche sich an Stelle einer localen Dehnung der Arterienwand entwickelt, noch einen besonderen directen Einfluss auf die Ernährungs- und Neubildungsvorgänge in der Intima zuschreiben müssen. Oder aber man müsste die Spannungsverhältnisse der Gefässwand dafür verantwortlich machen können, dass die Bindegewebsneubildung in der Intima gesetzmässige Formen erzeugt. In Anbetracht der mangelhaften Kenntnisse über die Spannung gekrümmter Membranen ist aber vorläufig eine solche Erklärung nicht durchführbar.

Nicht selten erreichen die halbmondförmigen Bindegewebswucherungen in der Intima eine sehr erhebliche Mächtigkeit. Figur 8 giebt einen solchen Durchschnitt durch die Arteria femoralis bei 8facher Vergrösserung. Die circumscripte Verdickung der Intima ist hier eine sehr beträchtliche, dagegen ist die Gestalt des Gefässlumen keine vollständig regelmässige. Es rührt diese Unregelmässigkeit daher, dass der Schnitt, welcher dieser Abbildung zu Grunde liegt, von einem Gefässe entnommen wurde, welches ohne vorhergehende Spannung oder Injection erhärtet wurde. (Die Vasa vasorum der Adventitia sind in dieser Figur nach Befunden eingezeichnet, welche durch Anwendung stärkerer Vergrösserungen gewonnen wurden.) Unter solchen Verhältnissen, also im entspannten Gefässe, erscheinen aber die Bindegewebsflecke in der Intima zuweilen als Hügel, welche stark in das Lumen prominiren, wie dies deutlicher in Fig. 7 bemerkt wird. Diese gleichfalls bei 8facher Vergrösserung gezeichnete Figur stammt von einer anderen Arteria femoralis, bietet aber mit Fig. 8 zahlreiche Analogieen. Auch hier war keine Injection vorgenommen worden, so dass die entspannte Arterie manche Unregelmässigkeit zeigt. In beiden Figuren erscheint die Media erheblich verdünnt im Gebiete der Intimaverdickung. Letztere springt etwas in das Lumen vor. Doch zeigt die eigenthümliche

Digitized by Google

Faserung der Bindegewebsmassen der Intima in Fig. 7 ziemlich deutlich, dass hier eine Anspannung der Gefässwand durch Injectionsmasse dem Lumen unzweifelhaft eine regelmässige Gestalt verliehen hätte. Namentlich an den einspringenden Winkeln, welche das Lumen zu beiden Seiten des Bindegewebsheerdes bildet, sind die Faserungen des neugebildeten Gewebes stark eingebogen oder geknickt, eine Veränderung die im gespannten Gefässe intra vitam nicht vorhanden gewesen sein konnte.

Man gelangt durch zahlreiche analoge Beobachtungen zu dem Resultate, dass viele der hügelförmigen Prominenzen, welche bei Arteriosclerosis nodosa auf der Innenfläche der aufgeschnittenen, frischen Arterien getroffen werden, während des Lebens, in dem durch den Blutdruck gespannten Gefässrohre nicht vorhanden waren, indem der Blutdruck die hügelförmige Wölbung des Bindegewebsheerdes nach aussen drängt. Auch die hügelförmigen Bildungen in Fig. 7 und 8 sind unzweifelhaft Producte der compensatorischen Endarteriitis, in Folge primärer, localisirter Dehnung der Gefässwand. Der Beweis für diese Behauptung kann allerdings nur durch die Untersuchung gespannter Gefässwände in strenger Weise erbracht werden, wie dies oben versucht wurde. Aber die damals gewonnenen Ergebnisse finden doch eine willkommene Bestätigung durch die Thatsache, dass die in Fig. 7 und 8 gezeichneten Verhältnisse ausserordentlich häufig auf Durchschnitten entspannter Arterien wahrgenommen werden. Nahezu ohne Ausnahme ist die Tunica media unter den knotenförmigen Verdickungen der Intima arteriosclerotischer Gefässe erheblich verdünnt, während zugleich das Lumen in der geschilderten Weise mehr oder weniger difform erscheint. Und wenn regressive Metamorphosen in Media und Intima nicht oder nur in beschränkter Ausdehnung bestehen, ist sogar das Lumen zuweilen auch ohne vorausgehenhe Spannung von auffälliger Regelmässigkeit, ungeachtet der mächtigen bindegewebigen Verdickung der Intima.

Indessen zeigen sich die circumscripten, bindegewebigen Verdickungen der Tunica intima, wenn sie etwas grössere Mächtigkeit erreichen, fast ausnahmelos mit regressiven Veränderungen combinirt. Diese schliessen sich, sehr häufig wenigstens, an jene oben erwähnten, eigenthümlich körnigen Trübungen an,

Digitized by Google

welche als Folge fortschreitender Dehnung der neugebildeten Bindegewebslagen betrachtet wurden. Unter den verschiedenartigen, unter solchen Bedingungen vorkommenden regressiven Metamorphosen, besitzt aber die hyaline Degeneration bei Weitem die grösste Bedeutung in Beziehung auf die Häufigkeit ihres Auftretens. Durch die hyaline Degeneration werden die Gewebe, wie dies aus den Untersuchungen von Langhans[1]), v. Recklinghausen[2]), Wieger[3]), P. Meyer[4]), Raehlmann[5]) und Anderen hervorgeht, in mehr oder weniger transparente Massen verwandelt, in welchen die zelligen Elemente verschwinden. Speciell in den arteriosclerotischen Flecken und Knoten zeigen die hyalinen Massen eine derbe und feste Consistenz. Die Saftspalten des Bindegewebes sind zu Anfang noch wahrnehmbar und die lamelläre Structur erhalten. Man kann sich deshalb leicht davon überzeugen, dass der Hauptantheil der hyalinen Substanz, welche in den endarteriitischen Verdickungen der Intima auftritt, aus einer Umwandlung der Intercellularsubstanz hervorgeht, wobei diese zugleich nicht unerheblich an Volum zunimmt. Fig. 13 kann diese Vorgänge versinnlichen. Man findet hier in der Nähe des unteren Randes der Abbildung das lamellär gebaute, mit zahlreichen Zellen und Kernen ausgestattete Bindegewebe der Intima. Nach oben zu werden in dieser Figur die Lamellen des Bindegewebes breiter und durchsichtiger, während die Zellen verschwinden. Und schliesslich geht das Gewebe in eine homogene transparente Masse über, welche hier noch weite Kanäle aufweist, die mit einer körnigen, stark durch Alauncarmin gefärbten Masse erfüllt sind. Später jedoch werden

[1]) Langhans, Untersuchungen über die menschliche Placenta. Arch. f. Anat. u. Physiologie. Anatom. Abtheilung. 1877.

[2]) v. Recklinghausen, Untersuchungen in Beziehung auf colloide und hyaline Substanzen. Tageblatt der 52. Naturforscherversammlung in Baden-Baden. 1879.

[3]) Wieger, Ueber hyaline Entartungen in den Lymphdrüsen. Dieses Archiv Bd. 78. 1879.

[4]) P. Meyer, Ueber Periarteriitis nodosa oder multiple Aneurysmen der mittleren und kleineren Arterien. Dieses Archiv Bd. 74. 1878 und Archives de physiologie normale et pathologique. 1880.

[5]) Raehlmann, Ueber hyaline und amyloide Degeneration der Conjunctiva des Auges. Dieses Archiv Bd. 87. 1882.

Digitized by Google

durch die Quellung der Intercellularsubstanz die Spalträume vollständig zum Verschwinden gebracht, so dass nun das ganze Gewebe homogen oder zuweilen auch zart granulirt erscheint. Auch jene früher erwähnten Trübungen der Intercellularsubstanz verschwinden in der homogenen Masse; sie sind nur an einzelnen Stellen in der Umgebung der letzteren wahrnehmbar.

Gleichfalls sehr häufig gesellt sich zu der hyalinen Degeneration eine mehr oder weniger ausgedehnte Verkalkung. Die verkalkten Partien zeigen, wie schon Rokitansky und Virchow erörterten, entweder eine feinkörnige, stark trübe Beschaffenheit, oder aber sie erscheinen mehr oder weniger transparent und gleichen dann bei flüchtiger Betrachtung wahrem Knochengewebe. Die Verkalkung verschont nehmlich vielfach die Bindegewebsspalten, so dass letztere sich wie die Lacunen der Knochenzellen aus der stark lichtbrechenden Intercellularsubstanz hervorheben. Nach der Entkalkung der Präparate durch Salpetersäure dagegen verliert sich diese Aehnlichkeit, wie namentlich Virchow betonte. (Vgl. Fig. 6 Vergrösserung 42. Der dunkle Heerd in der Intima entspricht der Stelle der Verkalkung. Ebenso Fig. 4 Vergr. 10.) Die früher kalkhaltigen Gewebe färben sich nun sehr intensiv, wenn man dieselben mit Alauncarminlösung behandelt. Die Bindegewebsspalten aber erscheinen in dem Gebiete der Verkalkung entweder leer oder mit feinkörnigen Massen erfüllt. Man ist somit in der Lage, sich mit Bestimmtheit davon zu überzeugen, dass die Zellen zu Grunde gegangen sind, also auch kein wahres Knochengewebe vorlag. Es ist aber das Fehlen der Zellen nicht etwa der Wirkung der Salpetersäure zuzuschreiben. Denn wenn man die Präparate mit den in der dritten Mittheilung angegebenen Hülfsmitteln vollkommen von der Säure befreit, so färben sich alle Zellen in den nicht degenerirten Gewebstheilen und auch analog behandeltes wahres Knochengewebe ebenso wie einfach petrificirter Knorpel zeigt seine zelligen Elemente unversehrt.

Es handelt sich hier somit um eine Petrification eines zuvor degenerirten Gewebes, und zwar, entsprechend dem Sitze der Verkalkungsheerde in hyalinen Gewebsabschnitten, um eine Petrification zuvor hyalin degenerirten Gewebes. Die petrificirten Stellen der Intima zeigen nach der Entkalkung eine eigenartige

Digitized by Google

körnig-streifige Beschaffenheit (Fig. 6), die sicherlich in näherer Beziehung zu der Ablagerung der Kalkmolecüle steht. Es beschränkt sich aber die Petrification nicht auf die hyalin degenerirten Abschnitte der Intima. Bekanntlich verkalkt nicht selten auch die Tunica media in grösserer oder geringerer Ausdehnung, namentlich dann, wenn sie zugleich die Erscheinungen einer hyalinen Umwandlung darbietet. In anderen Fällen wiederum tritt die Petrification zu anderen regressiven Metamorphosen der neugebildeten Gewebsmassen der Intima.

In dieser Beziehung ist aber zunächst des atheromatösen Zerfalles der neugebildeten Bindegewebslager der Intima zu gedenken, eines Vorganges der nicht selten auch auf die angrenzenden Theile der Tunica media übergreift. Auch der atheromatöse Zerfall beginnt in der Regel in den hyalin degenerirten Theilen der endarteriitischen Verdickungen. Die Gewebe nehmen hier in allmählicherem oder in rascherem Uebergange eine trübe Beschaffenheit an. Sie erscheinen dann feinkörnig oder etwas gröber granulirt, während zugleich jede Spur der früheren Structur verloren geht. In reichlicher Menge treten Fettkörnchen und Cholestearintafeln auf, während die Masse eine breiartige Consistenz annimmt. Nach der Alkoholhärtung ist die trübe Beschaffenheit der atheromatösen Heerde weniger ausgesprochen (Fig. 5, 9, 10, 12), allein immerhin noch erheblich zu nennen. Die Fettkörnchen und Cholestearintafeln sind verschwunden, durch den Alkohol gelöst, während an ihrer Stelle rundliche, spiessförmige und rhombische Lücken in der atheromatösen Masse zurückbleiben. (Cf. Fig. 12, links; Vergr. 305.) Die spiessförmigen und rhombischen Lücken geben sehr genau die Form der Cholestearintafeln wieder. Zugleich treten in dem gehärteten Objecte vielfach unregelmässige Risse in dem Atherombrei auf, die zum grossen Theile wohl erst nachträglich bei der Uebertragung der Schnitte auf den Objectträger entstehen (vgl. in Fig. 5 und 9 die dunklen Stellen in der stark verdickten Intima). Diese Risse bekunden die geringe Festigkeit der in Alkohol gehärteten atheromatösen Massen. Ist der Atheromheerd in das Gefässlumen durchgebrochen, so entsteht eine Höhlung, das atheromatöse Geschwür, in welchem Fibringerinnungen und Blut sich finden. Im Geschwürsgrunde aber trifft man unter

Digitized by Google

solchen Verhältnissen nicht selten grössere oder kleinere Mengen von braunem, körnigem, offenbar hämatogenem Pigment. In einzelnen Fällen jedoch ist selbst nach erfolgtem Durchbruch des Atheromheerdes sein Inhalt unverändert. Er lässt sich nur in kleineren Portionen auspressen, weil dünne Bindegewebssepta, die zumeist hyaline Degeneration aufweisen, denselben durchziehen und an Ort und Stelle festhalten.

Aus dieser Schilderung ergiebt sich, dass auch zwischen dem atheromatösen Zerfalle und der hyalinen Degeneration ähnliche Beziehungen bestehen, wie sie durch v. Recklinghausen zwischen letzterer und dem Verkäsungsprozesse nachgewiesen wurde. Man gewinnt den Eindruck, dass der atheromatöse Zerfall durch die hyaline Degeneration eingeleitet wird, oder wenigstens in der Regel sich mit dieser combinirt. Beide Vorgänge aber dürfen wohl aufgefasst werden als secundäre, passive Umwandlungen eines in seiner Ernährung beeinträchtigten Gewebes. Und vieles spricht dafür, dass es sich dabei um eine chemische Zerlegung der Eiweisskörper handle, bei welcher Hemialbumine sich bilden, vielleicht unter der Einwirkung von Fermenten, die, wenn sie nicht von aussen in die Gewebe hineingelangen, in diesen bereits vorgebildet sind. Denn den meisten Geweben des menschlichen Körpers kommen in geringem Grade fermentative Eigenschaften zu.

Indessen beobachtet man zuweilen auch atheromatöse Zerstörungen, welche bis in die nächste Nachbarschaft von Gewebsabschnitten reichen, in denen die zelligen Elemente noch nachweisbar sind. Aber auch in diesem Falle findet sich um den Atheromheerd ein schmaler Saum, in dessen Gebiet die Gewebe aufgequollen und hyalin oder körnig getrübt sind. Diese Veränderungen führen dann in der nächsten Nähe des Atheromheerdes zu einem Zerfall der Zellen in einzelne Fragmente und Körnerhaufen, welche sich auszeichnen durch die Fähigkeit, sich stark mit Alauncarmin zu färben.

In seltenen Fällen endlich ist die Umgebung des Atheromheerdes und bis zu einem gewissen Grade dieser selbst von zahlreichen ein- und mehrkernigen lymphoiden Zellen durchsetzt. Bei Gelegenheit einer eitrigen Pericarditis waren in der atheromatös erkrankten Intima der Aorta adscendens sogar einzelne

Digitized by Google

kleinste Heerde zu bemerken, die nahezu ausschliesslich aus lymphoiden Zellen gebildet waren, während zugleich Media und Adventitia zahlreiche mehrkernige lymphoide Zellen enthielten. Diese häuften sich namentlich in schmalen Zügen um die Vasa vasorum. Aus solchen Befunden wird man nicht den Schluss ziehen dürfen, dass diese Zellanhäufungen die Vorstufe des atheromatösen Heerdes darstellen. Es liegt viel näher, diese Gruppen lymphoider Zellen als kleine Eiterpunkte aufzufassen, die in näherer Beziehung zu der eiterigen Exsudation im Bereiche des unmittelbar anliegenden Herzbeutelblattes stehen. Das Vorkommen kleiner Eiterheerde in der Intima und Media der Aorta ist durch die Untersuchungen von Rokitansky und Virchow hinreichend festgestellt, um eine derartige Deutung zulässig erscheinen zu lassen. Und sie rechtfertigt sich auch durch den Umstand, dass die grosse Mehrzahl der in Rede stehenden Zellen den Charakter mehrkerniger Eiterzellen besitzen.

Als ein seltenes, aber sehr interessantes Vorkommniss habe ich noch eines Vorganges zu erwähnen, durch welchen ohne vorgängige Geschwürsbildung eine wenigstens theilweise Resorption des Atherombreies und ein Ersatz der gebildeten Lücke durch Granulationsgewebe herbeigeführt wird. In Fig. 14 findet sich eine mächtige, bindegewebige Verdickung der Intima der Arteria femoralis. Ein Theil dieser neugebildeten Bindegewebsmassen, welcher unmittelbar an die Media angrenzt und sich durch seine dunklere Färbung auszeichnet, war in einen von vielen Cholestearinkrystallen durchsetzten Atherombrei verwandelt. Zugleich zeigte sich die Adventitia und Media von zahlreichen, weiten Vasa vasorum durchsetzt, welche von schmalen Zügen lymphoider Zellen begleitet wurden. In Fig. 14 sind die Vasa vasorum als dunkle, verzweigte Linien eingetragen unter Zuhülfenahme einer bei stärkerer Vergrösserung aufgenommenen sorgfältigen Zeichnung. Einige dieser Vasa vasorum durchsetzten die Elastica interna der Arteria femoralis und verzweigten sich in einer nicht unbeträchtlichen Anhäufung von zell- und gefässreichem Granulationsgewebe, welches in Fig. 14 fein punctirt erscheint. Dieses Granulationsgewebe drang somit von aussen her in den Atheromheerd vor, war jedoch von den atheromatösen Massen scharf abgegrenzt, wie Fig. 12 bei 305facher Vergrösserung deutlicher

Digitized by Google

zeigt. Die Grenze zwischen Granulationsgewebe und Atherombrei erwies sich als eigenartig sinuös; die atheromatöse Masse enthielt Lacunen, ähnlich denjenigen, welche man bei der Resorption des Knochengewebes findet. In diesen Lacunen endlich lagen vielkernige Riesenzellen in beträchtlicher Zahl. Die Fig. 12 stellt eine, der Deutlichkeit halber, ausgewählt zellarme Region dieser granulirenden Bindegewebsmassen dar. Eine genaue Erwägung dieser Befunde rechtfertigt sicherlich den Schluss, dass hier ein Eindringen neugebildeten Granulationsgewebes in einen Atheromheerd vorliegt, wobei das gefässreiche, riesenzellenhaltige Granulationsgewebe eine Resorption der atheromatösen Massen einleitet. Es wäre somit der geschilderte Vorgang zu betrachten als eine Regeneration des atheromatös zerfallenen Gewebes, und diese geht offenbar aus von den gewucherten Gefässschlingen der Vasa vasorum. Dass aber weder an Ort und Stelle noch in der näheren oder weiteren Umgebung Ulceration bestand, wurde durch lückenlose Serienschnitte bestimmt nachgewiesen. Aehnliche Veränderungen kommen auch in Atheromheerden der Aorta vor, sie waren zum Beispiel auch in dem in Fig. 5 gezeichneten Präparate bei stärkerer Vergrösserung wahrnehmbar. In der genannten Figur machen sie sich aber nur als eine Gruppe dunkler Punkte bemerkbar, welche sich an den zerklüfteten Atheromheerd der Intima anschliessen.

Während aller dieser Vorgänge haben sich auch eine Reihe von Structurveränderungen in der Tunica media eingeleitet. Unter diesen ist namentlich die soeben erwähnte Vermehrung der Vasa vasorum hervorzuheben, die indessen in verschiedenen Fällen einen sehr ungleichen Grad der Entwickelung erreichen. Zuweilen ist nur die Adventitia reichlicher von Capillaren durchsetzt. In anderen Fällen ist auch die Media stärker vascularisirt als normal. Und zuweilen dringen Capillarschlingen und kleinste Arterien und Venenzweige in reichlicher Menge ein in die neugebildeten Bindegewebslager der Intima. Dabei bemerkt man nicht selten, dass die kleinen Blutgefässe, auch wenn man absieht von den soeben beschriebenen Regenerationsvorgängen, bis in die nächste Nähe der Degenerationsgebiete reichen, so dass es durchaus nicht zulässig ist, diese Degenerationen einfach als Folge einer mangelhaften Vascularisation der neugebildeten

Digitized by Google

Gewebe, und somit einer ungenügenden Versorgung mit circulirendem Blute zu betrachten. Vielmehr spricht diese Thatsache von Neuem für die oben bereits berührte Vermuthung, dass die starke Spannung der neugebildeten Bindegewebsmassen, welche sich aus einer fortschreitenden Dehnung der Tunica media erklärt, die Degenerationen veranlasse. Eine Ueberdehnung der neugebildeten Gewebe könnte direct eine moleculare Desintegration derselben herbeiführen, welche den Ausgangspunkt weiterer Veränderungen, der hyalinen Degeneration, der Atherombildung oder der Verkalkung abgiebt. Oder aber die Spannung der Gewebselemente könnte indirect wirksam werden, indem sie die Saftbahnen verengt und damit die Bewegung der Gewebssäfte und die Ernährung der Gewebe beeinträchtigt. Es ist dies, nach meiner Ansicht, die einzige Erklärung, welche in gebührender Weise allen Thatsachen Rechnung trägt und namentlich berücksichtigt, dass die degenerativen Prozesse so ausserordentlich häufig auch in den jüngsten neugebildeten Bindegewebslagen der Intima auftreten. Es wird aber von diesem Standpunkte aus auch erklärlich, weshalb die degenerativen Prozesse bei derjenigen Form der compensatorischen Endarteriitis, welche in amputirten und ligirten Arterien beschrieben wurde, fast ausnahmelos fehlen. Bei diesen letztgenannten Vorgängen wird die Lichtung der Arterie erheblich verkleinert, wodurch die Spannung der Gefässwand abnimmt, so dass die Tunica media nahezu unter allen Umständen dem Blutdrucke Widerstand zu leisten befähigt ist. Nur in einem Falle konnte ich, bei einer zu diesem Zwecke erneuten Untersuchung der vorhandenen Präparate, in der hochgradig verdickten Intima einer amputirten Arterie eine Spur von hyaliner Degeneration nachweisen. Es war das ein Fall, in welchem allgemeine diffuse und knotige Arteriosclerose bestand, in welchem somit nach den Erörterungen der dritten Mittheilung eine verminderte Widerstandsfähigkeit der Tunica media anzunehmen war.

Um die neugebildeten Vasa vasorum der Media lagern sich, wie bereits erwähnt, in den früheren Perioden der Erkrankung kleinste Züge lymphoider Zellen. In späterer Zeit, wenn die Bindegewebsmassen der Intima eine grössere Mächtigkeit erlangt haben, bemerkt man sodann, entsprechend den Erfahrungen von

Digitized by Google

Koester nicht allzuselten, dass derbes, fibrilläres Bindegewebe in der Media auftritt, und zwar wiederum in der Umgebung der Vasa vasorum. Nun findet sich somit neben der fibrösen Endarteriitis auch eine ausgesprochene bindegewebige Erkrankung der Media, eine fibröse Mesarteriitis. Und das fernere Schicksal der in der Media neugebildeten Bindegewebszüge weicht in keinem Punkte von demjenigen der Bindegewebslagen der Intima ab. Auch die fibröse Mesarteriitis combinirt sich vielfach mit hyaliner Degeneration, Petrification und atheromatösem Zerfall des neugebildeten Bindegewebes, in der Regel jedoch nur in bescheidener Ausdehnung, entsprechend der geringen räumlichen Ausdehnung der pathologischen Bindegewebszüge der Media. Es ist aber gerade für die letzteren, welche immer von zahlreichen Capillaren durchzogen werden, besonders auffällig, dass die Ernährung der Gewebe durch das Blut dieser Capillaren, wenn sie für die Neubildung des Bindegewebes ausreichte, auch für dessen ferneren Bestand genügen müsste, wenn nicht veränderte Spannungsverhältnisse der Wand eine Störung bewirken. Auch hier dürfte das Eintreten der degenerativen Prozesse im Wesentlichen durch die fortschreitende Dehnung der Gefässwand bedingt sein, durch welche die Circulation der Gewebssäfte eingeschränkt werden muss, vorausgesetzt dass fernere Untersuchungen der Dehnung der Gefässwand nicht einen directeren Einfluss auf die Degenerationen zuweisen.

Eine viel geringere Rolle bei den hier interessirenden Vorgängen scheint der einfachen Fettdegeneration zuzukommen. Sie gewinnt zwar als Theilerscheinung der Atheromatose weitere Verbreitung, allein völlig unabhängig tritt sie doch nur in geringerer Ausdehnung auf. Man findet dann in den neugebildeten Bindegewebslagen namentlich der Intima Reihen und Gruppen grösserer, protoplasmareicherer Fettkörnchenzellen, wie sie bereits von Risse, Virchow, Rindfleisch und Anderen ausführlicher beschrieben sind. Und diese Fettkörnchenzellen unterliegen offenbar späterhin einem vollkommenen Zerfall, wobei sie in körnige Detritusmassen verwandelt werden, die in ihren Randzonen noch besser erhaltene Fettkörnchenzellen einschliessen. Vollziehen sich diese Vorgänge in den oberflächlichsten Schichten der Intima, so entsteht, wie Virchow vorzüglich schilderte, die

Digitized by Google

fettige Usur. Bei tieferem Sitze aber treten in diesen körnigen Massen zuweilen Cholestearinkrystalle auf, und es entstehen Heerde, welche den atheromatösen sehr ähnlich sind. Sie sind vielleicht als eine Combination von einfacher fettiger und von atheromatöser Degeneration zu deuten: Dabei constatirt man nicht selten, dass die Fettkörnchenzellen sehr zahlreich werden und eine rundliche Gestalt annehmen, ähnlich den Plasmazellen Waldeyer's. Hier ist, was auch Virchow bemerkt, eine Grenze zwischen fettiger Degeneration und Atheromatose schwer zu ziehen. Allein es verdient doch Betonung, dass conform den Erfahrungen des letztgenannten Forschers das typische Arterienatherom in der bei Weitem überwiegenden Mehrzahl der Fälle aus den härteren, bindegewebigen Verdickungen der Intima aus den sogenannten „halbknorpeligen Platten" hervorgeht, und zwar in der Weise, wie ich es oben ausführlicher zu schildern versucht habe.

Bezüglich der gallertigen Verdickungen der Intima, welche in der älteren Literatur eine so grosse Rolle spielen und welche von Virchow mit als die ersten Stadien der deformirenden Endarteriitis betrachtet wurden, habe ich dagegen nur Weniges zu bemerken. Nach meinen Untersuchungen handelt es sich hierbei um eine mehr oder weniger fortgeschrittene, schleimige Umwandlung des neugebildeten Bindegewebes, welche sich auf Schnittpräparaten gehärteter Aorten nicht auffällig von der einfachen hyalinen Degeneration der verdickten Intima unterscheidet. Sowohl bei der schleimigen, wie bei der einfachen hyalinen Degeneration der Bindegewebsschichten der Intima finden sich die Lamellen der Intercellularsubstanz aufgequollen, verbreitert und von ausgesprochen transparenter Beschaffenheit, während die zelligen Elemente späterhin zu Grunde gehen und zwar entweder durch den früher geschilderten, körnigen Zerfall, bei welchem sich aus den Zellen Gruppen rundlicher, sich in Alauncarmin stark färbender Fragmente bilden, oder durch fettige Degeneration. Der Unterschied ist nur gegeben in der am frischen Präparate hervortretenden auffallend weichen Consistenz der gallertigen Flecken, sowie in ihrem, durch Essigsäure nachweisbaren Mucingehalt.

Nachdem durch diese Erörterungen die Structurveränderun-

Digitized by Google

gen, welche an die degenerativen Prozesse in der arteriosclerotischen Gefässwand geknüpft sind, soweit Berücksichtigung erfahren haben, als dies für das nächste Ziel der vorliegenden Untersuchungen nothwendig ist, erscheint es an der Zeit, die mechanischen Störungen zu prüfen, welche aus diesen Degenerationen sich ergeben.

(Schluss folgt.)

Erklärung der Abbildungen.

Tafel I und II.

Die meisten Figuren der Tafeln I und II sind Arterien entnommen, welche zuvor unter Beobachtung geeigneter Vorsichtsmaassregeln mit Paraffin injicirt worden waren. So war es möglich, mit Hülfe der im Texte erwähnten Methoden, die Gestalt der arteriellen Bahn ohne wesentliche postmortale Veränderungen wiederzugeben. Bei der Erklärung derjenigen Figuren, welche von den in der dritten Mittheilung beschriebenen Gefässsystemen herrühren, ist die Nummer des Falles erwähnt.

Fig. 1. Arteriosclerosis nodosa. Beginn der Veränderungen im Gebiete der Aorta abdominalis. d Pathologisch verdickte Bindegewebsschichte der Intima. e Elastisch-musculöse Schichte der Intima, durch eine dunkle, leicht wellige, stellenweise unterbrochene Linie, die gefensterte Elastica interna geschieden von der Media f. Adventitia, g. Fall 5 der dritten Mittheilung. Vergrösserung 10.

Fig. 2. Circumscripte, körnig getrübte, bindegewebige Verdickung der Intima des unteren Endes der Aorta thoracica, verbunden mit entsprechender Verdünnung der Media. Fall 9. Vergr. 10.

Fig. 3. Stärkere bindegewebige Verdickung der Intima, welche bei a in geringem Grade hyalin degenerirt erscheint. Dem entsprechend weicht an dieser Stelle der Innensaum der Intima fast unmerklich nach innen ab. Media lebhaft vascularisirt und von Zügen lymphoider Zellen durchsetzt. Aorta abdominalis. Fall 12. Vergr. 10.

Fig. 4. Petrification der verdickten Intima der Aorta abdominalis, durch alkoholige Salpetersäure entkalkt. Fall 10. Vergr. 10.

Fig. 5. Atheromheerd der verdickten Intima der Aorta abdominalis. Derselbe ist von einigen, beim Einbetten des Präparates in Canadabalsam entstandenen Rissen durchzogen. Aorta abdominalis. Fall 10. Vergr. 8.

Fig. 6. Petrification der verdickten Intima, durch alkoholige Salpetersäure entkalkt. Eigenthümliche Anschwellung der in der weiteren Umgebung verdünnten Media, vermuthlich eine agonale Contractionswelle, durch die Leichenstarre conservirt. Aorta abdominalis. Fall 10. Vergr. 42.

Digitized by Google

Fig. 7. Durchschnitt der Arteria femoralis communis dextra eines Mannes von 40 Jahren, ohne vorgängige Paraffininjection erhärtet. Vascularisation und Verdünnung der Media, mächtige, bindegewebige Verdickung der Intima. Vergr. 8.

Fig. 8. Arteria femoralis communis sinistra eines Mannes von 30 Jahren mit ähnlichen Veränderungen wie Fig. 7. Vergr. 8.

Fig. 9. Durchschnitt der Aorta abdominalis, eine kurze Strecke unterhalb des Ursprunges der Arteria mesenterica inferior (M. i.). Das in der Mitte von Fig. 11 befindliche Orientirungskreuz ist auch für diese Fig. 9 gültig. In der Gegend a findet sich in einer tieferen Schnittebene, in der Gegend b in einer höher gelegenen Schnittebene der Ursprung einer lumbalen Arterie. Die Tunica media ist nach links und hinten stark verdünnt und unregelmässig ausgebaucht. Die hierdurch entstandene Difformität des Lumen ist jedoch durch eine nach innen zu auffallend regelmässig und nahezu kreisrund begrenzte Bindegewebsmasse, welche der Intima angehört, ausgeglichen. In dem Bindegewebe der Intima unterscheidet man zwei Schichten, die sich durch verschiedene Faserrichtung von einander abheben. Die äussere Schichte der Intima erscheint in grosser Ausdehnung hyalin degenerirt und mit zwei Atheromheerden versehen, von welchen der mehr nach vorne zu gelegene Heerd zugleich theilweise petrificirt war. (Entkalkung durch alkoholige Salpetersäurelösung.) Media und Adventitia namentlich links und hinten stärker vascularisirt. In der Adventitia stellenweise kleine Fettträubchen als Gruppen kleiner Kreise wahrnehmbar. Fall 13. Vergr. 10.

Fig. 10. Arteria basilaris eines älteren Mannes, ohne vorgängige Injection einfach in Alkohol erhärtet. Media unregelmässig verdünnt und ausgebaucht, nach innen zu durch eine dunkle Linie, die Elastica interna begrenzt. Die Intima lässt drei Schichten von Bindegewebe erkennen, welche zum Theil hyalin, zum Theil atheromatös degenerirt sind. Das Lumen bildet eine ziemlich regelmässige Ellipse, die jedoch im Präparat etwas weniger vollkommen war, als sie in der Zeichnung erscheint. Oben finden sich Reste der Pia mater. Das Orientirungskreuz in Fig. 11 ist für diese Fig. 10 nicht gültig. Vergr. 18.

Fig. 11. Arteria iliaca communis dextra. Durch die Verkrümmung der Arterie (cf. Fig. 13 der dritten Mittheilung) ist die Stelle der Arterie, welche unter normalen Verhältnissen hinten links liegt, verdreht nach links. Das Orientirungskreuz ist für diese Figur in Geltung. Die mächtige Bindegewebslage der Intima (links) entspricht einer Verdickung der viel dünneren physiologischen Bindegewebsschichte dieser Arterie. Das Bindegewebe der Intima zum Theil hyalin degenerirt und faserig zerklüftet. Die Verdickung und hyaline Degeneration der entsprechenden Stelle der Media ist bei der geringen Vergrösserung nicht wahrnehmbar. Fall 13. Vergr. 4.

Digitized by Google

Fig. 12. Resorption eines Atheromheerdes der Intima der Arteria femoralis durch riesenzellenführendes Granulationsgewebe. Fall 13. Vergr. 305.

Fig. 13. Hyaline Degeneration und faserig-körnige Zerklüftung der Intima. Gezeichnet nach dem in Fig. 11 abgebildeten Schnitte. Vergr. 35.

Fig. 14. Resorption eines Atheromheerdes der hochgradig bindegewebig verdickten Intima der Arteria femoralis. Die dunklen Stellen, welche zum Theil von arteficiell erzeugten Rissen durchsetzt unmittelbar nach innen von der Media sich finden, bestehen aus Atherombrei, während das Granulationsgewebe durch seine feine Punctirung und durch seine dunkel gehaltenen Blutbahnen sich auszeichnet. i Intima. m Media. a Adventitia. Fall 13. Vergr. 26.

II.

Ueber den Ursprung und den centralen Verlauf des Nervus acusticus des Kaninchens.

Von Dr. Benno Baginsky,
Privatdocenten in Berlin.

(Hierzu Taf. III.)

Unsere Kenntnisse von dem Ursprunge des Nervus acusticus sind bisher äusserst mangelhaft geblieben. Wohin die beiden Wurzeln des Gehörnerven, die hintere und die vordere, nach ihrem Eintritt in die Medulla oblongata sich wenden, welchen Kernen sie zustreben und welchen sie ihren etwaigen Ursprung verdanken, darüber sind die Ansichten sehr getheilt; der Hypothesen giebt es über diesen Punkt sehr viele, der directen Beweise nur ganz wenige. Die gewöhnliche Annahme[1]), dass es besonders drei Kerne sind, der äussere, der innere und der vordere, welche dem Gehörnerven zum Ursprunge dienen, hat zuerst durch v. Monakow[2]) auf Grund experimenteller Untersuchung eine Einschränkung dahin erfahren, dass der äussere Acusticus-

[1]) Die ausführliche Literatur über diesen Gegenstand findet sich bei Onufrowicz (Archiv für Psychiatrie Bd. XVI. Hft. III); ich verweise auf dieselbe.

[2]) Archiv für Psychiatrie Bd. XIV. Hft. I.

Digitized by Google

kern, wie dies Deiters schon behauptet hat, mit dem Acusticus in keinem Zusammenhange steht; es gelang v. Monakow nach halbseitiger Durchschneidung des Rückenmarks unterhalb der Pyramidenkreuzung den äusseren Acusticuskern einer Seite zur Atrophie zu bringen, während die Wurzeln des Acusticus unversehrt blieben. Eine fernere Einschränkung wurde gegeben durch die Untersuchung von Forel und Onufrowicz[1]), welche die directen Connexionen des inneren Acusticuskerns mit dem Gehörnerven für mehr, als zweifelhaft erscheinen liess. So blieb denn nur noch der vordere Acusticuskern übrig, welcher mit dem Acusticus directe Beziehungen unterhalten sollte. Ausserdem sollte noch in innigem Connex mit dem Acusticus stehen die in der hinteren Wurzel des Acusticus eingelagerten Ganglienzellen und nach einigen Autoren (Stilling, Stieda) auch das besonders bei den Nagethieren entwickelte Tuberculum laterale [Stieda[2])] oder der Nacken des Kleinhirnschenkels [Stilling[3])]. Forel und Onufrowicz haben nun auf Grund ihrer Untersuchung die Ansicht ausgesprochen, dass als eigentlicher Acusticuskern des Kaninchens das Tuberculum laterale aufzufassen ist; der vordere Acusticuskern sei ein Homologon der Spinalganglien, und im Tuberculum laterale endige wahrscheinlich nur die hintere Wurzel, und zwar nach Passirung dieses Ganglions (vorderer Acusticuskern). Die vordere Wurzel des Acusticus schien den letztgenannten Forschern an die Innenseite des gleichseitigen Corpus restiforme gegen den Bindearm des Kleinhirns hin zu verlaufen und zum Theil in einem ventral vom Bindearm gelegenen Kern zu endigen, während ein anderer Theil einen weiteren, noch unbekannten Verlauf nimmt, vielleicht lateral auf die Dorsalseite des Bindearms.

Ueber die Verbindungen des Acusticus mit dem Gehörorgan, und über die Beziehungen der einzelnen Wurzeln zu den verschiedenen Theilen des Ohrlabyrinths, darüber haben Forel und Onufrowicz sichere Angaben nicht machen können, da, wie es scheint, eine Untersuchung des Gehörorgans nicht ausgeführt worden ist, wenigstens fehlt darüber jede Angabe; nach

[1]) Archiv für Psychiatrie Bd. XVI. Hft. III.

[2]) Zeitschrift für wissenschaftliche Zoologie Bd. XX. 1870. S. 324 u. 346.

[3]) Untersuchungen über den Bau und die Verrichtungen des Gehirns. 1845.

Digitized by Google

ihnen ist wahrscheinlich die hintere Wurzel der eigentliche Hörnerv.

Noch lückenhafter, als unsere Kenntnisse von dem Ursprunge des Acusticus, ist unser Wissen über den weiteren anatomischen Verlauf des Acusticus zum Grosshirn hin und seine Verbindungen mit demselben, obschon durch H. Munk[1]) directe Beziehungen zwischen dem Acusticus und dem Schläfenlappen des Grosshirns physiologisch nachgewiesen sind. Hier fehlt eigentlich jeder sichere anatomische Anhalt[2]) und auch Forel und Onufrowicz gelangten hier zu ganz negativen Resultaten.

Bei den Fortschritten, welche die Erforschung der Leitungsbahnen des Gehirns in den letzten zwei Decennien gemacht hatte, musste es unbedingt auffallen, dass gerade unsere Kenntnisse über das Verhalten des Nervus acusticus und seine Verbindungen im Gehirn so wenig gefördert worden sind; und fragen wir nach den diesbezüglichen Ursachen, so sind dieselben, wie es scheint, mannichfacher Art; einmal konnte bei der Complicirtheit des Verlaufs des Nerven, bei der Durchflechtung seiner Fasern mit andern Fasergattungen bei seinem Eintritt in die Medulla oblongata die allgemein übliche anatomische Untersuchungsmethode der Serienschnitte zu sicheren und brauchbaren Resultaten nicht führen, und auf der andern Seite hinwiederum bot der Gehörnerv der so ausgezeichneten Gudden'schen experimentellen Methode, der Zerstörung des Nerven am Neugeborenen, wegen seiner versteckten Lage, wegen der Nachbarschaft des Gehirns und anderer in der Nähe verlaufender Nerven so viele Schwierigkeiten, dass fast alle Forscher, welche sich der letzteren Methode bedienten, dieselbe als erfolglos aufgeben und verlassen mussten, zumal hierbei entweder schwere Nebenläsionen von Seiten des Gehirns auftraten, welche das Resultat der Untersuchung trübten, oder, was noch schlimmer war, die operirten Thiere in Folge der Nebenverletzungen sogleich nach der Operation zu Grunde gingen[3]).

[1]) H. Munk, Ueber die Hörsphären der Grosshirnrinde. Monatsbericht der Akademie, Mai 1881.

[2]) Ich verweise auch hier auf die diesbezügliche Literatur bei Onufrowicz l. c.

[3]) Ich will nur anführen, was v. Monakow (Archiv für Psychiatrie

Digitized by Google

Wollte ich daher bei meinen Versuchen, welche ich bereits längere Zeit vor der Publication von Forel und Onufrowicz begonnen hatte, von grösserem Glücke begünstigt sein, so musste ich zunächst alle diejenigen Missstände zu vermeiden suchen, mit denen die früheren Experimentatoren zu kämpfen hatten. Wollte ich die Gudden'sche Methode, welche gute Resultate zu geben versprach, anwenden, so musste ich, um weitere Complicationen durch etwaige Gehirnläsionen auszuschliessen, nach einem Operationsverfahren suchen, welches gestattete, den Acusticus beim Neugeborenen zu zerstören ohne Mitläsion des Gehirns oder anderer Theile, und die Möglichkeit der längeren Erhaltung der Thiere gewährte. Meine Untersuchungen habe ich im physiologischen Laboratorium der hiesigen Thierarzneischule unter Leitung des H. Prof. H. Munk an Kaninchen ausgeführt.

Nach einigen Vorversuchen bin ich auf Grund anatomischer Untersuchung zu einem Operationsverfahren gelangt, welches die gewünschten Bedingungen bis zu einem gewissen Grade erfüllt, und allgemein empfehlenswerth ist. Während fast alle früheren Experimentatoren das Gehörorgan vom äusseren Gehörgange aus zu zerstören und auszubohren suchten, erfolgte mein Eingriff vom Halse aus. Beim neugeborenen Thiere befindet sich die nach der Schädelbasis gewendete Paukenhöhle dicht unter dem Winkel des Unterkiefers und von hier kann man das Ohrlabyrinth ohne jeden grösseren Eingriff bequem erreichen. Die Operation wird nun in folgender Weise ausgeführt. Ein Assistent hält die Vorder- und Hinterbeine des Thieres, während ein zweiter den Kopf desselben fixirt. Ein kleiner Querschnitt dicht am Kieferwinkel trennt die Haut; es erscheint nun die Parotis, welche nebst dem Unterhautbindegewebe mittelst eines stumpfen Häkchens zur Seite geschoben wird. Nach einem weiteren vorsichtigen Verschieben der daselbst liegenden zarten Musculatur gelangt man

Bd. XII. S. 545) sagt. „Der centrale Verlauf des Acusticus ist von dessen Kern an nach dem Cortex hin noch ziemlich unbekannt und dessen Studium ist mit den grössten Schwierigkeiten verbunden. Eine isolirte Exstirpation des Nerven zum Zwecke des Studium der secundären Atrophie, welche gewiss viel Klarheit in den complicirten Verlauf desselben bringen würde, ist wegen der Unmöglichkeit, neben demselben liegende Gebilde nicht mit zu verletzen, kaum durchführbar."

Digitized by Google

zu dem grau durchscheinenden, im Annulus tympanicus befestigten Trommelfell, über welches gewöhnlich ein grösseres Blutgefäss verläuft. Indem man dieses recht vorsichtig zur Seite schiebt, um eine etwaige Verletzung und eine dadurch herbeigeführte Blutung zu vermeiden, kann man nun nach Perforation des Trommelfells das Labyrinth zerstören. Es entleert sich nach Anbohrung desselben etwas lymphatische Flüssigkeit. Die Wunde wird durch einige Nähte geschlossen. Bemerken will ich hierbei, dass, da die Paukenhöhle der Neugeborenen noch mit einem Schleimpolster angefüllt ist, welches die Labyrinthwand bedeckt, der das Labyrinth betreffende Eingriff nicht genau mit dem Auge controlirt werden kann, weshalb in einer Reihe von Fällen die Verletzung über das gewünschte Maass hinausgeht, in einer anderen Reihe hinter demselben zurückbleibt.

Auf diese Weise operirte Thiere wurden nach 7 bis 8 Wochen getödtet und zur Untersuchung verwendet, wobei ich mir es zur Aufgabe machte, nicht allein die etwaigen Veränderungen des Gehirns zu studiren, sondern auch das Gehörorgan, und insbesondere die Ohrlabyrinthe, einer genauen mikroskopischen Untersuchung zu unterziehen, um so einen Einblick zu erhalten in die Verbindungen, welche zwischen den Wurzeln des Acusticus, der vorderen und der hinteren, und dem Ohrlabyrinthe, der Schnecke und den vestibulären Theilen des Labyrinths, Sacculus, Utriculus, Ampullen und den Bogengängen bestehen. Die Gehirne wurden in Müllerscher Flüssigkeit gehärtet, serienweise in frontaler Richtung geschnitten und die einzelnen Schnitte nach Weigert mit Hämatoxylin gefärbt. Die Ohrlabyrinthe, frisch dem eben getödteten Thiere entnommen, wurden in Flemming'schem Chrom-Osmiumsäure-Eisessig-Gemisch conservirt, in Salzsäure entkalkt, serienweise geschnitten und mit Safranin gefärbt.

In den gelungenen Versuchen entwickelten sich die Kaninchen vollkommen normal; sie hielten den Kopf stets gerade und zeigten in ihren Bewegungen auch nicht die geringste Störung, so dass sie von anderen gleichalterigen, nicht operirten Thieren sich in keiner Weise unterschieden.

Die Untersuchung der Gehörlabyrinthe drei solcher rechtsseitig operirter Thiere ergab nun, dass der Vorhof, der Sacculus, Utriculus und die Ampullen vollständig intact waren, und dass

Digitized by Google

der zum Vorhof gehende Nerv mit seinem Ganglion, der Intumescentia ganglioformis Scarpae unversehrt war. Dagegen fand sich die Gehörschnecke in allen 3 Fällen hochgradig verändert und degenerirt. Die Hohlräume der Schnecke waren erfüllt von einem zarten Bindegewebe, in dessen Maschen sich noch an vereinzelten Stellen atrophische Nervenfasern und hochgradig veränderte Elemente des Ganglion spirale vorfanden. Vom Corti'schen Organ war nichts mehr aufzufinden und an dessen Stelle fand sich nur neugebildetes Bindegewebe vor. Da, wo der operative Eingriff das Schneckengehäuse getroffen hatte, zeigte sich eine zum Theil knöcherne, zum Theil bindegewebige Narbe. Der zur Schnecke gehende Nerv erschien bei seinem Eintritt in den Modiolus, an der Schneckenbasis in seinem ganzen Stamme hochgradig atrophisch.

Betrachten wir nun die Veränderungen, welche sich am Gehirn bezw. an dessen Querschnitten, welche der Reihe nach durchmustert wurden, ergaben, so zeigte sich, dass die vordere Acusticuswurzel der operirten Seite in allen drei Gehirnen vollständig intact und unverändert war. Nirgends konnte man eine Verschmälerung oder einen Faserschwund nachweisen. Dagegen war die entsprechende hintere Acusticuswurzel in hohem Grade atrophisch. Die Fasern dieser Wurzel fehlten grösstentheils und an ihrer Stelle sah man ganz vereinzelte dünne Fäserchen ziehen, welche den früheren Verlauf noch vielleicht andeuten konnten. In fast gleichem Grade, wie die Nervenfasern, waren auch die in der hinteren Wurzel eingelagerten Ganglienzellen verändert; sie hatten nicht blos in Form und Grösse eingebüsst, sondern auch ihre Zahl war, wie die mikroskopische Untersuchung ergab, erheblich geringer. Fig. 1 lässt die Verhältnisse deutlich erkennen; links erscheint die hintere Wurzel mit ihren Fasern in voller Breite und Entwicklung, rechts sieht man deutlich den Ausfall.

Das Tuberculum laterale (Stieda), jener keulenförmige Wulst, welcher beim Kaninchen mit seinem breiten Ende sich seitlich an die Medulla oblongata anschliesst, mit seinem verschmälerten Ende bis an den Boden des 4. Ventrikels reicht, zeigte in den drei Gehirnen auf der operirten Seite eine erhebliche Verkleinerung und Verschmälerung, welche bei dem gleichzeitigen Schwunde der hinteren Wurzel schon bei der makro-

Digitized by Google

skopischen Betrachtung der Querschnitte in hohem Grade kenntlich war. Was die weiteren durch die mikroskopische Untersuchung hier nachweisbaren Veränderungen anlangt, so möchte ich zunächst die normalen Verhältnisse, wie sie sich an den mit der Weigert'schen Färbung behandelten Präparaten darstellten, klar legen[1]). Man kann an dem Tuberculum laterale 3 Schichten unterscheiden und Fig. 2 giebt ein ziemlich getreues Bild der anatomischen Verhältnisse: 1) eine oberflächliche Schichte; sie besteht aus einer feinen granulirten Grundsubstanz, welche nur ganz vereinzelte und höchst spärliche zarte Nervenfasern enthält, gleichsam Ausläufer der zweiten Schichte; es finden sich in ihr kleine runde Ganglienzellen vor; 2) eine mittlere Schichte; sie besteht aus einem Netze fein verzweigter Nervenfasern, welches an Dichtigkeit von Aussen nach Innen erheblich zunimmt. In diesem Netze liegen grosse Ganglienzellen in zahlreicher Menge; 3) eine tiefe Schichte, welche aus markhaltigen Nervenfasern besteht, welche bei der gewählten Schnittrichtung der Länge nach und auch schräg getroffen werden. Ob sich hier, wie Forel und Onufrowicz angeben, noch viele multipolare, meist ziemlich kleine Ganglienzellen zerstreut vorfinden, konnte ich bei der gewählten Färbung nicht entscheiden.

Bei den operirten Thieren stellten sich nun die Verhältnisse folgendermaassen dar. Während auf der nicht operirten linken Seite sich ein Befund ergab, wie der eben beschriebene, war auf der operirten rechten Seite in der äusseren Schichte eine Veränderung nicht nachweisbar; sowohl die Grundsubstanz, wie die Ganglienzellen waren unverändert; nur die oben angegebenen vereinzelten und spärlichen Nervenfasern fehlten meist. Dagegen waren die Veränderungen der zweiten und dritten Schichte ziemlich beträchtlich; zunächst schon waren die Ganglienzellen in der zweiten Schichte allermeist verändert. Ob

[1]) Forel und Onufrowicz haben bereits l. c. S. 724 die anatomischen Verhältnisse, wie sie sich ihnen an mit Anilinschwarz und Carmin gefärbten Präparaten zeigten, auseinandergesetzt. Da sich, wie ich glaube, an meinen nach Weigert gefärbten Schnitten noch weitere feinere Details ergaben, welche unsere Befunde nicht ganz übereinstimmend erscheinen lassen, so glaubte ich auf die normalen Verhältnisse nochmals eingehen zu müssen.

Digitized by Google

ihre Zahl verkleinert war, möchte ich nicht mit Bestimmtheit behaupten; dagegen war ihr Aussehen im Vergleich mit der normalen Seite ein entschieden anderes; in vielen derselben war der Kern verschwunden, und die Ganglienzellen erschienen wie helle blasige Räume, und in anderen waren die Kerne und das Protoplasma getrübt und fettig zerfallen. Aber auch das feine Nervenfasernetz zeigte auf der operirten Seite einen ganz erheblichen Faserschwund, welcher nach der dritten Schichte zu an Ausdehnung noch zunahm. Fig. 3 erläutert die eben besagten Verhältnisse.

Was nun die Kerne betrifft, so ergab die Untersuchung, dass der äussere Acusticuskern auf beiden Seiten, sowohl auf der operirten, wie auf der nicht operirten unverändert war. Die Ganglienzellen des Kerns erschienen sowohl in Form wie in Färbung beiderseits gleich. Auch der innere Acusticuskern liess auf beiden Seiten einen merklichen Unterschied in der Grösse und der Symmetrie des Areals nicht erkennen; bei genauerer mikroskopischer Untersuchung indess schien auf der operirten Seite ein ganz schwacher Faserschwund der ihn durchsetzenden feinen Nervenbündel auf der operirten Seite vorhanden zu sein; die Ganglienzellen in demselben zeigten keine Veränderung. Der vordere Acusticuskern dagegen zeigte auf der operirten Seite eine hochgradige Atrophie; die Ganglienzellen waren geschrumpft und atrophisch und zeigten die nämlichen Veränderungen, wie die Ganglienzellen, welche sich zwischen den Fasern der hinteren Wurzel befinden und welche von Forel meiner Ansicht nach mit Recht als dem vorderen Kern zugehörig angesehen werden.

Ueber den Verlauf der hinteren Wurzel ergab die Untersuchung folgenden Befund. Ein kleiner Theil derselben, mehr lateralwärts gelegen, entbündelte sich im atrophischen Tuberculum laterale und erlangen wir so eine Bestätigung der von Stieda[1]) auf dem Wege anatomischer Untersuchung gemachten Angaben. Der grössere Theil der atrophischen Wurzel, der mediale Theil, legte sich, der Krümmung des Tuberculum folgend, an die laterale Seite des Corpus restiforme an, schob sich nun zwischen letzteres und die oben angegebene mittlere Zone des Tuberculum laterale, umkreiste das Corpus restiforme dorsalwärts von der

[1]) l. c. S. 346.

Digitized by Google

lateralen nach der medialen Seite und entbündelte sich nun in viele feine Fasern, welche die innere Abtheilung des Kleinhirnstiels (Meynert) zum Theil durchflechtend, medialwärts von demselben dorso-ventralwärts der Raphe zustrebte und in die Fibrae arcuatae überging. Auf allen Schnitten in der Höhe der hinteren Wurzel zeigte dieses feine Fasersystem einen erheblichen Schwund und Atrophie; es erhielt deshalb auch das Querschnittsfeld der inneren Abtheilung des Kleinhirnstiels ein etwas lichteres Aussehen, ohne dass an diesem selbst etwa Veränderungen nachweisbar vorhanden waren. Dass dieses Fasersystem die directe Fortsetzung der hinteren Wurzel ist, ergiebt sich auch schon daraus, dass an vielen Stellen ein directes Uebergehen der einen Faser in die andere constatirt werden konnte. In Fig. 1 und Fig. 4 erkennt man deutlich links den normalen, rechts den atrophischen Faserzug. In den vorbeschriebenen Faserzug entbündelten sich auch die Striae medullares. Dieselben stellen einen Faserzug dar, welcher zum Theil[1]) aus dem Areal der hinteren Acusticuswurzel entspringt und auf der dorsalen Seite des Corpus restiforme sich der hinteren Wurzel anlegt. Auch die Striae medullares zeigten in der Höhe der hinteren Wurzel auf allen Schnitten einen deutlichen Schwund auf der operirten Seite.

Weitere Veränderungen zeigten sich am Corpus trapezoides[2]) und der oberen Olive der operirten Seite. Was das erstere anlangt, so zeigten nur diejenigen Fasern, welche in das Tuberculum laterale einstrahlen und mit demselben in Verbindung stehen, einen mässigen Faserschwund und Atrophie; dasselbe war auf der operirten Seite schmäler und ärmer an Fasern. Etwas stärker ausgesprochen waren aber die Veränderungen der oberen Olive der operirten Seite; sowohl ihr Höhen- als Breitendurchmesser war verkleinert, und während sie auf der nicht operirten Seite auf 39 Schnitten erschien, konnte sie auf der rechten (operirten) Seite nur auf 34 Schnitten nachgewiesen

[1]) Ein anderer Theil des Faserzuges, mehr capitalwärts gelegen, scheint aus der Flocke des Kleinhirns zu kommen und legt sich den Striae medullares nur an. Dieser Theil erscheint nicht atrophisch.

[2]) Forel und Onufrowicz konnten am Corpus trapezoides keine Atrophie constatiren.

Digitized by Google

werden. Die mikroskopische Untersuchung ergab sowohl einen Schwund des Marks, als eine Veränderung der Ganglienzellen; sie waren verkleinert, die Zwischensubstanz reducirt. Täusche ich mich in der Deutung des mikroskopischen Bildes nicht, so zeigte auch die Olive der nicht operirten Seite — namentlich bei Vergleichung mit normalen Bildern — einen ganz geringen Schwund der sie umhüllenden Nervenfasern, während die Ganglienzellen selbst hier vollständig intact und unverändert waren.

Am Corpus restiforme, Cerebellum, Bindearm, hinteren Längsbündel konnte ich trotz genauester Untersuchung und wiederholter Durchsicht der Präparate Veränderungen nicht nachweisen. Aber auch im Pons waren sichtliche Veränderungen nicht vorhanden. Sie traten in der Richtung zum Grosshirn dort erst wieder klar hervor, wo die untere Schleife in den hinteren Vierhügel einstrahlt. Hier ergab sich ein erheblicher Schwund von Fasern der unteren Schleife und ein Ausfall ihr benachbarter Bogenfasern auf der linken, also der der Operationsstelle entgegengesetzten Seite, und nur auf dieser Seite, und je weiter aufwärts in der Schnittreihe, desto deutlicher trat die Atrophie zu Tage. Bei makroskopischer Betrachtung war der Unterschied zwischen rechts und links nicht sehr auffallend, anders bei der mikroskopischen Untersuchung. Die Fasern der Schleife erschienen links dünner, als rechts, weniger zahlreich, und das ganze Areal demgemäss schmäler und reducirt. In gleicher Weise zeigte sich eine Verminderung und Verschmälerung der die untere Schleife medial begleitenden Bogenfasern der Formatio reticularis. An der zwischen die Fasern der Schleife eingesprengten grauen Substanz konnte ich eine Veränderung nicht wahrnehmen, ebenso wenig an den aus der Hirnklappe kommenden Schleifenfasern.

Auf den weiteren Frontalschnitten durch die hinteren Vierhügel zeigte sich der linke, wenn auch nicht bedeutend, so doch sichtlich kleiner, als der rechte. Bei der makroskopischen Betrachtung war der Unterschied in den Grössenverhältnissen nicht sehr auffallend; der linke erschien von vorn nach hinten etwas schmäler, als der rechte und auch etwas flacher. Dagegen ergab die weitere Untersuchung links eine deutlich in die Augen springende Veränderung; eine genaue Messung der hinteren

Digitized by Google

Vierhügelganglien ergab auf allen Schnitten eine Verkleinerung des linken, wie Fig. 5 es darstellt, und wenn auch der Schnitt etwas schräg gefallen ist, so ist in Anbetracht des Vergleiches aller Schnitte in der Reihe, bei der Gleichheit des Befundes, an der Richtigkeit der Beobachtung nicht zu zweifeln. Auch mikroskopisch zeigte sich ein erheblicher Unterschied zwischen rechts und links; während auf der rechten Seite das den Vierhügel durchsetzende Fasernetz äusserst dicht und verzweigt erschien, liess sich links ein merklicher Ausfall an Fasern constatiren; das Ganze bot ein helleres und lichteres Aussehen dar und besonders deutlich war der Ausfall der das hintere Vierhügelganglion ventralwärts abgrenzenden Markschicht. Mit Bezug auf die graue Substanz möchte ich mich indess etwas reservirter ausdrücken; ich habe ein sicheres Urtheil über etwaige Veränderungen der Ganglienzellen nicht gewinnen können; vielleicht lag es an der gewählten Färbungsmethode, welche ausgezeichnet für die Fasern, für die Ganglienzellen sich nicht geeignet zeigte. Und da mir weiteres Material nicht zu Gebote stand, so konnte ich andere Färbungen nicht anwenden; ich hoffe jedoch, diese Lücke baldigst ausfüllen zu können. Auch das Stratum zonale war auf der linken Seite reducirt und auf den weiteren Querschnitten konnte ich eine mässige Atrophie des linken hinteren Vierhügelarms constatiren. Allerdings erschöpfte sich, wie ich besonders hervorheben möchte, weiter centralwärts die Atrophie immer mehr. Auch im Corpus geniculatum internum zeigte sich eine, wenn auch geringe, so doch deutlich nachweisbare Veränderung. Makroskopisch ergab die Untersuchung keinen Grössenunterschied, der besonders auffallend war. Aber auf den Querschnitten zeigte sich bei der mikroskopischen Untersuchung des linken Corpus geniculatum internum ein mässiger Faserschwund; an den Ganglienzellen waren Veränderungen nicht nachweisbar, dagegen erschienen sie in Folge einer Veränderung der Zwischensubstanz etwas dichter, als rechts.

Auf den weiteren Querschnitten konnte ich Veränderungen nicht mehr auffinden; Thalamus, Corpus geniculatum externum waren beiderseits unverändert, auch in der Capsula interna und am Grosshirn machten sich solche nicht merklich.

Ueberblicke ich die Resultate meiner Versuche, so ergiebt

Digitized by Google

sich, dass der operative Eingriff die Schnecke allein getroffen hat und dass mit dem jedesmaligen Untergange der letzteren die hintere Acusticuswurzel, und nur diese, atrophirt war. Es geht daraus hervor, zumal andere Läsionen des Gehörorgans, welche die Atrophie der hinteren Wurzel bedingen konnten, nachweislich nicht vorhanden waren, dass die hintere Acusticuswurzel mit der Schnecke allein in Verbindung steht und ist hiermit der Beweis geliefert für die Richtigkeit der bereits von Flourens und nach diesem von Anderen noch vermuthete Ansicht, dass die hintere Wurzel des Acusticus nur der Schnecke angehört[1]).

Die Untersuchung ergiebt weiterhin über den Ursprung der hinteren Wurzel des Acusticus des Kaninchens, dass nur der vordere Kern und das Tuberculum laterale (Stieda) innige Beziehungen zu dieser Wurzel hat; wenn auch in dem Areal des inneren Kerns ein geringer Faserschwund sich nachweisen liess, so war doch derselbe so wenig bedeutend, dass ein beträchtlicher Zusammenhang dieses Kerns mit der hinteren Wurzel nicht wahrscheinlich erscheint. Was den äusseren Acusticuskern betrifft, so besteht zwischen ihm und der hinteren Wurzel des Gehörnerven keine Beziehung. Ich befinde mich mit Bezug auf die eben angegebenen Punkte in erfreulicher Uebereinstimmung mit Forel und Onufrowicz.

Meine Untersuchung ergiebt aber einen weiteren höchst wichtigen Aufschluss über den centralen Verlauf der hinteren Wurzel und über die Verbindungen derselben bezw. deren Kerne einerseits mit der oberen Olive derselben Seite, und andererseits mit weiter centralwärts gelegenen Theilen des Gehirns auf der entgegengesetzten, gekreuzten Seite.

Die erstere Verbindung mit der oberen Olive wird, soweit ich es aus meinen Präparaten schliessen darf, hergestellt durch das Corpus trapezoides und hat dasselbe directe Beziehungen zur hinteren Wurzel, zu den in derselben eingelagerten Ganglienzellen und zum vorderen Acusticuskern, was ich in Uebereinstimmung

[1]) Ob die vordere Wurzel dem anderen Theile des Vestibulum bezw. dem Nervus vestibularis zugehörig ist, darüber giebt vorliegende Untersuchung keinen Aufschluss und möchte ich mich jedweder Hypothese darüber enthalten.

Digitized by Google

stimmung mit Flechsig gegenüber Onufrowicz hervorheben möchte; übrigens hat auch Bechterew[1]) nach Untersuchungen mit der Flechsig'schen Methode diese Verbindung als wahrscheinlich hingestellt.

Was die Striae medullares anlangt, so möchte ich dieselben auf Grund meiner Präparate und im Anschluss an frühere Autoren als secundäre Faserzüge betrachten, welche, wie bereits angegeben, sich in dem feinen Fasernetz der hinteren Wurzel entbündeln.

Die weitere Verbindung der hinteren Wurzel mit mehr centralwärts gelegenen Theilen des Gehirns — und das ist der Hauptfaserzug — wird vermittelt durch die untere Schleife[2]) der entgegengesetzten Seite und durch Bogenfasern, welche die Schleife begleiten; dieser Faserzug geht auf dem eben bezeichneten Wege zu dem hinteren Vierhügel und dem Corpus geniculatum internum eben dieser Seite. Es zeigt sich somit, dass der hintere Vierhügel und das Corpus geniculatum internum innige und wichtige Beziehungen zum Acusticus bezw. zur hinteren Wurzel haben. Für die Richtigkeit dieser Annahme scheinen auch die vergleichend anatomischen Untersuchungen von Spitzka[3]) zu sprechen. Spitzka fand, dass bei der Robbe der Nervus acusticus und trigeminus besonders stark entwickelt sind und in gleicher Weise auch die Corpora geniculata interna. Es ist deshalb wahrscheinlich, dass das Corp. geniculatum internum mit einem von diesen Nerven in Verbindung steht. Da aber Thiere mit stark entwickeltem Trigeminus keine besonders hochgradige Entwicklung des Corp. geniculatum internum zeigen, so hat letzteres wahrscheinlich nur Beziehungen zum Nervus acusticus „by exclusion we may regard it as an auditory ganglion".

Ich habe noch einige Worte hinzuzufügen über den Ort der Kreuzung. Alle meine Bemühungen, denselben aufzufinden,

[1]) Wratsch, 1885 No. 32 und Referat im neurologischen Centralblatt 1885, No. 21. S. 489.

[2]) Roller hat bereits angegeben (Archiv für mikrosk. Anatomie Bd. XIX. S. 301), dass wir in der Schleife dem Opticus, dem Trigeminus und dem Acusticus angehörige Bahnen vor uns haben.

[3]) The journal of comparative Medicine and Surgery. Vol. VII. January 1886. New-York. p. 51, 52.

Digitized by Google

waren vergebens und der Grund hierfür ist bei der äusserst zarten und feinen Entbündelung, welche wir an der hinteren Wurzel constatirt haben, leicht verständlich. Indess lassen die nachweisbaren Veränderungen im Gehirn keinen anderen Schluss zu, als dass die Kreuzung der hinteren Acusticuswurzel eine vollständige sein und in der Medulla oblongata oder im Pons stattfinden muss. Verbindungen dieser Wurzel mit dem Kleinhirn bestehen nicht, wenigstens liessen sich trotz genauer Untersuchung diesbezügliche Veränderungen nicht constatiren.

Somit ist durch diese Untersuchung, wenigstens für die hintere Wurzel des Acusticus, die Verbindung des Gehörnerven auch mit dem Grosshirn bezw. dem Schläfenlappen desselben nachgewiesen. Wenn auch in meinen Versuchen die Atrophie über das Corpus geniculatum internum hinaus sich nicht constatiren liess, so ist doch der Weg vom Schläfenlappen zum Corpus geniculatum internum durch die Untersuchungen von v. Monakow erschlossen. v. Monakow[1]) fand nach Exstirpationen am Schläfenlappen neugeborener Thiere Atrophie der zugehörigen Stabkranzbündel, deren Fortsetzung in die innere Kapsel und des Corpus geniculatum internum der gleichen Seite und es ist somit für die von H. Munk durch den physiologischen Versuch nachgewiesene directe Verbindung des Gehörnerven mit dem Schläfenlappen des Grosshirns das anatomische Substrat gefunden. Auch zeigt sich eine bemerkenswerthe Analogie im Verhalten der optischen und acustischen Bahnen, insofern einerseits Exstirpation der Sehsphäre vollständige Atrophie des Corpus geniculatum externum, Exstirpation der Hörsphäre vollständige Atrophie des Corpus geniculatum internum zur Folge hat (v. Monakow), andererseits Zerstörung des Auges nur eine geringe, auf die gelatinöse Substanz und die Nervenfasern beschränkte Atrophie des Corpus geniculatum externum, Zerstörung der Schnecke eine entsprechende Atrophie des Corpus geniculatum internum nach sich zieht. Es steht ferner mit dem Auge das Corpus quadrigeminum anticum, mit dem Ohre das Corpus quadrigeminum posticum in Verbindung. Welche physiologischen Functionen der hintere Vierhügel und das Corpus geniculatum internum mit Bezug auf das Hören zu erfüllen haben, ob sie

[1]) Archiv für Psychiatrie. Bd. XII.

Digitized by Google

mit reflectorischen Vorgängen etwas zu thun haben, darüber müssen weitere physiologische Versuche Aufklärung erstreben, zumal an Thieren, welche höher organisirt sich zu Hörprüfungen besser eignen, als das Kaninchen. Ist auch die Veränderung des hinteren Vierhügels in meinen Versuchen keine so hochgradige, wie die des vorderen nach Entfernung des Auges, so darf bei einem etwaigen Vergleiche nicht übersehen werden, dass mein operativer Eingriff bisher nur die hintere Acusticuswurzel betroffen hat, also nur einen Theil des Nerven und es ist wohl mehr, als wahrscheinlich, dass bei Atrophie beider Wurzeln die Veränderungen entsprechend grösser sein dürften.

Hiermit könnte ich meine Arbeit abschliessen, wenn nicht noch ein Punkt einer besonderen Betrachtung unterzogen werden müsste; ich meine das Verhalten der Operationsthiere nach der Operation und auch späterhin in ihrer weiteren Entwickelung. Meine Thiere entwickelten sich, wie bereits angegeben, in ganz normaler Weise, hielten den Kopf gerade und liessen Störungen in den Bewegungen in keiner Weise erkennen, so dass sie von ganz gesunden, gleichalterigen, nicht operirten Thieren nicht unterschieden werden konnten. Anders die beiden Kaninchen von Forel und Onufrowicz. Das erstere zeigte sogleich nach der Operation eine Verdrehung des Kopfes „um etwa $\frac{1}{4}$ um seine sagittale Axe nach links", welche Kopfstellung während des Lebens bestehen blieb. Bei dem zweiten, welches nach der Operation weder Drehungen, noch eine Veränderung der Kopfstellung zeigte, trat später erst eine Schiefstellung des Kopfes ein und zwar in gleicher Art, wie beim ersten Kaninchen. Forel und Onufrowicz glaubten nun die Kopfverdrehung des ersten Kaninchens erklären zu können durch die partielle Degeneration der vorderen Acusticuswurzel, welche sie an diesem Kaninchen vorfanden. Ihrer Meinung nach steht diese Wurzel in Verbindung mit den Bogengängen, und da es sich nur um eine partielle Atrophie derselben handelte, so sollte mit Rücksicht auf die Flourens'schen Experimente aus dieser relativ geringen Läsion der Wurzel auch nur eine relativ geringe Störung, die Kopfverdrehung, resultiren. Nach diesen beiden Forschern würde demnach die Kopfverdrehung ihre Ursache haben in einer Läsion der Bogengänge bezw. der zu ihnen gehörigen

Digitized by Google

Nerven durch Vermittlung der vorderen Wurzel. Dass diese Annahme irrthümlich ist und den Sachverhalt nicht erklärt, besagt schon das Verhalten des zweiten Kaninchens nach der Operation; dasselbe zeigte weder eine Veränderung der Kopfstellung noch irgend welche Störungen der Bewegung, obschon auch bei diesem die vordere Acusticuswurzel partiell atrophisch gefunden wurde. Die erst später eingetretene Schiefstellung des Kopfes hatte, wie beide Autoren selbst angeben, mit der Atrophie der vorderen Acusticuswurzel keinen ursächlichen Zusammenhang, da ja die Atrophie schon lange, bevor die Kopfverdrehung eintrat, bestanden hat; überdies wurde die von Forel und Onufrowicz als Ursache der Kopfverdrehung bei diesem Kaninchen vermuthete innere Eiterung nun auch durch die Obduction nachgewiesen; denn es zeigte sich, dass eine dicke käsige Masse vom Operationskanal aus in die Schädelhöhle eingedrungen war und einen Druck auf die Acusticusgegend verursachte. Dieser Druck, „welcher offenbar diese secundäre Schiefstellung des Kopfes verursacht hatte", hatte auch eine Abflachung des Trigeminus bewirkt. Bei diesem zweiten Kaninchen ist demnach die Ursache der Kopfverdrehung der Druck und eine durch den Druck erzeugte Läsion des Gehirns, eine Läsion, welche ohne directe Mitbetheiligung der vorderen Acusticuswurzel in der eben angedeuteten Weise sich äusserte, weil sie eine Stelle des Gehirns traf, durch deren Läsion nach bekannten früheren Versuchen[1]) die nämlichen Erscheinungen erzeugt werden; und der Druck muss hier schon immerhin ziemlich beträchtlich gewesen sein, wenn er noch eine Abflachung des Trigeminus herbeiführte. Die Kopfverdrehung des zweiten Kaninchens findet hiernach ihre genügende Erklärung in gleicher Weise, wie ich es in meinen früheren Arbeiten wiederholt klarzulegen Gelegenheit hatte. Wie verhält es sich aber mit der Kopfverdrehung des von Forel und Onufrowicz erwähnten und untersuchten ersten Kaninchens? Sollte etwa hier nach so langer Zeit — das Kaninchen lebte nach der Operation fast 6 Monate — noch eine Reizung des vestibularen Nerven angenommen werden, nachdem die Wurzel selbst partiell atrophisch war? Oder glauben die beiden Autoren, dass in Folge der Lähmung des vestibularen Nerven die

[1]) Archiv für Anatomie u. Physiol. 1881. S. 213.

Digitized by Google

Kopfverdrehung entstanden ist, eine Annahme, welche heutzutage selbst bei den feurigsten Anhängern der Flourens-Goltz'schen Versuche nicht mehr zu Recht besteht? Aus den von Forel und Onufrowicz mitgetheilten Obductionsbefunden des Gehirns kann ich eine plausible Erklärung nicht ableiten und doch musste die Erledigung der Frage für mich von um so grösserem Werthe sein, da ja im Laufe der Zeit gegen die von mir gegebenen Erklärungsversuche Zweifel erhoben worden sind.

Ich bin nun in der Lage, einen wichtigen und interessanten Beitrag zur vorliegenden Frage erbringen zu können. Auch ich habe unter meinen Versuchsthieren einige beobachten können, welche sogleich nach der Operation eine Verdrehung des Kopfes zeigten, die während des Lebens bestehen blieb. Als die Thiere zu laufen begannen, zeigten sie ausserdem noch Störungen in den Bewegungen, Dreh- und Rückwärtsbewegungen, und boten überdiess noch die Eigenthümlichkeit dar, dass sie in der Ernährung ganz erheblich zurückblieben und gewöhnlich in der dritten bis vierten Woche nach der Operation starben. Diese Versuche betrachtete ich als misslungen und suchte sie für die Erforschung des Verlaufs des Acusticus gar nicht zu verwenden. Ich habe indess das Gehirn und das Gehörorgan zweier derartigen Thiere serienweise geschnitten und mikroskopisch untersucht. Die Obduction des einen Kaninchens ergab eine hochgradige Degeneration der Schnecke mit zum Theil bereits nachweisbarer Atrophie der hinteren Acusticuswurzel und Atrophie der Facialiswurzel; das Vestibulum des Ohrs und die vordere Wurzel des Acusticus waren vollständig intact. Viel interessanter und wichtiger noch erschienen mir die Resultate, welche ich bei dem zweiten Kaninchen constatiren konnte. Auch dieses Thier zeigte während des Lebens nach vorheriger vermeintlicher Anbohrung des Ohrs eine Verdrehung des Kopfes. Hier ergab die Untersuchung des Ohrlabyrinths, dass Schnecke und sonstiges Ohrlabyrinth vollständig intact waren, — mein Eingriff hatte demnach das Labyrinth gar nicht getroffen und der Versuch war ganz misslungen — und die Untersuchung des Gehirns auf frontalen Serienschnitten ergab, dass beide Acusticuswurzeln völlig intact und unversehrt waren; dagegen bestand auf der operirten Seite eine völlige Atrophie der Facialiswurzel, welche bis zum Kern des Facialis

Digitized by Google

und centralwärts darüber hinaus reichte. Ausserdem liess sich auf der nämlichen Seite eine Degeneration der Pyramidenbahn nachweisen, Veränderungen des Gehirns, als deren Folge wohl die Kopfverdrehung aufgefasst werden muss. Obschon ich das gesammte Ohr vorher makroskopisch genau untersucht habe, war ich nicht in der Lage, den Weg, auf dem vom Mittelohre aus die Pyramidenatrophie herbeigeführt worden ist, aufzufinden. Was indess mit Sicherheit aus diesem Versuche erhellt, ist, dass schon bei Angriff der Paukenhöhle, und sicher vielmehr noch bei künstlichen Läsionen des Ohrlabyrinths, häufig Nebenläsionen am Gehirn und an anderen Nerven gesetzt werden können, von denen ich diesmal an der Hand anatomischer Untersuchung einige mit Sicherheit habe nachweisen können, Läsionen, auf welche andere Experimentatoren fernerhin werden achten müssen, wenn auch die Wege, auf denen derartige Verletzungen entstehen, bisher noch unbekannt sind.

Erklärung der Abbildungen.

Tafel III.

Die Bezeichnungen der einzelnen Gebilde sind in allen Figuren die nämlichen. R rechts. L links. V W VIII vordere Acusticuswurzel. H W VIII hintere Acusticuswurzel. H W VIII a dorsale Fortsetzung derselben bis zur Entbündelung. I K innerer Acusticuskern. A K äusserer Acusticuskern. V K vorderer Acusticuskern. T L Tuberculum laterale. St med Striae medullares. C r Corpus restiforme. V aufsteigende Trigeminuswurzel. VI Nervus abducens. VII Nervus facialis. VII G Knie des Facialis. H L hinteres Längsbündel. Ct Corpus trapezoides. P Pyramiden. f a Fibrae arcuatae. OS obere Olive. Schl Schleifenschicht. h V hinterer Vierhügel.

Fig. 1. Frontalschnitt durch das Gehirn eines rechts operirten Kaninchens in der Höhe der hinteren Acusticuswurzel; rechts ist die hintere Acusticuswurzel vollständig atrophisch, links normal. Man erkennt deutlich die Entbündelung der hinteren Acusticuswurzel bezw. die dorsale Fortsetzung derselben bis zur Auflösung. Corpus trapezoides ist rechts schmäler, als links.

Fig. 2 u. 3 zeigen das Tuberculum laterale der normalen und atrophischen Seite von Fig. 1 bei etwas stärkerer Vergrösserung. Man erkennt deutlich die 3 Schichten und ihre Veränderungen.

Fig. 4. Frontalschnitt durch das Gehirn eines rechts operirten Kaninchens etwas mehr capitalwärts, etwa in der Höhe des Facialisaustritts; der Schnitt trifft die beiderseits normale vordere Acusticuswurzel, den Facialis und die obere Olive, welche rechts schmäler ist, als links.

Digitized by Google

Fig. 5. Schnitt durch den hinteren Vierhügel eines rechts operirten Kaninchens; der linke Vierhügel erscheint kleiner, als der rechte; untere Schleife und Bogenfasern zeigen einen ziemlich erheblichen Faserausfall; hinteres Längsbündel und Bindearm zeigen keine Veränderung.

Fig. 6. Leitungsbahnen der hinteren Acusticuswurzel und des Nervus opticus. (Schema.) H Sph Hörsphäre (Schläfenlappen). S Sph Sehsphäre (Occipitallappen). c g e Corpus geniculatum externum. c g i Corpus geniculatum internum. c q a vorderer Vierhügel. c q post hinterer Vierhügel. h n VIII hintere Acusticuswurzel. Nerv II Nervus opticus mit Chiasma und Tractus opticus. c t Corpus trapezoides. O s obere Olive. M o Medulla oblongata.

III.

Ueber das Verhalten des sogenannten Saccharin im Organismus.

Von Prof. E. Salkowski.

(Aus dem chemischen Laboratorium des pathologischen Institutes zu Berlin.)

Unter dem Namen „Saccharin“ [1]) hat kürzlich C. Fahlberg [2]) eine durch ihren süssen Geschmack ausgezeichnete Verbindung, die er vor einigen Jahren in Gemeinschaft mit J. Remsen [3]) entdeckt hat, zur Versüssung des Stärkezuckers, sowie in manchen Fällen auch direct als Ersatz des Rohzuckers vorgeschlagen, so für Diabetiker, als Corrigens in Arzneien etc. In Amerika soll das Präparat in der That bereits praktisch verwerthet werden.

Von befreundeter Seite — Herrn Prof. Scheibler — um meine Meinung betreffs der Schädlichkeit oder Unschädlichkeit dieses Präparates befragt, habe ich einige Versuche hierüber an-

[1]) Der Name „Saccharin“ ist eigentlich schon vergeben: Péligot und Scheibler bezeichnen damit eine, aus der Glucose oder Levulose durch Einwirkung von Kalk entstehende, gut krystallisirende Substanz. — Beilstein, Organ. Chemie. S. 631.

[2]) Brochüre von C. Fahlberg und A. Lisle. Leipzig.

[3]) Berichte der deutsch. chem. Ges. XII. S. 469.

Digitized by Google

gestellt, deren Ergebnisse — soweit die Versuche gleichartige sind — im Wesentlichen mit den bereits von A. Stutzer[1]) veröffentlichten im Einklang stehen. Mit Rücksicht darauf, dass wir dem „Saccharin", auch bei uns, aller Wahrscheinlichkeit nach bald in manchen Lebensmitteln begegnen werden, resp. dasselbe als solches in den Handel gebracht und von den Fabrikanten zur allgemeinen Anwendung empfohlen werden wird, scheint mir die Mittheilung meiner Versuche, wenn sie auch nicht viel wissenschaftlich Interessantes ergeben haben, gerechtfertigt.

Es sei mir gestattet, einige Worte über die chemische Natur des Präparates voranzuschicken.

Das sogenannte Saccharin ist ein Benzolderivat und zwar das innere Anhydrid einer Sulfaminbenzoësäure von der Formel $C_6H_4 < \begin{matrix} CO \\ SO_2 \end{matrix} > NH$. Unseren Anschauungen über die Constitution des Benzols entsprechend, sind 3 isomere Sulfaminbenzoësäuren, von denen eine in die Ortho-, eine in die Para-, eine in die Meta-Reihe gehört, theoretisch möglich und auch in der That bekannt. Das sog. Saccharin gehört in die Orthoreihe und wird dargestellt durch Oxydation des Ortho-Toluolsulfamid mit übermangansaurem Kali. An den Säuren der Orthoreihe tritt sehr häufig die Erscheinung ein, dass sie an sich nicht existenzfähig sind, sondern bei der Entstehung sofort unter Abspaltung von Wasser in das entsprechende Anhydrid übergehen. So verhält es sich auch bei der Ortho-Sulfaminbenzoësäure; sie verliert Wasser und geht bei der Entstehung in die Anhydrosäure über. Nichtsdestoweniger reagirt die wässrige Lösung sauer und treibt aus kohlensauren Salzen Kohlensäure aus unter Bildung der betreffenden Salze der Sulfaminbenzoësäure. Versetzt man aber die concentrirte Lösung dieser Salze, welche gleichfalls sehr süss schmecken, mit einer Mineralsäure, so scheidet sich sofort die sehr schwer lösliche Anhydrosäure aus, nicht die Sulfaminbenzoësäure. Der volle wissenschaftliche Name für das Saccharin ist also „Anhydro-ortho-sulfaminbenzoësäure". Statt dessen haben Fahlberg und Remsen auch die kürzere Bezeichnung „Benzoësäuresulfinid" angeschlagen.

[1]) Deutsch-amerik. Apothekerzeitung. New-York 1885. No. 14.

Digitized by Google

Das Präparat, das ich zu meinen Versuchen benutzte, ein authentisches Originalpräparat, stellte ein weisses Pulver dar von einem in der That eminent süssen, nebenher etwas kratzenden Geschmack.

Zur Bestimmung der Löslichkeit bei Zimmertemperatur wurde eine heissgesätigte wässrige Lösung, welche beim Erkalten viel Saccharin ausschied, unter vielfachem Schütteln 48 Stunden stehen gelassen, dann filtrirt. 100 ccm der Lösung hinterliessen 0,1584 g bei 110° getrockneten Rückstand, der beim Veraschen 0,0040 g = 2,5 pCt. Asche gab. Somit enthalten 100 ccm der kaltgesättigten Lösung 0,1544 Saccharin, oder 1 Theil Saccharin erfordert zur Lösung 648 Th. Wasser. Die wässrige Lösung schmeckt intensiv süss ohne erheblichen Nebengeschmack; bei Anwendung des Saccharins zum Versüssen von Getränken ist von dem Nebengeschmack nichts oder sehr wenig zu bemerken. Die kaltgesättigte wässrige Lösung wurde den Versuchen ausserhalb des Körpers zu Grunde gelegt.

I. Verdauungsversuche.

1. Die Einwirkung des Speichelfermentes auf Amylum.

Es wurden Mischungen gemacht von je 5 ccm dünnem Stärkekleister und 5 ccm Wasser einerseits, 5 ccm Saccharinlösung andererseits; beide Proben dann mit 0,5 oder 1 ccm sehr wirksamen Speichel versetzt.

Die Mischung ohne Saccharin wurde stets bei 40° ja selbst bei gewöhnlicher Temperatur zusehends klarer und gab, nach 2 bis 3 Minuten auf Zucker untersucht, ziemlich starke Trommer'sche Reaction. Die saccharinhaltige Mischung verändert sich anscheinend nicht, auch nicht bei 40° und gab auch nach langer Digestion keine Zuckerreaction. Ebenso war das Resultat, als statt der gesättigten Lösung eine 5fach verdünnte angewendet wurde. Das Saccharin hob also die Einwirkung des Fermentes auf das Amylum vollständig auf oder hemmte sie wenigstens ausserordentlich. Diese hemmende Wirkung beruht aber allein auf der sauren Reaction der Lösung. Als statt der ursprünglichen Lösung eine mit kohlensaurem Natron genau neutralisirte angewendet wurde, war zwischen den Proben mit

Digitized by Google

und ohne Saccharin nicht der geringste Unterschied zu bemerken: in beiden Proben bildeten sich mit gleicher Schnelligkeit reducirende Kohlehydrate.

2. Die Peptonisirung des Eiweiss durch Magensaft.

Es wurden gemischt:

A) 50 g feuchtes Blutfibrin, 500 ccm Wasser, 5 ccm Salzsäure von 1,12 spec. Gewicht.

B) 50 g feuchtes Blutfibrin, 250 ccm. Wasser, 250 ccm Saccharinlösung, 5 ccm Salzsäure.

Das Fibrin war einer grösseren gut durchgemischten Quantität entnommen, so dass man in beiden Portionen Fibrin denselben Wassergehalt voraussetzen kann. — Zu beiden Mischungen kamen dann noch je 20 ccm Pepsinlösung, die folgendermaassen hergestellt war: 5 g Pepsin von Finzelberg Nchflg. in Andernach a. R. wurden auf dem Filter bis zum vollständigen Verschwinden der Milchzuckerreaction im Filtrat gewaschen, der Rückstand in ein Messkölbchen gespült, unter Zusatz von 1 ccm Salzsäure auf 100 ccm aufgefüllt, nach 24stündigem Stehen bei Zimmertemperatur filtrirt. Vom Filtrat wurden je 20 ccm, entsprechend 1 g Pepsinpulver zu jeder der beiden Mischungen hinzugesetzt.

In beiden Proben war das Fibrin nach 3½stündiger Digestion bei 40° bis auf unbedeutende Reste gelöst; nach weiteren 16 Stunden bei 40° wurden die Flüssigkeiten mit Natriumcarbonat genau neutralisirt, gelinde erwärmt, nach dem Erkalten auf 600 ccm aufgefüllt, durch ein trocknes Filter filtrirt und an dem wasserhellen und absolut klaren Filtrat je 100 ccm verdampft, der Rückstand bis zum constanten Gewicht getrocknet, gewogen, verascht, um die Quantität der Verdauungsproducte nach Ausschliessung des Neutralisationspräcipitates zu bestimmen.

A lieferte 1,8191 Trockenrückstand, abzüglich der Asche; für die ganze Quantität also $1{,}8191 \times 6 = 10{,}9146$ g. B gab 1,8760 aschefreien Trockenrückstand, somit für die ganze Quantität 11,256 g. Hiervon ist das darin enthaltene Saccharin abzuziehen mit $0{,}1544 \times 2{,}5 = 0{,}386$ g, somit bleiben 10,870 g. Die Uebereinstimmung ist so gut, wie sie nur erwartet werden kann.

Digitized by Google

Ferner wurden je 400 ccm des Filtrates auf etwas weniger, als 100 ccm eingedampft, in ein Messkölbchen gebracht, auf 100 ccm aufgefüllt, gut durchgeschüttelt, von dem nicht ganz unerheblichen unlöslichen Antheil durch ein trocknes Filter abfiltrirt, das klare Filtrat polarisirt. Im Soleil-Ventzke'schen Polarisationsapparate bewirkten beide Proben übereinstimmend im Mittel einer grossen Zahl von Ablesungen Linksdrehung, entsprechend 7,1 Theilstrichen.

Derselbe Versuch wurde noch einmal angestellt, nur mit dem Unterschied, dass dieses Mal nicht eine halbgesättigte, sondern eine ganzgesättigte Saccharinlösung zur Anwendung kam. Bei der Auflösung des Fibrins war kein Unterschied zu bemerken, die Verarbeitung war genau ebenso, nur wurden am Filtrat 500 ccm auf 100 ccm reducirt, die Drehung betrug in beiden Proben übereinstimmend 9,4 Theilstriche.

In allen Proben wurde nach Ausfällung des durch Ammoniumsulfat Fällbaren nach Kühne[1]) und Wenz im Filtrat Pepton constatirt.

Das Saccharin stört somit die Pepsinwirkung nicht im Geringsten, in Uebereinstimmung mit den Beobachtungen Stutzer's.

3. Die Verdauung des Amylum durch Pankreas.

Die Versuche wurden mit wässrigem Auszug von, mit Alkohol extrahirtem, getrocknetem Rinderpankreas-Pulver angestellt und hatten genau dasselbe Resultat, wie diejenigen mit Speichel. Auch hier verhinderte das Saccharin selbst in $\frac{1}{5}$ gesättigter Lösung die Verzuckerung, that dieses aber nicht mehr, wenn die Lösung vorher genau neutralisirt war. Da dieser Vorgang im Körper stets bei neutraler oder schwach alkalischer Reaction vor sich geht, so ist die Behinderung in den Versuchen ohne Bedeutung.

4. Die Trypsinwirkung.

Je 100 g feuchtes Fibrin 10 g Pankreaspulver und 500 Wasser resp. 500 ccm gesättigte Saccharinlösung wurden gemischt, die

[1]) Verhandl. des naturhist.-med. Vereins zu Heidelberg. N. F. III. 4. Hft. und Zeitschr. f. Biolog. XXII. S. 10.

Digitized by Google

Mischungen dann schwach alkalisirt. In beiden Mischungen erfolgte die Auflösung des Fibrins bei 40° mit gleicher Schnelligkeit, beide Mischungen zeigten sich nach 24stündiger Aufbewahrung bei 40° in intensivster Fäulniss begriffen, wie das in den Pankreasmischungen stets der Fall ist, wenn man nicht starke Antiseptica zusetzt. Weitere auf die Isolirung der Verdauungsproducte gerichtete Versuche erschienen mir entbehrlich.

Als Gesammtresultat der Versuche lässt sich bezeichnen, dass das Saccharin selbst in gesättigter Lösung die Verdauung des Eiweiss nicht stört, wie bei der geringen Concentration der Lösungen von vorneherein zu erwarten stand. Die Störung der Verdauung des Amylum durch Speichel kommt für die realen Verhältnisse wenig in Betracht, da sie ohnehin im Magen durch die Salzsäure des Magensaftes behindert ist.

II. Die antiseptische Wirkung.

1 procentige Peptonlösungen (Pepton. depurat. von Grübler), mit kaltgesättigter Saccharinlösung hergestellt, wurde in offenen Kolben bei etwa 30° C. aufbewahrt, von Zeit zu Zeit das verdampfte Wasser ersetzt. So lange die Beobachtung dauerte, trat keine Spur von Fäulniss ein: nach mehreren Monaten waren die Lösungen noch geruchlos und nur durch etwas hineingefallenen Staub getrübt. Durch Papier filtrirt gaben sie klare Filtrate, die sich unverändert hielten.

Die mit Wasser hergestellten Controle-Lösungen befanden sich nach 24 Stunden in beginnender, nach 48 Stunden in voller Fäulniss und waren dicht erfüllt von langen und kurzen, zum Theil in Ketten angeordneten Stäbchen, die sich lebhaft bewegten.

Aber auch diese Wirkung des Saccharins ist zu einem grossen Theil Säurewirkung. Macht man sowohl die saccharinhaltige, wie die saccharinfreie Peptonlösung mit Natriumcarbonat schwach alkalisch, so tritt in beiden Lösungen Fäulniss ein, unter starker Trübung und Entwicklung von Mikroorganismen, in der saccharinhaltigen allerdings einige Tage später. — In Versuchen mit anderem Material zeigte auch das freie Saccharin nur schwache conservirende Wirkung, wohl weil die Säure z. Th. gebunden wird.

Digitized by Google

Gehacktes Fleisch, mit Wasser durchgerührt (25 g Fleisch, 100 Wasser) befand sich nach 24 Stunden bei 30° bereits in voller Fäulniss; Mischungen, die statt Wasser kaltgesättigte Saccharinlösnng enthielten, waren nach 24 und nach 48 Stunden noch geruchlos; nach 72 Stunden war schwacher, nach 96 Stunden stärkerer Fäulnissgeruch bemerkbar.

In solchen Mischungen, welche für den Eintritt der Fäulniss besonders günstige Bedingungen bieten, verhält sich das Saccharin noch viel weniger wirksam.

Dieselbe saccharinhaltige Fleischmischung, ausserdem noch mit 3 ccm gesättigter Lösung von Natriumcarbonat versetzt, war schon nach 24 Stunden bei 30° schwach, nach 48 Stunden stark faul, während die Controleprobe mit Wasser und Na_2CO_3 allerdings schon nach 24 Stunden in intensiver Fäulniss begriffen war.

Die Pankreas-Mischung war, wie erwähnt, nach 24 Stunden bei 42° schon intensiv faul.

Absichtlich habe ich bei diesen Versuchen von dem Ueberimpfen auf Nährgelatine zum Nachweis von entwicklungsfähigen Organismen Abstand genommen, weil mir diese Methode hier entbehrlich erschien. Bei der Prüfung irgendwelcher Substanz auf conservirende Eigenschaften kommt es, scheint mir, nicht darauf an, ob dieselbe alle zufällig hineingelangten, auf geeigneten Nährsubstraten weiterwachsenden, Organismen tödtet, sondern nur darauf, ob sie eine umfangreiche Entwicklung derjenigen Organismen hintanhält, welche die Fäulnisszersetzung des Eiweiss bewirken. Thut sie dies, so genügt sie dem beabsichtigten Zweck; ob trotz ihrer Einwirkung eine Anzahl von Organismen sich in den Mischungen ansiedelt oder auch nur lebensfähig erhält, ist irrelevant. Das Freisein der Mischungen von allen entwicklungsfähigen Mikroorganismen beweist allerdings a fortiori die conservirende Eigenschaft der betreffenden Lösung, aber man würde, scheint mir, unbillig Viel und Unnöthiges verlangen, wenn man stets dieses Kriterium zu Grunde legte. Zur Feststellung, ob Fäulnisszersetzung eingetreten ist, oder nicht, reicht in der Regel die Beurtheilung der äusseren Beschaffenheit, der Trübung, des Geruchs etc. aus. Ebenso halte ich es für verfehlt, für die conservirende Wirkung einer Substanz einen bestimmten Index anzugeben, da dieser im höchsten Maasse von

Digitized by Google

der Beschaffenheit des, der Prüfung zu Grunde gelegten, Substrates abhängt, wie die Versuche an Pepton und Fleisch zeigen. Selbstverständlich spreche ich hier nur von der Conservirung, nicht von der Desinfection, bei der es sich um Vernichtung aller entwicklungsfähigen Keime handelt. Im Ganzen stimme ich also Stutzer bei, dass dem Saccharin schwache antiseptische Eigenschaften zukommen.

III. Versuche an Thieren.

Ein Hund von 6650 g Anfangsgewicht erhielt pro Tag 250 g, vom 5. Versuchstage ab 300 g Fleisch, 50 g Speck und 200 ccm Wasser. Dazu an 7 Tagen je 1 g, an weiteren 3 Tagen je 2 g Saccharin. Das Fleisch wurde mit der angegebenen Quantität Speck und Wasser gekocht, das Saccharin durch Unterrühren gut vertheilt. Der Hund frass diese Mischung, ohne Widerwillen zu zeigen, vollständig auf, Trinkwasser erhielt das Thier ad libitum vorgesetzt.

Das Allgemeinbefinden des Hundes war die ganze Zeit hindurch ungestört, irgend welche Abnormitäten seitens des Digestionsapparates oder des Nervensystems wurden nicht bemerkt, der Hund blieb munter und lebhaft. Kothentleerung erfolgte erst am 7. Tage, der Koth hatte die gewöhnliche Beschaffenheit des Fleischkothes.

Der Harn, an fast allen Tagen auf Eiweiss, einige Mal auch auf Zucker untersucht, zeigte nichts von beiden, er war fortdauernd hell und klar.

Das Körpergewicht betrug am Ende des Versuches, am 11. Versuchstage, 24 Stunden nach der letzten Nahrungs- und Wasseraufnahme 7100 g, somit 450 g mehr, als im Beginn des Versuches.

Daraus geht hervor, dass das Saccharin weder die Verdauung von Fleisch und Fett, noch die Resorption ungünstig beeinflusst und dass es auch nicht nach Art des benzoësauren Natrons einen vermehrten Zerfall von Körpereiweiss hervorruft. Wenn die Zunahme des Körpergewichtes auch sonst nicht unter allen Umständen einen Ansatz von Körpergewebe bedeutet, so ist in diesem Falle bei einer, für die Ernährung des Fleischfressers so geeigneten, Nahrung nicht daran zu zweifeln, dass die Zunahme des Körpergewichts auf wirklichen Ansatz zu beziehen ist. Selbstverständlich hat nicht etwa das Saccharin diesen Ansatz begünstigt, es hat nur nicht verhindert.

Ein zweiter Versuch an einem Hunde von 6500 g Anfangsgewicht, der 250 g Fleisch, 50 g Speck und 1 g Saccharin per Tag erhielt, hatte ein ähnliches Resultat. Dieses Thier zeigte jedoch entschiedenen Widerwillen gegen

Digitized by Google

die abnorm süsse Nahrung. Es frass dieselbe nur zögernd und der Versuch musste am 5. Tage abgebrochen werden, weil der Hund an diesem Tage das Futter nicht mehr vollständig zu sich nahm. Irgend welche Wirkungen wurden nicht beobachtet, der Harn hatte auch bei diesem Thier normale Beschaffenheit.

Das Körpergewicht betrug am Ende des Versuches 6620 g, hatte also ein wenig zugenommen.

Mit Rücksicht auf die Verdauung der Kohlehydrate schien es mir zweckmässig, noch einige Versuche an Kaninchen anzustellen.

Ein Kaninchen von 1926 g Anfangsgewicht erhielt neben seiner aus Kartoffeln, Brod und Mohrrüben bestehenden Nahrung 12 Tage lang täglich 0,15 g Saccharin mit der Schlundsonde in den Magen, das Präparat war theils gelöst, theils in Wasser suspendirt, an dem letzten Tage mit Hülfe eines kleinen Zusatzes von kohlensaurem Natron ganz gelöst. Auch an diesem Thier war nichts Abnormes zu bemerken, die Darmentleerungen und der Harn hatten normale Beschaffenheit.

Das Körpergewicht betrug am Ende des Versuches 1864 g, hatte also ein wenig abgenommen, was bei Kaninchen, wenn sie in engen Käfigen gehalten werden, die Regel ist.

Ein zweites Kaninchen von 2103 g, das gleichfalls 12 Tage lang 0,15 g Saccharin per Tag erhielt, verhielt sich gleichfalls ganz normal und wog am Ende des Versuchs 2075 g.

Legt man die Versuche an Hunden zu Grunde, so könnten beim Menschen von 60—75 kg Körpergewicht 10—20 g Anhydrosulfaminbenzoësäure ohne Schaden eingeführt werden. Giebt man auch die Möglichkeit zu, dass die Substanz beim Menschen sehr viel stärker wirken könnte, so ist doch eine schädliche Wirkung von 0,1—0,2 g pro Tag — um mehr würde es sich wohl kaum handeln — mit Bestimmtheit auszuschliessen.

Ich selbst habe übrigens wiederholt Saccharin zum Versüssen benutzt und auch 0,1 g auf einmal genommen, ohne irgend eine Unbequemlichkeit zu verspüren.

Die, wenn auch nur schwache antiseptische Wirkung des Saccharins legte den Gedanken nahe, zu untersuchen, ob dasselbe auch im Darmkanal antiseptische Wirkungen entfalte. Bekanntlich haben wir an solchen Substanzen, deren Wirkung in dieser Richtung eine Verwerthung zulässt, keinen Ueberfluss. In einer Beziehung schien das Saccharin vor manchen anderen Substanzen von vorneherein im Vortheil: seine grosse Schwerlöslichkeit legt die Möglichkeit nahe, auf die unteren Abschnitte

Digitized by Google

des Darms einzuwirken, in dem die Fäulnissvorgänge stattfinden.

Es fragte sich nun, welche Kriterien man anwenden soll, um zu einem Urtheil über den Umfang des Fäulnissprozesses zu gelangen. Es sind offenbar 2 Wege möglich: man kann einerseits die Quantität der im Darmkanal gebildeten Fäulnissproducte festzustellen suchen, andererseits den Gehalt der entleerten Fäces an noch entwicklungsfähigen, fäulnisserregenden Organismen.

Für den zweiten Weg fehlt es noch an genügenden Unterlagen über die normalen Verhältnisse, die durch vereinzelte Versuche ad hoc schwerlich geschaffen werden können, wenn sich auch übrigens im Voraus vermuthen lässt, dass die normalen Verhältnisse, bei einer bestimmten Art der Ernährung, keine sehr grossen Schwankungen darbieten werden. Der erste Weg ist offenbar der bequemere. Da die Fäulnissproducte in Wasser löslich sind, so kann man, wenigstens bei einem mit Fleisch gefütterten Hund, bei welchem die Reste der Nahrung sehr lange im Darmkanal verweilen, voraussetzen, dass der bei Weitem grösste Theil der Fäulnissproducte zur Resorption gelangt, wenn auch ein gewisser kleiner Antheil der Resorption entgeht und mit den Fäces ausgeschieden wird.

Die vom Darmkanal aus in das Blut gelangten Fäulnissproducte verhalten sich bekanntlich sehr verschieden. Das Ammoniak wird Harnstoff, der Schwefelwasserstoff Schwefelsäure, die flüchtigen Fettsäuren Kohlensäure und Wasser: diese Producte sind somit für die Untersuchung nicht zu verwerthen, da die Umwandlungsproducte nichts Charakteristisches haben und sich der auf anderem Wege entstehenden Hauptmenge von Harnstoff, Schwefelsäure und Kohlensäure beimischen. Das Schicksal der Spuren von Ptomainen, deren Entstehung im Darmkanal bei Fleischnahrung vorausgesetzt werden muss, ist noch nicht erforscht, einer Verwerthung stände übrigens wohl in allen Fällen die geringfügige Quantität im Wege. Weit bessere Aussichten geben die Fäulnissproducte, welche in die Reihe der aromatischen Substanzen gehören. Die Anzahl der hierher gehörenden Verbindungen ist eine ziemlich grosse und man kann wohl zweifelhaft sein, welche Verbindung man als Merkmal und Maassstab

Digitized by Google

der Fäulniss benutzen soll. Eine ausführliche Erörterung dieser Frage würde hier zu weit führen, soviel ist indessen von vorneherein einleuchtend, dass in unserem Fall, wo es sich um ein möglichst genaues Abmessen der Intensität, des Umfanges der Fäulniss handelt, nur solche Substanzen in Betracht kommen, welche sich mit hinreichender Sicherheit quantitativ bestimmen lassen. Diese Anforderung schliesst die Benutzung einiger Producte, wie der Hippursäure des Harns, welche aus der im Darm entstehenden Phenylpropionsäure abstammt, aus; bei Weitem am besten entspricht ihr die quantitative Bestimmung der Aetherschwefelsäure des Harns, in welche bekanntlich, wie Baumann nachgewiesen hat, ein grosser Theil der Fäulnissproducte, vor Allem das Indol und das Phenol übergehen. Von diesem Gesichtspunkt aus hat bereits Röhmann[1]) vor einigen Jahren die Ausscheidung der Aetherschwefelsäure an Hunden mit Gallenfisteln untersucht, um die Frage zu beantworten, ob der Fortfall der Galle eine Steigerung der Fäulnissvorgänge im Darmkanal bedingt. Man könnte freilich gegen diese Verwerthung der Ausscheidung von Fäulnissproducten im Harn einwenden, dass wenigstens das im Darmkanal entstehende Phenol nicht vollständig im Harn erscheint, sondern mindestens die Hälfte desselben oxydirt wird. Allein nach einigen Versuchen von Schaffer[2]) scheint es, dass auch diese Oxydationsproducte des Phenols so gut, wie vollständig als Aetherschwefelsäure zur Ausscheidung gelangen. Die Oxydirbarkeit des Phenols würde also ein Hinderniss nicht abgeben. Weiterhin hat inzwischen Baumann[3]) auch durch einen Versuch an einem Hund gezeigt, dass es durch energische Anwendung grosser Dosen Calomel, welcher neben seiner entleerenden auch eine antiseptische Wirkung ausübt, gelingt, die Aetherschwefelsäure des Harns ganz zum Verschwinden zu bringen. Die Berechtigung, die Ausscheidung der Aetherschwefelsäuren bei Fütterungsversuchen als Maassstab für die Fäulnissvorgänge im Darmkanal zu benutzen, hat dadurch augenscheinlich einen bedeutenden Zuwachs erhalten. Wenn auch früher die allgemeine Anschauung schon dahin ging, dass die

[1]) Pflüger's Arch. Bd. 29. S. 509.
[2]) Journal f. pract. Chem. N. F. Bd. 18. S. 282.
[3]) Zeitschr. f. physiol. Chem. X. S. 123.

Digitized by Google

Bildung der Aetherschwefelsäuren nur von den Fäulnissvorgängen im Darm abhänge, die Gewebe des Körpers hierzu nichts beitragen, so hat es doch an einem vollen Beweise für die Richtigkeit dieser Anschauung bis dahin gefehlt.

Zur Beurtheilung einer etwaigen antiseptischen Wirkung des sog. Saccharins habe ich daher gleichfalls die Aetherschwefelsäureausscheidung benutzt. Es schien mir ausreichend, die quantitativen Bestimmungen an einigen Tagen auszuführen, die Ergebnisse sind in der folgenden Tabelle zusammengestellt. Ich bemerke zu derselben, dass, abweichend von dem sonst bei Versuchen quantitativer Art an Hunden hier im Laboratorium stets eingehaltenen Verfahren, der Harn nicht durch Katheterisiren gesammelt, sondern im Käfig aufgefangen ist. Der Grund für diese Abweichung liegt darin, dass mir einerseits nur eine beschränkte Quantität Saccharin zur Verfügung stand, ich also einen kleinen Hund wählen musste, andererseits die Verwerthung des Versuchs nach dieser Richtung ursprünglich nicht beabsichtigt und darum auf das Geschlecht des Thieres — wir wählen stets weibliche Hunde — keine Rücksicht genommen war. Durch die Aufsammlung des Harns im Käfig geht der grosse Vortheil der genauen Abgrenzung der 24stündigen Perioden verloren. Die Unregelmässigkeit der Harnentleerung geht zur Evidenz aus der Columne 6 der Tabelle hervor, welche das Product aus der Harnmenge und den beiden letzten Stellen des specifischen Gewichtes enthält (unter Fortlassung einer entbehrlichen Stelle). Diese Zahl zeigt bei einem exact durchgeführten Versuch, in welchem die Harnmenge durch Katheterisiren genau gesammelt und auf eine Innehaltung genau 24stündiger Perioden geachtet wird, nur sehr geringe Schwankungen von Tag zu Tag, welche hauptsächlich wohl bedingt sind durch die Ungenauigkeiten der Bestimmung des specifischen Gewichtes mittelst der üblichen Urometer.

Hier finden sich dagegen sehr erhebliche Schwankungen. Für die vorliegende Frage, bei der es sich nur um Verhältnisszahlen handelt, ist der Versuch trotzdem noch verwerthbar. — Die angegebenen Harnmengen verstehen sich — wie ich noch bemerken will, incl. des zum Nachspülen verwendeten Wassers und sind ausserdem durch Wasserzusatz nach Bedürfniss abgerundet.

Digitized by Google

Hund von 6650 g Körpergewicht.

1 Versuchstag	2 Futter	3 Saccharin zugesetzt	4 Harnmenge	5 Specif. Gewicht	6 Product aus 4 u. 5	7 Schwefelsäure $BaSO_4$ präform. a	7 Schwefelsäure $BaSO_4$ gebund. b	8 Verhältniss von b : a
5.		1 g	500 ccm	1026	1300	nicht bestimmt		
6.	Täglich	1 -	750 -	1019	1425	2,7030	0,2100	1 : 13,2
7.	300 g	1 -	750 -	1013	975	2,0065	0,138	1 : 14,9
8.	Fleisch	2 -	760 -	1016	1216	nicht bestimmt		
9.	und	2 -	520 -	1022	1144	2,4586	0,1497	1 : 16,6
10.	50 g	2 -	520 -	1028	1456	3,4632	0,3239	1 : 15,4
11.	Speck	0	600 -	1019	1140	2,0238	0,1458	1 : 13,8
12.		0	840 -	1020	1680	3,4524	0,2581	1 : 13,3

Das relative Ansteigen der präformirten Schwefelsäure an den Tagen, an denen 2 g Saccharin gegeben wurde, gegenüber den Tagen ohne Saccharin und mit 1 g lässt wohl den Schluss zu, dass das Saccharin auch im Darmkanal eine schwache antiseptische Wirkung entfalte; erheblich ist dieselbe jedenfalls nicht und therapeutisch schwerlich verwerthbar. Uebrigens enthielt der Harn stets Indican, anscheinend nicht weniger, wie an den Tagen ohne Saccharin und zersetzte sich beim Stehen an der Luft schnell, trotzdem er gewisse Quantität unzersetzten Saccharins enthielt. Man könnte gegen den Schluss aus dem Verhältniss zwischen präformirter und Aetherschwefelsäure noch einwenden, dass das relative Ansteigen der präformirten Schwefelsäure aus einer Oxydation eines Theiles des Saccharins zu Schwefelsäure herrühre, also von einer Zunahme der präformirten Schwefelsäure und nicht von einer Abnahme der gebundenen: wenn auch diese Deutung nicht mit Sicherheit auszuschliessen ist, so ist sie doch unwahrscheinlich, da in diesem Falle, wenn das Saccharin überhaupt im Körper angegriffen wird, voraussichtlich die Oxydation viel umfangreicher eintreten würde; sie ist ausserdem nach Analogien sehr unwahrscheinlich.

Bei dem geringen Interesse, welches angesichts der jedenfalls unerheblichen antiseptischen Wirkung im Darmkanal, die Entscheidung der Frage nur bietet, habe ich geglaubt, mir genauere Versuche hierüber ersparen zu dürfen. Uebrigens möchte ich nicht gerade jede Möglichkeit einer medicamentösen Verwerthung des Präparates in Abrede stellen; das Zusammen-

Digitized by Google

fallen schwach antiseptischer Wirkung und antipyretischer Wirkung von Substanzen ist ein zu häufiges, als dass man nicht an die Möglichkeit einer Verwerthung jeder sonst geeigneten schwach antiseptischen Substanz in dieser Richtung denken sollte.

Nach dem Ergebniss der Versuche wird man allerdings nicht umhin können, zuzugeben, dass eine Schädigung der Gesundheit durch den Gebrauch des Saccharins nicht zu befürchten und in dieser Hinsicht gegen die Versüssung von Traubenzucker durch Saccharin nichts einzuwenden ist, andererseits aber ist zu erwägen, dass der Rohrzucker resp. Rübenzucker des Handels von fast vollkommener Reinheit ist, der käufliche Stärkezucker dagegen bisher ein, in seiner Zusammensetzung wechselndes und unvollständig gekanntes, Gemisch darstellt, dessen Unschädlichkeit sogar angefochten ist, nach v. Mering[1]) freilich nicht mit Recht. Zum mindesten liegt kein Grund vor, den beabsichtigten Ersatz von Rohrzucker durch Stärkezucker vom hygieinischen Standpunkt aus irgend günstig zu beurtheilen. Der nationalöconomische Gesichtspunkt, den die Erfinder betonen — sie beabsichtigen nichts Geringeres als den Rübenbau zu verdrängen und weisen auf die Förderung der chemischen Grossindustrie durch die zur Saccharindarstellung erforderten Materialien hin — kommt hier nicht in Betracht.

Ich komme nun noch zu dem Schicksal des dem Körper einverleibten Saccharin. Was wird aus dem Saccharin im Organismus?

Der süsse Geschmack des Harns macht es wahrscheinlich, dass ein Theil des Saccharins unverändert, bez. als Natriumsalz ausgeschieden wird, jedoch braucht einerseits dieser Antheil bei der hervorragenden Süsse des Saccharins nur gering zu sein und es ist andererseits auch nicht ausgeschlossen, dass irgend welche, zu dem Saccharin noch in naher Beziehung stehende Derivate desselben gleichfalls durch süssen Geschmack ausgezeichnet sind. Die genauere Untersuchung des Harns hat nun Folgendes ergeben.

Aus dem eingedampften Harn oder der wässrigen Lösung des Alkoholextractes desselben nimmt Aether beim Schütteln

[1]) Deutsche Vierteljahrsschr. f. öff. Gesund. XIV. S. 325.

Digitized by Google

direct nichts auf, wohl aber, wenn man vorher hinreichend mit Salzsäure angesäuert hat. Durch Verdunsten des Aetherauszuges, Absaugen des grösstentheils krystallinischen Rückstandes auf Thonplatten, Lösen desselben in Wasser unter Zusatz von kohlensaurem Natron, Entfärben der Lösung durch Knochenkohle und Ausfällen mit Salzsäure gelang es leicht, ein fast schneeweisses mikrokrystallinisches Präparat zu erhalten, ganz von dem Habitus des Saccharins und wie dieses von intensiv süssem Geschmack; ich nahm danach anfangs an, unverändertes Saccharin vor mir zu haben und kümmerte mich nicht sonderlich um möglichst vollständige Gewinnung dieses Productes aus demjenigen Harn, der noch von den quantitativen Bestimmungen der Schwefelsäure restirte. Allein bei genauerer Untersuchung zeigte es sich bald, dass meine Annahme etwas voreilig gewesen war. Als ich das Product aus einer möglichst geringen Menge heissen Wassers umkrystallisirte, zeigten die ersten beim Erkalten der Lösung ausfallenden Fractionen von der stark süssen Lösung getrennt, nur ganz unbedeutend süssen Geschmack, welcher sich bei noch einmaligem Umkrystallisiren völlig verlor. Die so erhaltene Substanz, die bei möglichst verlangsamter Ausscheidung aus heisser wässriger Lösung langgezogene rhombische Tafeln bis zu etwa $\frac{3}{4}$ cm Länge bildete, erregte auf der Zunge keine oder minimal saure Geschmacksempfindung, sie löste sich in kohlensauren Alkalien unter Austreibung der Kohlensäure; aus dieser Lösung durch Salzsäure in Form eines feinen weissen Pulvers ausgefällt, schmeckte und reagirte sie, auch nach sorgfältigem Auswaschen der Salzsäure, sauer. Ich nahm zuerst an, dass hier eine der Sulfaminbenzoësäure entsprechende Hippursäure vorläge, deren Bildung unter Uebergang der Anhydrosulfaminbenzoësäure in das Hydrat wohl möglich erscheint; in der That ergab sich die Säure als schwefel- und stickstoffhaltig. Allein mit dieser Annahme stimmt der Procentgehalt an Schwefel und Stickstoff nicht überein.

1) 0,1536 g der bei 110° bis zum constanten Gewicht getrockneten Substanz gaben 0,1765 g schwefelsauren Baryt. Daraus berechnet sich der Schwefelgehalt zu 15,80 pCt.

2) 0,1620 g gaben 0,1870 g $BaSO_4$, Schwefelgehalt danach 15,87 pCt.

3) 0,2766 g gaben 17,8 ccm Stickstoff bei 14° und 746,5 Barometerstand. Daraus berechnet sich der Stickstoffgehalt zu 7,44 pCt.

Digitized by Google

Diese Zahlen stimmen nahe überein mit denen einer Sulfaminbenzoësäure, welche verlangen würde 15,92 pCt. Schwefel und 6,97 pCt. Stickstoff, dagegen nicht mit einer Sulfaminhippursäure, welche 12,40 pCt. Schwefel und 10,85 pCt. Stickstoff enthalten würde. Die Annahme, dass das Anhydrid im Organismus in das Hydrat umgewandelt sei, würde an sich nichts Auffallendes enthalten; im vorliegenden Fall aber entsteht für dieselbe eine sehr erhebliche Schwierigkeit. Die der Anhydroorthosulfaminbenzoësäure oder dem „Benzoësäuresulfinid" entsprechende Säure ist, wie oben erörtert, nach Fahlberg und Remsen nicht existenzfähig; in wässrigen Lösungen zeigt das Saccharin zwar den Charakter einer Säure, neutralisirt man aber die Lösung mit kohlensauren Salzen und setzt eine Mineralsäure zu, so fällt sofort wieder das Anhydrid aus. Die vorliegende Substanz aber liefert, so behandelt, kein Saccharin und ebenso wenig schmecken die wässrige Lösung und die Salze derselben süss, wie es bei den Salzen der Orthosulfaminbenzoësäure der Fall ist. Wenn die erhaltene Substanz also in der That eine Sulfaminbenzoësäure ist, wie nach dem Schwefel- und Stickstoffgehalt wahrscheinlich, so kann es nicht die Orthosäure sein, sondern muss eine andere sein, entweder die Metasäure oder die Parasäure. Eine solche Umwandlung aromatischer Substanzen einer Reihe in solche einer anderen Reihe im Organismus ist aber bisher meines Wissens nie beobachtet und theoretisch von dem höchsten Interesse. Man könnte noch daran denken, dass das verfütterte Material kein ganz reines gewesen sei und neben der Orthoverbindung noch andere enthalten habe, dazu war aber doch die aus dem Harn erhaltene Quantität der Substanz im Verhältniss zu dem aus dem Harn darstellbaren Saccharin zu gross. Leider war es mir nicht möglich, diesen Punkt völlig aufzuklären. Ein weiterer Fütterungsversuch mit der kleinen mir noch zu Gebot stehenden Quantität Saccharin an einem anderen Hunde — der zu der ersten Darstellung vorwiegend benutzte war leider bei einer anderen Gelegenheit zu Grunde gegangen — lieferte nur verhältnissmässig wenig der Substanz und alle meine Bemühungen, mir eine grössere Quantität Saccharin zu verschaffen, haben bisher keinen Erfolg gehabt. Sobald mir dieses

Digitized by Google

gelungen ist, gedenke ich die theoretisch höchst interessante Frage wieder aufzunehmen.

Nachschrift. Während der Drucklegung dieser Abhandlung, die ich etwas verzögert habe in der Hoffnung doch vielleicht noch in den Besitz von neuem Material zu gelangen, ist eine Arbeit von Aducco und H. Mosso[1]) in Turin aus dem Laboratorium von A. Mosso erschienen, welche u. A. ausführliche Bestimmungen der Ausscheidung von Harnstoff, Schwefelsäure, Phosphorsäure, Chlor unter dem Einfluss des Benzoësäuresulfinid an Hunden enthält. Zu irgend von den meinigen abweichenden Resultaten sind die Autoren, soweit ich sehe, nicht gekommen. Nicht unwesentlich erscheint der durch Selbstversuche von den Autoren erbrachte Nachweis, dass selbst grosse Quantitäten von Saccharin bis zu 5 g pro Tag mehrere Tage lang, ohne alle Belästigung vom Menschen vertragen werden können. Das durch den Harn ausgeschiedene Saccharin scheinen die Autoren nicht eingehender untersucht zu haben; bei den relativ grossen Dosen, die sie anwendeten, ist übrigens wahrscheinlich, dass der Harn ganz vorwiegend unverändertes Saccharin enthalten haben wird. — Bei dem actuellen Interesse, das dem Fahlberg'schen Präparat von verschiedenen Seiten entgegengebracht wird, ist es wohl möglich, dass noch die eine oder andere Publication von ärztlicher oder technischer Seite in Journalen vorliegt, die nicht regelmässig zu meiner Kenntnissnahme gelangen; die Literatur des laufenden Jahres vollständig zu sammeln, hat bekanntlich immer besondere Schwierigkeiten. Sollte in dieser Richtung ein Uebersehen meinerseits vorliegen, so bitte ich, mir dasselbe in Anbetracht der erörterten Verhältnisse zugutzuhalten.

[1]) Archivio per le scienze med. IX. S. 407, Deutscher Sep.-Abdr., den ich der Güte der Autoren verdanke.

Digitized by Google

IV.

Zur quantitativen Bestimmung des Zuckers und der sog. reducirenden Substanzen im Harn mittelst Fehling'scher Lösung.

Von Dr. Immanuel Munk,
Privatdocenten in Berlin.

Bei der Titrirung diabetischen Harns mittelst Fehling'scher Lösung ist der Endpunkt, der durch das eben erfolgende Verschwinden der blauen Farbe der Flüssigkeit angezeigt wird, nur selten leicht und sicher zu treffen. Nur ganz ausnahmsweise setzt sich das reducirte Kupferoxydul gut und schnell ab, so dass man in der Lage ist, scharf zu beurtheilen, ob die über dem Niederschlag stehende klare Flüssigkeit noch einen blauen Farbenton besitzt oder nicht. Zumeist fällt das Kupferoxydul selbst in einem, mit Wasser stark verdünnten diabetischen Harn nur zum Theil nieder, während ein anderer Antheil in der Mischung in feinster Form suspendirt bleibt. Salkowski[1]), sowie Löbisch[2]) schlagen vor, die Bestimmung in einer tiefen Porzellanschale vorzunehmen, weil hier die Flüssigkeit in dicker Schicht den Boden der Schale bedeckt und man so beim Neigen der letzteren am besten erkennt, ob die Flüssigkeit noch blau schimmert oder nicht. Ich ziehe mit Hoppe-Seyler[3]) und Huppert[4]) es vor, die Bestimmung in einem kleinen Glaskolben auszuführen. Mir scheint es, als ob man bei Betrachtung des Kolbens von unten gegen das Tageslicht leichter erkennt, ob die Mischung von Fehling'scher Lösung und verdünntem Zuckerharn noch eine bläuliche Färbung hat oder nicht. Indessen auch auf

[1]) Salkowski und Leube, Die Lehre vom Harn. Berlin 1882. S. 231.
[2]) Anleitung zur Harnanalyse. 2. Aufl. Wien 1881. S. 288.
[3]) Anleitung zur physiol.- u. path.-chem. Analyse. 5. Aufl. Berlin 1883. S. 395.
[4]) Neubauer's Anleitung zur qual. u. quant. Analyse des Harns. 8. Aufl., von Huppert bearbeitet. Wiesbaden 1881. S. 297.

Digitized by Google

diesem Wege gelangt man nur in manchen Fällen zu einem bestimmten Entscheid, weil das suspendirte Kupferoxydul der Flüssigkeit einen violetten Reflex ertheilt, der das Urtheil über die Farbe der Mischung erheblich stört. Nun sieht man zwar, wie dies auch Löbisch anführt, wenn so viel Zuckerharn zugesetzt worden ist, dass das gesammte Kupferoxyd der verwendeten Menge Fehling'scher Lösung reducirt ist, nunmehr das vorher noch suspendirte Kupferoxydul wie mit einem Schlage rasch zu Boden sinken, wodurch der Endpunkt der Titrirung scharf angegeben wird. Allein so weit meine Erfahrungen reichen, die ich gerade bezüglich der Bestimmung des Harnzuckers mittelst Fehling'scher Lösung als umfangreich bezeichnen darf, ist auch dies Vorkommniss leider kein häufiges, so dass noch immer eine erhebliche Zahl von Fällen übrig bleibt, in denen man genöthigt ist, den Endpunkt der Reaction auf chemischem Wege festzustellen, nehmlich durch Prüfung einer Probe vom Filtrat des Gemisches auf Gegenwart von Kupferoxydsalz mittelst Essigsäure und Ferrocyankalium (braunrothe Färbung bez. Ausscheidung von braunrothem Ferrocyankupfer). Hoppe-Seyler und Huppert halten das Abfiltriren der Flüssigkeit behufs Beurtheilung der Farbe nicht für empfehlenswerth. Das Filtrat laufe, auch wenn man bis zum Endpunkt gelangt ist, durch das Papierfilter anfangs mit gelber Farbe ab, weil das Papier von der heissen Lauge angegriffen wird, bald aber mit bläulicher Farbe, weil das, in ammoniakalischer Lösung[1]) befindliche Kupferoxydul unter sehr günstigen Umständen mit Luft in Berührung kommt und sich daher beim Filtriren viel schneller oxydirt als im Kölbchen. Es ist aber nicht recht ersichtlich, weshalb, wenn, wie Huppert selbst zugiebt, das Filtrat anfangs farblos ist und sich erst im weiteren Verlauf durch Anziehung des Luftsauerstoffs und Uebergang des Kupferoxyduls in lösliches Kupferoxydsalz bläut, dann nicht die erste Probe des Filtrats sowohl für die Beurtheilung des Farbentons als für die Prüfung auf noch vorhandenes Kupferoxydsalz verwendbar sein solle, sind doch, zumal gegen einen

[1]) Ammoniakalisch wird die Mischung von Fehling'scher Lösung und Zuckerharn dadurch, dass die heisse Natronlauge die stickstoffhaltigen Substanzen des Harns (Harnstoff, Harnsäure u. A.) unter Bildung von Ammoniak zersetzt.

Digitized by Google

weissen Hintergrund, selbst noch die feinsten Nüancen von Blau erkennbar, andererseits die Reaction auf Kupfer mittelst Essigsäure und Ferrocyankalium so fein, dass schon eine kleine Probe des Filtrats dazu genügt. Ueberdies geht die Oxydation des Kupferoxyduls in ammoniakalischer Lösung in der siedenden Mischung kaum vor sich, so dass, wofern man nur den Kolben dauernd über der Flamme lässt und siedend filtrirt, man ein halbes Reagensglas voll vom Filtrat bekommen kann, ehe dieses einen leicht bläulichen Farbenton annimmt. Ich komme übrigens auf diesen Punkt noch später zurück (S. 78).

Die Prüfung des Filtrats auf noch vorhandenes Kupferoxydsalz ist aber nur anwendbar, wenn das Filtrat frei von Kupferoxydul ist, da auch die Oxydulsalze mit Essigsäure und Ferrocyankalium unlösliches Ferrocyankupfer geben. Nun ist aber in nicht seltenen Fällen beim Harn, auch unter Benutzung dichten schwedischen Filtrirpapiers, ein absolut klares Filtrat nicht zu erzielen; häufig geht etwas Kupferoxydul selbst durch ein doppeltes Filter hindurch. In reinen Zuckerlösungen setzt sich, wie bekannt, das Kupferoxydul besser ab oder ist, wenigstens in der Mehrzahl der Fälle, durch gutes Filtrirpapier zur Abscheidung zu bringen. Anders im Harn. In diesem Gemisch der verschiedensten organischen Stoffe giebt es einige, welche das reducirte Kupferoxydul in Lösung halten, so das Kreatinin und das durch die Natronlauge der Fehling'schen Lösung aus den stickstoffhaltigen Substanzen entwickelte Ammoniak. Je zuckerreicher daher der Harn ist und mit einem je grösseren Wasservolum man ihn für die Zwecke der quantitativen Bestimmung verdünnen kann — zweckmässiger Weise soll der Gehalt der zu prüfenden Flüssigkeit an Zucker bei der Titrirung nach Fehling nicht 0,5 pCt. übersteigen —, um so weniger von jenen, Kupferoxydul in Lösung haltenden Substanzen hat man dann in dem Gemisch und um so weniger macht sich der erwähnte störende Einfluss für die Feststellung des Endpunktes der Titrirung geltend, um so eher gelangt man zu einem klaren, von Kupferoxydul freien Filtrat. Dies ist auch der Grund, weshalb bei schwach diabetischem Harn, wie Salkowski[1]) richtig bemerkt,

[1]) a. a. O. S. 232.

Digitized by Google

es häufiger vorkommt, dass das Kupferoxydul sich nicht absetzt und zum Theil durch das Filter geht, als bei stärker diabetischem Harn; doch auch bei letzterem ist dies mitunter der Fall, so dass die Bestimmung unausführbar wird. Bei der Schwierigkeit, den Endpunkt der Titrirung genau zu treffen, zieht Salkowski es deshalb vor, das gebildete Kupferoxydul zu wägen. Er bemerkt indess, dass auch hier „Fälle vorkommen, in denen es nicht gelingt, das Kupferoxydul durch ein Filter zurückzuhalten, indem die Flüssigkeit fort und fort trübe durchgeht und die Bestimmung überhaupt nicht ausführbar ist".

Nimmt man zu Demonstrationszwecken die Titrirung diabetischen Harns vor, so erweckt der Uebelstand, dass man den Endpunkt nicht genau zu treffen im Stande ist, das Gefühl der Unsicherheit und lässt diese, an sich vortreffliche Methode der quantitativen Bestimmung als von zweifelhaftem Werth erscheinen. Alles dies macht es wünschenswerth ein Verfahren zu besitzen, das den Kupferoxydulniederschlag gut und schnell zum Absitzen bez. zum Abfiltriren bringt.

Das Nächstliegende ist wohl, in der Titrirmischung einen anderen gröberen Niederschlag zu erzeugen, der die suspendirten feinsten Kupferoxydultheilchen mechanisch mitniederreisst. Von diesem Gesichtspunkt aus hat neuerdings F. Meyer[1]) empfohlen, der kochenden Mischung von Fehling'scher und Zuckerlösung einige Tropfen Chlorzink hinzuzusetzen; das sich ausscheidende Zinkoxydhydrat soll dann das suspendirte Kupferoxydul mitniederreissen. Die Nachprüfung des Vorschlages von Meyer hat mir nun ergeben, dass der Chlorzinkzusatz für reine Zuckerlösungen manche Vortheile bietet, jedoch im zuckerhaltigen Harn weder eine bessere Abscheidung des suspendirten Kupferoxyduls bewirkt, noch in denjenigen Fällen, wo das Filtrat der gekochten Fehling'schen Lösung und des Zuckerharns trübe durch das Filter geht, ein klares Filtrat herstellt.

Nun hat sich bekanntlich für Klärung bakterienhaltiger Flüssigkeiten, die auch durch doppelte Filter nicht klar zu erhalten sind, Zusatz von Magnesialösung und Natriumcarbonat sehr wirksam erwiesen: der entstehende Niederschlag reisst die

[1]) Berichte d. deutsch. chem. Ges. 1884. XVII. Referatband S. 241.

Digitized by Google

Trübungen nieder und das Filtrat ist ganz klar. In der Hoffnung, auch die Ausscheidung des suspendirten Kupferoxyduls auf diesem Wege erzielen zu können, habe ich der Mischung von Harn und Fehling'scher Lösung einige Tropfen Magnesialösung zugesetzt, nochmals aufgekocht und konnte in einigen Fällen in der That damit eine gute Abscheidung erzielen, aber nicht in allen Zuckerharnen. In manchen Fällen setzte sich der Niederschlag nicht gut ab, und auch das Filtrat war zwar im durchfallenden Licht klar, bei schief auffallendem Licht und gegen einen dunklen Hintergrund betrachtet opalescirte es immer leicht grünlichgelb und enthielt nachweislich Kupferoxydul (S. 68). Ich bemerke, dass auf Zusatz von nur einigen Tropfen concentrirter Magnesiumsulfatlösung zu der Titrirmischung in der Kälte kein Niederschlag entsteht, weil die dabei sich bildende weinsaure Magnesia in Natronlauge löslich ist; beim Kochen entsteht aber neben rothem Kupferoxydul eine weisse Fällung.

Zusatz von Kalksalzen schien aussichtsvoller. Das neutrale weinsaure Calcium, das auf Zusatz von Chlorcalcium zu der alkalischen Seignettesalzlösung, neben Calciumhydroxyd, entsteht, ist in Wasser kaum, in kalter Natron- oder Kalilauge leicht löslich; kocht man die Lösung, so scheidet sich der weinsaure Kalk als gallertige Masse aus. Dieses Verhalten des Kalksalzes ist so charakteristisch für die Weinsäure, dass es bekanntlich bei der Analyse zur Unterscheidung der Weinsäure von anderen organischen Säuren dient. Versetzt man Fehling'sche Flüssigkeit mit Chlorcalciumlösung, auf 5 ccm jener etwa 5 Tropfen einer (etwa 15procentigen) $CaCl_2$-Lösung, so löst sich der zunächst entstehende Niederschlag beim Umschütteln in der Kälte auf, beim Erhitzen zum Sieden entsteht ein Niederschlag, der sich beim Abkühlen wieder langsam löst. Genau dieselben Erscheinungen zeigen sich, wenn man zu der Fehling'schen Mischung erst Zuckerharn und dann $CaCl_2$-Lösung hinzufügt: die alkalische Mischung der weinsauren Salze hält auch den sonst ausfallenden phosphorsauren (und kohlensauren) Kalk in Lösung. In der That bewirkt Zusatz von $CaCl_2$-Lösung zu der Mischung von Fehling'scher Flüssigkeit und Zuckerlösung, wie auch von verdünntem Zuckerharn eine bessere Abscheidung des Kupferoxyduls, so dass man einmal schnell eine obere, vom Kupferoxydul- und

Digitized by Google

Kalkniederschlag freie Flüssigkeitsschicht erhält, die auch einen leicht blauen Farbenton noch gut erkennen lässt, sodann, wenn das Absetzen nicht schnell erfolgt oder man aus den oben besprochenen Gründen die Abscheidung nicht abwarten will, beim Filtriren der siedenden Mischung ein absolut klares, von suspendirtem Kupferoxydul freies Filtrat erhält, das man bei bestehendem Zweifel, ob es noch einen bläulichen Farbenton zeigt, mit Essigsäure und Ferrocyankalium auf noch vorhandenes Kupferoxyd prüfen kann. In der Regel bin ich bei Zusatz von Chlorcalcium zuweilen schon bei der ersten Titrirung, und, wofern in dieser der Endpunkt schon ein wenig überschritten bez. noch nicht scharf erreicht war, bei der Wiederholung des Verfahrens zu einem sicheren Resultat gelangt. Die von mir verwendete Chlorcalciumlösung enthielt 15,8 pCt. $CaCl_2$[1]). Bei stark diabetischem Harn, der mit dem 7—10fachen Volum Wasser verdünnt werden kann, bedarf es in der Regel, wofern 10 ccm Fehling'scher Flüssigkeit zur Bestimmung verwendet werden, nur 3 bis 5 Tropfen $CaCl_2$-Lösung. Da die Prüfung auf noch vorhandenes Kupferoxyd zur Voraussetzung hat, dass in der Flüssigkeit sich auch kein Kupferoxydul in gelöstem Zustande findet, eine Möglichkeit, die bei der Gegenwart von Kreatinin und freiem Ammoniak in der Reactionsmischung zu berücksichtigen ist, so habe ich, nach erreichtem Endpunkt der Titrirung, das siedend heiss gewonnene Filtrat, nach Verdünnung mit Wasser, mit Salzsäure schwach angesäuert und vorsichtig mit verdünnter Rhodankaliumlösung versetzt[2]); aber auch nach 24 Stunden habe ich in der Flüssigkeit weder eine Fällung noch eine weissliche Trübung von Kupferrhodanür gesehen, so dass demnach ungeachtet der Anwesenheit von etwas Kreatinin und reichlichem Ammoniak kein Kupferoxydul gelöst erhalten oder letzteres mit dem Kalk- und Kupferoxydulniederschlag mit niedergerissen wurde. Danach ist das Verfahren, das heiss gewonnene Filtrat mit Essigsäure

[1]) Von der auf's Zehnfache verdünnten Lösung erforderten 10 ccm = 1 ccm ursprünglicher Lösung 16,5 ccm Normalsilberlösung, entsprechend 100,16 mg Cl oder 158 mg $CaCl_2$.

[2]) Diese Probe zum Nachweis des Kupferoxyduls, das im mit Natronlauge und Kupferlösung gekochten normalen Harn in Lösung gehalten wird, hat Salkowski zuerst verwendet (Berl. klin. Wochenschr. 1879. No. 24).

Digitized by Google

und Ferrocyankalium auf überschüssiges Kupferoxyd zu prüfen, als durchaus zulässig zu erachten.

Auch bei einem Harn, der 1,8 pCt. Zucker enthielt und den ich nur mit der 3fachen Wassermenge verdünnte, erwies sich der Zusatz von 5 Tropfen $CaCl_2$-Lösung für 10 ccm Fehling'scher Flüssigkeit zum scharfen Treffen des Endpunktes ausreichend.

Da mir ein Harn mit einem Zuckergehalt von weniger als 1 pCt. nicht zur Verfügung stand und ich die Brauchbarkeit des $CaCl_2$-Zusatzes bei niedrigem Zuckergehalt und ferner unter möglichst ungünstigen Bedingungen, d. h. in Fällen, wo neben wenig Zucker viel von den der Ausscheidung des Kupferoxyduls hinderlichen Stoffen (Kreatinin, Ammoniak) im Harn enthalten sind, prüfen wollte, so habe ich jenen Harn von 1,8 pCt. Zuckergehalt mit 2 Vol. normalen (zuckerfreien) Menschenharn (spec. Gew. = 1021) und 1 Vol. Wasser verdünnt und dieses Gemisch zur Titrirung auf 10 ccm Fehling'scher Lösung benutzt. Ohne $CaCl_2$-Zusatz konnte ich hier zu keiner Endreaction kommen, das Filtrat lief schmutzig gelb, trüb durch, wenn auch ein Theil des gebildeten und ausgeschiedenen Kupferoxydulhydrat auf dem Filter zurückblieb. Zusatz von $CaCl_2$ führte zum Ziel. Allerdings musste hier mehr $CaCl_2$ hinzugegeben werden, um eine Abscheidung des Kupferoxyduls zu erhalten. Bei Zusatz von 10 Tropfen $CaCl_2$ setzte sich der Niederschlag ziemlich ab und bei weiterem Zusatz von 5 Tropfen (im Ganzen also 15 Tropfen oder ca. 1 ccm $CaCl_2$-Lösung) wurde ein klares Filtrat erhalten. Die Prüfung des letzteren mit Salzsäure und Rhodankalium ergab nach 24stündigem Stehen eine minimale, eben erkennbare Trübung, aus der sich indess auch nach 48 Stunden noch kein Niederschlag absetzte, so dass selbst unter den absichtlich herbeigeführten, möglichst ungünstigen Verhältnissen, wie sie sich wohl kaum je in einem wirklichen diabetischen, wenn auch nur schwach zuckerhaltigen Harn finden, mittels des $CaCl_2$-Zusatzes eine Ausscheidung des sonst gelöst gehaltenen Kupferoxyduls bewirkt wurde.

Die beim Erhitzen eintretende Ausscheidung von weinsaurem Kalk neben Kupferoxydul bez. Kupferoxydulhydrat giebt zum Stossen der laugenhaltigen Titrirmischung Anlass, das sich durch eine kleine Flamme und ein engmaschiges Drahtnetz mässigen

Digitized by Google

lässt. Indess wird dadurch ein Misslingen der Bestimmung nicht herbeigeführt.

Auf Grund vorstehender Erfahrungen kann ich den Zusatz von $CaCl_2$-Lösung zur schärferen Erkennung des Endpunktes bei der Bestimmung des Zuckergehalts im Harn mittelst Fehling'scher Lösung nur angelegentlich empfehlen. Bei stark diabetischem Harn von ca. 3 pCt. Zuckergehalt, den man mit dem 6fachen Volum Wasser verdünnen und damit den störenden Einfluss der, Kupferoxydul lösenden Stoffe möglichst verringern kann, genügt übrigens schon Zusatz von (präcipitirtem) kohlensaurem Kalk, um das Kupferoxydul zum Absitzen zu bringen. Sobald der Zuckergehalt geringer ist, von 1,5 pCt. ab und darunter, und der Harn, mit dem doppelten Volum Wasser verdünnt, noch deutlich gelbe Farbe zeigt, kann durch Zusatz von Calciumcarbonat, ebenso wenig als durch Magnesiumsulfat ein klares Filtrat erhalten werden.

Es sei endlich noch erwähnt, dass bei der Titrirung streng nach Vorschrift verfahren, d. h. die Fehling'sche Lösung erst mit der vierfachen Wassermenge verdünnt, aufgekocht, dann einige ccm des zu prüfenden, entsprechend verdünnten Harns zugegeben und erst, wofern das gebildete Kupferoxydul sich nicht absetzte bez. durch's Filter ging, $CaCl_2$-Lösung in der oben angeführten Menge hinzugefügt wurde. Die Fehling'sche Flüssigkeit wurde jedesmal erst für die Bestimmung hergestellt durch Vermischen gleicher, mit der Pipette abgemessener Volumina der Kupferlösung (34,64 g krystallisirtes Kupfersulphat auf 500 ccm Wasser) und der alkalischen Lösung von Seignettesalz (173 g Natr. kal. tartar., 100 g Liq. Natr. caust. conc. [spec. Gew. = 1,34] mit Wasser auf 500 ccm verdünnt).

Bekanntlich ergiebt die Bestimmung mittelst Fehling'scher Lösung beim Harn nicht nur den Gehalt an Zucker, sondern auch an sonstigen reducirenden Substanzen, welche aus Kupferoxydsalzen in alkalischer Lösung Kupferoxydul bilden, so Harnsäure, Kreatinin, Glykuronsäure und wahrscheinlich noch manch' andere bisher unbekannte Stoffe. Doch treten im reichlich gelassenen diabetischen Harn, der entsprechend seinem grossen Tagesvolumen, vom Zucker abgesehen, die normalen festen Stoffe

Digitized by Google

des Harns in geringer Concentration enthält, die übrigen reducirenden Substanzen, zumal wenn der Harn für die Zwecke der quantitativen Bestimmung mit der 5—9fachen Wassermenge verdünnt wird, so sehr gegen den Zucker zurück, dass sie kaum in Betracht kommen. Anders verhält es sich indess bei einem Harn, der, wie in der Regel der schwach diabetische, bei geringem Zuckergehalt in nur mässiger Menge ausgeschieden wird und daher ziemlich concentrirt ist. Hier machen sich, da der Harn für die Bestimmung nach Fehling höchstens mit ½—1 Vol. Wasser verdünnt werden kann, die übrigen reducirenden Substanzen, nicht nur, wie erwähnt, für die Beurtheilung des Endpunktes störend bemerkbar, so dass es eines doppelten bis dreifachen $CaCl_2$-Zusatzes bedarf, als gewöhnlich, vielmehr erwächst auch nach erreichtem Endpunkt die unter Umständen auch praktisch wichtige Frage, wie viel von dem nach Fehling aus der Reductionsgrösse erschlossenen Zuckergehalt auf wirklichen Harnzucker und wie viel auf sonstige, auch in der Norm vorkommende reducirende Substanzen des Harns zu beziehen ist. Desbalb ist es von Bedeutung, die Grösse der normalen Ausscheidung an sog. reducirenden Substanzen: Harnsäure, Kreatinin, Glykuronsäureverbindungen u. A. durch den Harn zu kennen.

Worm-Müller und Hagen[1]) haben, beim Vergleich der Bestimmung des Zuckers im Harn mittelst Fehling'scher Lösung und des Polarimeters, auf optischem Wege immer einen geringeren Zuckergehalt gefunden, und zwar betrug die Differenz etwa 0,1—0,37 pCt., so dass demnach der Gehalt des Harns an anderen reducirenden Substanzen, auf Zucker berechnet, zwischen 0,1 und 0,37 pCt. schwanken kann. Indessen ist diese indirecte Bestimmung, weil sie mit den absoluten Fehlergrössen der beiden verglichenen Methoden auf- und abschwankt, als unsicher und ungenau zu erachten. Die ersten directen quantitativen Bestimmungen der reducirenden Substanzen des Harns hat vor Jahresfrist M. Flückiger[2]) veröffentlicht; auf die Methode dieses Autors werde ich nachher eingehen. Danach reducirt der normale menschliche Harn, im Mittel von ca. 60 Fällen, so stark wie eine Traubenzuckerlösung von 0,15—0,25 pCt.; diese Re-

[1]) Arch. f. d. ges. Physiol. XVI. S. 567.

[2]) Zeitschr. f. physiol. Chem. IX. S. 323.

Digitized by Google

duction solle zumeist auf im Harn vorkommende Glykuronsäureverbindungen zu beziehen sein. Neuerdings hat E. Salkowski [1]) nach einem anderen, von ihm zuerst ausgeführten Verfahren höhere Werthe erhalten, im Mittel 0,4 pCt., für den Gehalt des normalen Harns an reducirenden Substanzen. Salkowski erhitzt 5 ccm Harn mit 5 ccm conc. Natronlauge (spec. Gew. = 1,34) und 3—6 ccm (10proc.) Kupfersulphatlösung 5 Minuten lang zum Sieden, verdünnt, säuert mit Salzsäure schwach an und fällt das gebildete, aber in Lösung gehaltene Kupferoxydul durch Zusatz verdünnter Rhodankaliumlösung als (weisses) Kupferrhodanür, das nach 24 Stunden abfiltrirt, bei 110° C. getrocknet und gewogen wird. In 4 Doppelbestimmungen schwankte der Gehalt an reducirenden Substanzen zwischen 0,25 und 0,6 pCt., und davon ist nach Salkowski's weiteren Untersuchungen nur $\frac{1}{3}$—$\frac{1}{6}$ auf Harnsäure + Kreatinin, $\frac{1}{3}$—$\frac{1}{6}$ wahrscheinlich auf Glykuronsäureverbindungen zu beziehen.

Die Schwierigkeit für die Bestimmung im normalen (zuckerfreien) Harn liegt bekanntlich darin, dass die reducirenden Substanzen zwar aus Kupferoxyd Kupferoxydul bilden, aber dieses in Lösung halten, nicht minder das beim Kochen des Harns mit der Lauge aus den stickstoffhaltigen Substanzen sich entwickelnde Ammoniak, und dass das aufgekochte Gemisch von Harn und alkalischer Kupferlösung ein grünlichgelbliches oder ein schmutzig gelbliches, lehmartiges Aussehen darbietet, daher der Endpunkt der Reaction nicht zu erkennen ist, auch nicht durch Filtriren, weil die gelblichgrüne Flüssigkeit als solche durch's Filter geht, ohne dass etwas auf dem Filter zurückbleibt. Flückiger setzt nun, um das gebildete, aber sich entweder gar nicht oder nur theilweise ausscheidende Kupferoxydul bez. dessen Hydrat zum Absitzen zu bringen, zu der Harnkupfermischung ccm-weise nach und nach so viel von einer ½proc. Traubenzuckerlösung aus einer Bürette hinzu, bis sich das Kupferoxydul völlig abscheidet und das Filtrat klar, hellgelb und kupferfrei wird. Nach meinen Erfahrungen an manchen diabetischen Harnen, in denen neben wenig sonstigen reducirenden Substanzen genügend Zuckerharn zur Fehling'schen Lösung hinzugesetzt, ja sogar der Endpunkt der Reaction überschritten werden konnte,

[1]) Centralbl. f. d. med. Wissensch. 1886. No. 10.

Digitized by Google

ohne dass sich das Kupferoxydul völlig absetzte oder sich durch das Filter zurückhalten liess, war die Beobachtung von Flückiger um so bemerkenswerther, als hier ungeachtet erheblich reichlicherer Anwesenheit anderer reducirender Substanzen, welche sonst das gebildete Oxydul in Lösung halten, dasselbe einfach durch das mittelst Zuckerlösung reducirte und niederfallende Kupferoxydul zur Ausscheidung gebracht werden soll. Bei der Nachprüfung des Vorschlages von Flückiger bin ich, obwohl ich die gegebenen Vorschriften genau befolgte, unter ca. 30 Fällen normalen zuckerfreien Harns, bei der Bestimmung mit Fehling'scher Lösung höchstens zweimal zu einem Punkt gelangt, den man allenfalls als Endreaction ansehen konnte. Ich habe ebenso wie Flückiger 20 ccm Fehling'scher Lösung zuerst mit 80 ccm Wasser verdünnt, aufgekocht, 10—20 ccm normalen Harn hinzugefügt, wieder zum Sieden erhitzt, dann je 1—2 ccm ½procentiger Zuckerlösung hinzugesetzt, wieder aufgekocht, von der siedenden Flüssigkeit eine Probe abfiltrirt, und da das Filtrat gelblichgrün und trübe war, wieder 1 ccm Zuckerlösung hinzugefügt u. s. f. Nach Zusatz von 10—13 ccm Zuckerlösung nahm die Titrirmischung ein gelbliches lehmiges Aussehen an und ging auch ebenso durch das Filter, ohne einen wesentlichen Niederschlag von Oxydul auf letzterem zurückzulassen. Bei weiterem Zusatz von Zuckerlösung und erneutem Aufkochen klärte sich zwar das Filtrat ein wenig und erschien im durchfallenden Licht hellgelb, fast klar, im schief auffallenden und reflectirten Lichte betrachtet zeigte es indess deutlich graugelbliche Trübung von darin noch suspendirtem Kupferoxydulhydrat, und absolut klar wurde das Filtrat selbst nicht, wenn soviel Zuckerlösung, 20 ccm, zugesetzt war, als an und für sich, ohne die reducirenden Substanzen des zugesetzten Harns, schon genügt hätte, das Kupferoxyd von 20 ccm Fehling'scher Lösung zu reduciren. Die jetzt gewonnenen Filtrate erschienen im durchfallenden Licht klar und tiefgelb — offenbar weil schon der Endpunkt überschritten und ein Theil des überschüssigen Zuckers durch die heisse Lauge unter Bräunung zersetzt war — zeigten aber im auffallenden Licht unechte Fluorescenz. Die Prüfung einer grösseren Menge des Filtrats mittelst Salzsäure und Rhodankalium ergab die Anwesenheit einer nicht unbeträchtlichen

Digitized by Google

Menge von Kupferoxydul. Auch Flückiger scheinen solche Fälle, wenn auch, im Gegensatz zu meinen Erfahrungen, nur ausnahmsweise, vorgekommen zu sein, in denen selbst für ihn der Endpunkt an Deutlichkeit zu wünschen übrig liess, wenigstens spricht er[1]) von einzelnen Fällen sehr stark gefärbten Harns, bei denen die Farbenunterschiede nicht mit genügender Deutlichkeit hervortraten. Würde das Verfahren von Flückiger allgemeiner Anwendung fähig sein, so müsste auch ein normaler Harn, den man künstlich durch Zuckerzusatz auf einen Gehalt von 0,5 pCt. Traubenzucker bringt, sich leicht austitriren lassen und eine scharfe Endreaction geben. Denn es kann offenbar keinen Unterschied bedingen, ob man normalen Harn einerseits, 0,5 procentige Zuckerlösung andererseits aus 2 Büretten getrennt zulässt oder ob gleich normalen Harn mit 0,5 pCt. Zuckergehalt; um alle Bedingungen, auch das Volumen der Mischung ganz gleich zu halten, hätte man im letzteren Fall für jeden ccm Zuckerharnlösung je 1 ccm Wasser der Titrirmischung hinzuzufügen. Indess zeigt der Versuch, dass, wenn man im normalen Harn (spec. Gewicht = 1016—1021) Zucker auflöst, so dass der Harn ziemlich genau 0,5 pCt. Zucker enthält, es nicht gelingt, einen solchen Harn einfach auszutitriren. Auch wenn man 10 ccm Zuckerharn +10 ccm Wasser, entsprechend 10 ccm normalen (zuckerfreien) Harn und 10 ccm 0,5 procentige Zuckerlösung zu 10 ccm Fehling'scher Flüssigkeit hinzugiebt und aufkocht, setzt sich das gebildete Kupferoxydul nur theilweise ab; der Harn filtrirt fort und fort trübe, auch wenn man den Endpunkt überschritten hat, also noch 1—2 ccm Zuckerharn zusetzt. Mir wenigstens wollte es nicht glücken, in der schmutziggelben Mischung direct oder im Filtrat, das lehmartig trübe abfloss, den Endpunkt der Titrirung zu erkennen, auch wenn soviel Zuckerharnmischung zugesetzt worden war, dass der darin enthaltene Zucker allein schon, ohne die sonstigen reducirenden Substanzen, zur Reduction des Kupferoxyds ausgereicht hätte.

Nachdem mir bei Benutzung des Vorschlages von Flückiger eine sichere quantitative Bestimmung der normalen reducirenden Substanzen des Harns nicht geglückt war, versuchte ich, ob der

[1]) Flückiger, a. a. O. S. 336.

Digitized by Google

für diabetischen Harn als vortheilhaft befundene Zusatz von Chlorcalcium sich auch für die vorliegende Frage, unter sonstiger Befolgung des Vorschlages von Flückiger, zum Erkennen des Endpunktes der Titrirung verwerthen lässt. In der That bin ich auch damit zum Ziel gekommen. Selbstverständlich bedarf es hier eines viel grösseren $CaCl_2$-Zusatzes, handelt es sich doch nicht nur, wie im diabetischen Harn, darum, das mechanisch suspendirte, sondern alles Kupferoxydul zur Ausscheidung zu bringen, wenn anders man den Endpunkt der Titrirung, ausser durch die eben verschwundene Blaufärbung des absolut klaren Filtrats, auch noch durch Prüfung des letzteren mit Essigsäure und Ferrocyankalium festzustellen wünscht. Nach meinen Versuchen bedarf es hier sehr viel $CaCl_2$, auf 5 ccm Harn je nach dessen Concentration 2—2½—3 ccm (15procentige) $CaCl_2$-Lösung. Ich verwende zu jeder Bestimmung 10 ccm Fehling'scher Lösung, mit 40 ccm Wasser verdünnt, erhitze, setze dann 5 ccm von dem zu prüfenden Harn und, da nach meinen Bestimmungen der Gehalt des Harns an reducirenden Substanzen 0,5 pCt. nicht übersteigt, sofort 5 ccm 0,5procentiger Zuckerlösung zu, erhitze zum Sieden, gebe dann zu der schmutzig gelbgrünlichen Mischung 2—2½ ccm $CaCl_2$-Lösung hinzu, erhitze wieder, sofort entsteht ein gelber Niederschlag, der neben Kalksalzen reichlich Kupferoxydulhydrat enthält, setze, wofern eine Probe vom Filtrat der siedend heissen Mischung noch trüb bez. opalescent ist, abermals ½—1 ccm Zuckerlösung hinzu, entnehme der siedenden Mischung wieder eine Probe u. s. f. Die Filtrate werden immer zu der Titrirmischung zurückgegeben. Man gelangt sehr bald zu einer Probe, die im durchfallenden Licht, wie im schiefauffallenden Licht gegen einen dunklen Hintergrund betrachtet, absolut klar und höchstens noch leicht blau ist, setzt abermals ½ ccm Zuckerlösung hinzu und bekommt schliesslich ein Filtrat, das wasserklar ist und dessen Prüfung die Abwesenheit von Kupferoxyd darthut. Nachdem man so tastend den Endpunkt erreicht, der indess in Folge des mit der wiederholten Filtration verbundenen Verlustes an Fehling'scher Lösung etwas zu früh gefunden ist, wird die Titrirung wiederholt, mit der Abänderung, dass nun sofort die ganze, bei der ersten Titrirung ermittelte Menge der Zuckerlösung auf ein Mal hinzugelassen, erhitzt, eine Probe ent-

Digitized by Google

nommen, und wenn dieselbe noch leicht blau schimmert, $\frac{1}{5}$—$\frac{1}{4}$ ccm Zuckerlösung hinzugegeben, erhitzt und eine Probe abfiltrirt wird. In der Regel kommt man bei der Wiederholung der Titrirung schon bei der zweiten, höchstens dritten Probe zu einem scharfen Endpunkt. Ist bei der ersten Titrirung nach erreichtem Endpunkt das Filtrat tiefgelb gefärbt, so war von der Zuckerlösung schon ein Ueberschuss zugesetzt worden; man wird daher bei der zweiten Titrirung $\frac{1}{2}$—1 ccm weniger von der Zuckerlösung zusetzen, als bei der ersten Titrirung, und so diesmal den Endpunkt nicht überschreiten. Was dieser Modification des Titrirverfahrens grosse Sicherheit verleiht, ist die absolut klare Beschaffenheit des Filtrats, sobald man den Endpunkt erreicht hat. Das Filtrat ist meist wasserklar oder höchstens leicht gelblich, letzteres zumal, wenn man eine grössere Probe filtriren lässt, in Folge der Einwirkung der heissen Lauge auf das Filtrirpapier. Die bläuliche bez. stark gelbe Farbennuance zeigt, dass der Endpunkt noch nicht erreicht bez. schon überschritten ist; im ersteren Falle erhält man bei Zusatz von Essigsäure und Ferrocyankalium zum Filtrat braunrothe Färbung bez. Fällung. Der Vorzug des Kalkzusatzes besteht demnach nicht nur darin, das Kupferoxydul niederzuschlagen, sondern auch die normalen gelben Harnfarbstoffe grösstentheils abzuscheiden, wie die Farbe des letzten Filtrats lehrte. Ebenso wie im diabetischen Harn, ist in den weitaus meisten Fällen auch im normalen Harn nach erreichtem Endpunkt der Titrirung das Filtrat frei von gelöstem Kupferoxydul. Filtrirt man die siedende Mischung und prüft das event. mit Wasser verdünnte klare Filtrat mit Salzsäure und Rhodankalium, so findet man dasselbe noch nach 24 Stunden zumeist absolut klar, nur höchst selten zeigt es eine minimale Trübung von Kupferrhodanür; einen Niederschlag habe ich auch nach 48 bis 72 Stunden sich nie absetzen sehen.

Vergleichende Bestimmungen haben ferner gezeigt, dass mit demselben Harn vorgenommene Doppeltitrirungen in ihren Resultaten nur um 0,2 ccm zugesetzter Zuckerlösung (= 1mg Zucker) differiren, sodann dass bei Verwendung der doppelten Harnmenge, 10 ccm, auf die doppelte Menge Fehling'scher Flüssigkeit, 20 ccm, auch gerade noch einmal so viel Zuckerlösung zur Erreichung

Digitized by Google

des Endpunktes erforderlich ist. Selbstverständlich bedarf es im letzteren Fall eines Zusatzes von 4—5 ccm $CaCl_2$-Lösung.

Nach Vorstehendem ausgeführte Bestimmungen haben in 9 Normalharnen einen procentischen Gehalt an reducirenden Substanzen, auf Zucker berechnet, ergeben (von Harn No. 1 und 3 wurden je 10 ccm, von den übrigen nur 5 ccm verwendet):

Harn	No. 1	2	3	4	5	6	7	8	9
Spec. Gew.	1027	1021	1024	1029	1023	1012	1021	1013	1020
Reduc. Subst.	0,385	0,225	0,325	0,47	0,34	0,16	0,31	0,23	0,29 pCt.

Der Gehalt an reducirenden Substanzen, auf Traubenzucker berechnet, schwankt danach zwischen 0,16 und 0,47 pCt. und beträgt im Mittel 0,3 pCt., ist also höher, als ihn Flückiger für den Menschenharn gefunden (0,15—0,25 pCt.). Vermuthlich ist die mangelnde Sicherheit in der Bestimmung des Endpunktes bei Flückiger daran Schuld, dass die Titrirung nicht selten überschritten wird und also die Werthe zu niedrig ausfallen. Wenn Salkowski einen mittleren Gehalt von 0,4 pCt. findet, so dürfte wohl in der von ihm benutzten viel stärkeren Lauge — auf 5 ccm Harn kommen 5 ccm conc. Natronlauge und 3—6 ccm Kupfersulfatlösung — die 3½mal so viel an Natronhydrat enthält, als die Fehling'sche Flüssigkeit, die Ursache der stärkeren Reduction zu suchen sein. In der That kann man sich leicht überzeugen, dass die Stärke der Lauge auf die Reductionsfähigkeit von Einfluss ist. Behandelt man von demselben Harn 5 ccm nach Salkowski und andere 5 ccm in der Weise, dass man sie mit 10 ccm Fehling'scher Lösung aufkocht, verdünnt dann beide Proben, säuert sie schwach mit Salzsäure an, fällt vorsichtig mit verdünnter Rhodankaliumlösung, filtrirt nach 24 Stunden den weissen Niederschlag von Kupferrhodanür ab, trocknet ihn bei 110° und wägt[1]), so findet man nach Salkowski Werthe, die bis zu 40 pCt. höher sind, als bei Verwendung Fehling'scher Lösung. So erhielt ich aus 5 ccm Menschenharn (No. 8) nach Salkowski 0,059 g Kupferrhodanür = 0,35 pCt. reducirende Substanzen, auf Zucker berechnet, bei Verwendung Fehling'scher Lösung nur 0,041 g Kupferrhodanür = 0,243 pCt. reducirende Substanzen; bei der einfachen Titri-

[1]) 607 Th. Kupferrhodanür entsprechen 180 Th. (wasserfr.) Traubenzucker
oder 1 - - - 0,2965 - - -

Digitized by Google

rung desselben Harns wurde 0,23 pCt. für die reducirenden Substanzen gefunden, also nur 6 pCt. weniger als bei der Bestimmung des gebildeten Kupferoxyduls als Kupferrhodanür. Ein anderer Harn (No. 9) gab aus 5 ccm, nach Salkowski behandelt, 0,0595 g Kupferrhodanür = 0,353 pCt. reducirende Substanzen, bei Verwendung Fehling'scher Lösung nur 0,0535 g Kupferrhodanür = 0,316 pCt. reducirende Substanzen, während für letztere die einfache Titrirung 0,29 pCt. ermittelt hat. Endlich fand ich in einem Hundeharn (s. später) bei der Titrirung 0,53 pCt., nach Salkowski (2,525 pCt. Kupferrhodanür =) 0,749 pCt., bei Verwendung Fehling'scher Lösung (1,99 pCt. Kupferrhodanür =) 0,59 pCt. an reducirenden Substanzen. Es dürfte sich daher, wofern man die reducirenden Substanzen im Harn nach Salkowski durch Fällung des gebildeten Kupferoxyduls als Kupferrhodanür und Wägen des letzteren bestimmen will, empfehlen, Salkowski's Verfahren dahin zu modificiren, dass man 10 ccm Fehling'scher Lösung mit 5 ccm des zu prüfenden Harns einige Minuten kocht und dann aus der verdünnten und mit Salzsäure schwach angesäuerten Lösung das in Kupferchlorür übergeführte Kupferoxydul als Kupferrhodanür ausfällt.

Für die Bestimmung des Traubenzuckers muss man sich, wie bekannt, der Fehling'schen Lösung bedienen, weil nur unter den gegebenen Bedingungen der Concentration der Natronlauge und des Kupferoxydsalzes 1 Mol. Traubenzucker genau 5 Mol. Kupferoxyd reducirt und dies Verhältniss durch grössere oder geringere Concentration der Natronlauge verändert wird; die Zunahme der Reductionsfähigkeit mit steigender Stärke der Lauge wird durch die zuletzt angeführten Bestimmungen bewiesen. Da es sich indess bei den reducirenden Substanzen des Harns, von der Harnsäure und dem Kreatinin abgesehen, nur um die den Kohlehydraten nahestehenden Glykuronsäuren, nicht um eigentlichen Traubenzucker handelt, liegt streng genommen kein zwingender Grund vor, die Concentration der Lauge genau so einzuhalten, wie bei der Fehling'schen Lösung. Ich habe deshalb auch Titrirversuche mit einer Kupferlösung von stärkerem Laugengehalt ausgeführt, indem ich zu je 10 ccm, für eine Bestimmung verwendeter Fehling'scher Lösung 1 bez. 2 ccm. concentrirte Natronlauge (spec. Gew. = 1,34) hinzugab und so den

Digitized by Google

Gehalt an Natronhydrat auf das 2 bis 3fache gegenüber der eigentlichen Fehling'schen Lösung brachte. Allein diese Kupferlösungen von höherem Alkaligehalt führen für die Feststellung des Endpunktes erhebliche Schwierigkeiten herbei. In der viel mehr fixes und flüchtiges Alkali enthaltenden Mischung erfolgt, auch wenn man das Gemisch von Kupferlösung und Harn (bez. zugesetzter Zuckerlösung) kochend filtrirt, die Anziehung des Luftsauerstoffs und damit die Regeneration von Kupferoxyd aus bereits reducirtem Oxydul so rapide, dass, wie lange man auch titriren und wie weit man auch den Endpunkt bereits überschritten haben mag, jede Filtratprobe einen leicht bläulichen Farbenton und deutliche Reaction auf Zusatz von Essigsäure und Ferrocyankalium giebt. Diese Schwierigkeit, auf welche man bei der Filtration der Mischung von Fehling'scher Lösung und Harn nicht stösst oder wenigstens nicht, wofern man siedend heiss und jedesmal nur kleine Proben abfiltrirt, macht die scharfe Austitrirung mit stärker alkalischen Kupferlösungen als der Fehling'schen fast unmöglich.

Endlich habe ich noch die reducirenden Substanzen im Hundeharn bestimmt, und zwar um nicht nur über die relative, procentische, sondern auch die absolute Grösse der täglichen Ausscheidung an reducirenden Substanzen eine Vorstellung zu gewinnen, an einem Hunde von circa 11 k Gewicht, der sich bei Fütterung mit 500 g Fleisch annähernd im N-Gleichgewicht befand. Dieser Versuch ist ebenso wie alle hier beschriebenen Bestimmungen im physiologischen Laboratorium der Thierarzneischule ausgeführt worden. Auch hier wurden für jede Bestimmung je 10 ccm Fehling'scher Lösung und 5 ccm vom gesammten Tagesharn, dessen Menge zuvor festgestellt war, verwendet und von der Zuckerlösung sofort 3—4 ccm, weiter je ½ ccm, ausserdem 3 ccm Chlorcalciumlösung hinzugegeben und, wie oben (S. 75) beschrieben, verfahren, bis eine filtrirte Probe wasserklar und farblos ablief. Eine Wiederholung der Bestimmung führte schon bei der 1. oder 2. Probe zu einer scharfen Endreaction. Die Resultate dieser 9tägigen Versuchsreihe bei Fleischfütterung und im N-Gleichgewicht gebe ich der Uebersichtlichkeit halber tabellarisch:

Digitized by Google

Tag	Harn-menge	Spec. Gew.	Reducirende Substanzen pCt.	Reducirende Substanzen Tages-ausscheidung
1	281	1053	0,22	0,618
2	264	1046	0,14	0,37
3	?	1055	0,32	—
4	328	1043	0,17	0,558
5	271	1055	0,37	1,013
6	273	1052	0,16	0,437
7	302	1048	0,37	1,117
8	307	1050	0,42	1,289
9	259	1042	0,39	1,014
Mittel:	286	1049	0,285	0,802

Bei Fleischfütterung schwankt also, ungeachtet bestehenden N-Gleichgewichts, die Ausscheidung reducirender Substanzen innerhalb sehr weiter Grenzen, zwischen 0,14 und 0,42 pCt. und zwischen 0,37 und 1,289 g für den Tag. Beim gesunden Menschen hat auch Flückiger (a. a. O.) „relativ bedeutende Schwankungen bei constanter Menge und spec. Gewicht des täglich gelassenen Harns beobachtet". Dagegen kann ich auf Grund vorstehender Erfahrungen die Angabe von Flückiger, dass der Hundeharn — es ist allerdings nicht bemerkt, bei welcher Art der Fütterung — 2 bis 3 mal stärker reducirt als der Menschenharn, nicht bestätigen. Der bei Fleischfütterung gefundene Mittelwerth von 0,285 pCt. liegt eher noch etwas unter demjenigen des Menschenharns (0,3 pCt.). Was an der vorstehenden Versuchsreihe bemerkenswerth erscheint, ist 1) dass, obwohl die Tagesmenge und das spec. Gewicht des Harns sich nur innerhalb enger Grenzen bewegten und die Harnstoffausscheidung annähernd constant war (34—35,6 g Harnstoff im Tag), der Gehalt an reducirenden Substanzen procentisch wie absolut um das 3fache schwanken kann, 2) dass eine relativ und absolut hohe Ausscheidung an reducirenden Substanzen bestand, obwohl mit der Nahrung kaum mehr als Spuren von Kohlehydraten (das Glycogen und der Inosit des Muskelfleisches) zur Einfuhr gelangten. Da, soweit Erfahrungen vorliegen, bei Fleischnahrung und bei constanter Harnstoffausscheidung auch die Ausfuhr an Kreatinin und Harnsäure annähernd gleichmässig ist, können die Schwankungen in der Abgabe der reducirenden Substanzen durch den Harn zumeist nur auf die Glykuronsäureverbindungen treffen.

Digitized by Google

Daraus würde folgen, dass die letzteren auch bei reiner Eiweisszufuhr gebildet und zum Theil weiter zersetzt werden, zum Theil durch den Harn austreten. Dann stände aber zu erwarten, dass bei einer an Kohlehydraten reichen Kost die Menge der reducirenden Substanzen im Harn, gegenüber reiner Fleischnahrung, nicht zunimmt. Auch dies bestätigen die Erfahrungen am Hunde.

Futter	Harnmenge	Spec. Gew.	Reducirende Substanzen pCt.	Reducirende Substanzen Tagesausscheidung
120 g Schwarzbrod	122	1052	0,53	0,647
150 g -	207	1032	0,36	0,745
120 g - + 20 g Zucker	298	1021	0,22	0,656

Bei vegetabilischer kohlehydratreicher Nahrung beträgt die Tagesausscheidung im Mittel 0,682 g, ist also geringer als bei Fleischnahrung (im Mittel 0,8 g)[1]. Jedenfalls geht daraus mit Bestimmtheit hervor, dass in den Kohlehydraten der Nahrung nicht die Quelle für die reducirenden Substanzen des Harns, auch nicht für die, den Kohlehydraten nahestehenden Glykuronsäureverbindungen zu suchen ist.

Endlich habe ich die Bestimmung der reducirenden Substanzen auch noch über drei Hungertage ausgedehnt, an denen der Hund zur Unterhaltung der Harnsecretion nur 100—150 ccm Wasser, mit 50 cm Fleischbrühe versetzt, erhielt.

Harnmenge	Spec. Gew.	Reducirende Substanzen pCt.	Reducirende Substanzen Tagesausscheidung
286	1020	0,31	0,732
177	1015	0,41	0,726
147	1018	0,38	0,559

Der Mittelwerth der Hungertage: 0,672 g kommt sehr nahe dem, bei kohlehydratreichem Futter gefundenen und beträgt etwa 16 pCt. weniger als bei ausschliesslicher Fleischzufuhr. Da beim Hunger von den organischen Bestandtheilen des Thierleibes hauptsächlich Eiweiss und Fett verbraucht werden und die redu-

[1]) Auch Flückiger (a. a. O.) hat beim Menschen von irgend welchen Aenderungen der Lebensweise, insbesondere von vermehrter oder auch völlig aufgehobener Zufuhr von Kohlehydraten keinen Einfluss auf die Ausscheidung an reducirenden Substanzen beobachtet.

Digitized by Google

cirenden Substanzen zweifellos in keiner Beziehung zum Fett stehen, so ist als Quelle für die reducirenden Substanzen, auch für die den Kohlehydraten nahestehenden Glykuronsäureverbindungen, das zerstörte Eiweiss (des Körpers) anzusprechen. Allerdings besteht keine Proportionalität zwischen der Grösse des Eiweisszerfalls und der Menge der durch den Harn ausgeschiedenen reducirenden Substanzen, insofern letztere beim Hunger nur um 16 pCt. kleiner ist, als bei Fleischzufuhr, obwohl bei diesem Futter 35 g Harnstoff, beim Hunger nur 9—6 g Harnstoff, also der 4.—6. Theil, zur Ausfuhr gelangten. Indess haben wir oben auch bei reiner Fleischnahrung ungeachtet constanter Harnstoffausscheidung die absolute Menge der reducirenden Substanzen im Harn um das Dreifache schwanken sehen. Es bleibt noch die Möglichkeit, dass die Glykuronsäureverbindungen zwar in einer, der Grösse des Eiweisszerfalles proportionalen Menge gebildet, aber bald in grösserem, bald in geringerem Umfang weiter zersetzt werden, so dass je nachdem grössere oder kleinere Antheile der gebildeten Verbindungen für die Ausscheidung durch die Nieren verfügbar sind. Leider fehlt es an einer Versuchsanordnung, welche diese Frage zu entscheiden vermag. Soviel ist aber aus den, beim Hunger und bei verschiedenartiger Fütterung gewonnenen Ergebnissen sicher, dass die sog. reducirenden Substanzen des normalen (zuckerfreien) Harns als Zwischenproducte des zerstörten Nahrungs- bez. Körpereiweiss anzusehen sind und dass sie, gleichviel ob beim Hunger oder bei einer, wie auch immer gewählten Kost, stete, nur ihrer Menge nach auf- und abschwankende Bestandtheile des Harns bilden.

Digitized by Google

V.

Ein neuer Fall von geschwänztem Menschen.

Bearbeitet von

Carl Hennig und August Rauber.
in Leipzig. in Dorpat.

(Hierzu Taf. IV — V.)

I. Abschnitt[1]).

Aeussere Untersuchung; Geschichtliches.

Der hier ausführlich beschriebene Fall von wahrer Schwanzbildung beim Menschen nimmt die entwicklungsgeschichtliche, die pathologisch-anatomische und die anthropologische Forschung gleich stark in Anspruch und stellt an die Naturphilosophie Fragen, welche mit der Zeit, unter dem jetzt so regen Fortschritte der vergleichenden Embryologie, voll beantwortet werden dürften — vor der Hand aber noch Einzelnes strittig erscheinen lassen.

Kürzere Anzeigen dieser Missgeburt gab ich bereits im Centralblatte für Gynäkologie und in den Sitzungsberichten der Naturforschenden Gesellschaft zu Leipzig. Obschon diese Mittheilungen einige durch die spätere genauere Zergliederung beseitigte Irrthümer enthalten, so waren doch Beschreibungen des damals frischen Objectes um so nöthiger, da mehrere Collegen an dem Vorhandensein eines festeren Axengebildes im Schwanze dieses Mädchens zweifelten.

Ferner musste ich, um eben jene Zweifel zu beseitigen, schon am frischen Leichname die Axe des Schwanzgebildes an einer Seite, ich wählte die ventrale, grob anatomisch blosslegen. Dadurch ward der feinere Verlauf der hier im Voraus nicht erwarteten zarten, den Schwanzwirbeln eigen angehörenden ventralen Längsmuskeln gestört.

[1]) Den I. und III. Abschnitt bearbeitete C. Hennig, den II. A. Rauber.

Digitized by Google

Endlich erheischte die wenn auch beschleunigte plastische Wiedergabe des Kindes in Gyps und in Wachs einige Wochen Aufbewahren der Leiche in Spiritus, ehe die feinere Zergliederung durch Prof. Rauber ausgeführt werden konnte — darüber war freilich der Bau des in den portentosen Theilen verlaufenden Theiles des Rückenmarks für die mikroskopische Controle zum Theil verloren gegangen.

Immerhin wird durch genannte Versehen (man öffne künftighin den Wirbelkanal sofort dem dasselbe härten sollenden Menstruum wenigstens durch einen vorläufig angebrachten Spalt!) die hohe Wichtigkeit des Vorkommnisses nicht vermindert.

Am 8. November 1885 schickte mir mein Freund, Med.-Rath Becker-Laurich[1]) in Sachsen-Altenburg, eine im Oberkörper normal entwickelte Peromela, Erstgeburt einer „grossen" Viehmagd, welche fünf Jahre hindurch die Entbindungen der Kühe auf einem grossen Hofe geleitet hat und sich bei der Geburt eines Kalbes „versehen" haben will, welches ohne Beine zur Welt kam. Der College fügte der Meldung noch kurz hinzu, dass die mir zur Untersuchung überlassene Frucht mit dem Steisse voran gekommen, aber mit dem Kopfe stecken geblieben sei, weshalb Becker-Laurich letzteren habe manuell ausziehen müssen.

Das Kind kam todt; seine Steissschädellänge ist 290 mm. Die Schenkel, bis auf die Füsse zwerghaft verkürzt, sind so übereinandergeschlagen, dass der dünnere rechte, im Hüft- und im Kniegelenke stark gebogene Schenkel mittelst seines nach links und etwas abwärts zeigenden, verlängerten Fusses quer und unter dem dickeren linken Schenkel liegt; des letzteren Fuss ruht mit nach oben gekehrten Zehen mitten auf dem Bauch, etwas unterhalb der auf der Brust übereinandergeschlagenen Hände.

Der Schädel.

Die Hirnschale hat folgende Maasse:

grösster wagerechter Umfang .	323 mm
Durchmesser, gerader . . .	109 -
- biparietaler . .	88 -
- bitemporaler . .	80 -
- grösster schräger	133 -
- senkrechter . .	75 -

Das linke Ohr ist stärker angedrückt als das rechte; dessen grösster Durchmesser beträgt . 32 mm.

[1]) Derselbe hat bereits eine Pelvis obtecta, von Fehling — und einen Foetus calcaratus intrauterinus — von mir im Arch. f. Gyn. beschrieben, den Leipziger Museen geschenkt.

Digitized by Google

Die Stirnnaht klafft nicht; beträchtlich klafft die Kranznaht. Die kurze Pfeilnaht bildet mittelst des oberen und des hinteren Randes des linken Scheitelbeins eine deutlich vorspringende Leiste. Da nehmlich das Kind nach der Geburt nicht zum Leben kam, so hat der Schädel die beim Durchschreiten des mütterlichen Beckens ihm aufgedrückte Verschiebung beibehalten. Schon die rechte Wange ragt viel stärker vor als die linke, während die Unterlippe und der innere Winkel der rechten Brauengegend etwas nach rechts unten abweichen.

Das rechte Stirnbein ragt nach vorn und steht etwas höher als das linke; das rechte Scheitelbein ist ebenfalls nach vorn gerückt und trägt nahe seiner oberen Kante zwei seichte Gruben. Das linke Scheitelbein trägt eine seinem oberen Rande ziemlich gleichlaufende, von ihm 23 mm abstehende, 2 mm tiefe Grube von schwacher Halbmondform, den Sinus der Stirn zugewandt. Der grösste Abstand dieser Telle von dem ihr entsprechenden schrägüberliegenden Punkte des rechten Scheitelbeins = 85 mm.

Dem Gesagten zufolge hat der Kopf dieses Kindes längere Zeit in einem beschränkten Becken gestanden und sich in dieser Enge etwas um seine senkrechte Axe gedreht. Der Eindruck am linken Scheitelbein kann nur vom Vorberge des mütterlichen Beckens herrühren; der ganze Hergang, die nöthige ärztliche Hülfe bei einer kräftigen Gebärenden lässt auf ein im Eingange plattes Becken von einer Verschränkung zweiten Grades schliessen. Diese Thatsache ist wichtig für spätere Erklärungsversuche betreffend die Verunstaltung der Frucht.

Der Rumpf.

Die Zahl der Wirbel ist bis an's Kreuzbein hinab die gewöhnliche.

Dicke des Thorax	75 mm
Schulterbreite	144 -
Hüftbreite	103 -
Länge eines Armes	240 -
Entfernung des Nabels von der Schoossfuge	40 -

Die rechte Schulter steht höher als die linke, auch die rechte Hüfte etwas höher als die linke.

Die Fingernägel sind vollständig und überragen etwas die zierlichen Fingerkuppen.

Von dem ganzen Kinde hat Herr Dr. Weisker in Leipzig, Sidonienstrasse 49, einen Wachsabguss, von den nun zu beschreibenden Theilen mit gespreizten Beinen der Frucht derselbe einen eben so vorzüglichen Wachsabguss, Herr Modelleur Steger (Thalstrasse) zwei Gypsformen gefertigt, Herr Hofphotograph Prokesch (Zeitzerstrasse) ein Lichtbild: Ansicht des ganzen Kindes von hinten unten (Taf. IV. Fig. 5).

Digitized by Google

Die unteren Gliedmaassen.

Die linke Hüfte ist fleischiger als die rechte; von der Vulva bis zur ischiadischen Grube beträgt der Bogen 70 mm auf der linken, nur 55 auf der rechten Seite, wo ausserdem die Grube wegen Magerkeit der Weichtheile stark ausgeprägt ist.

Unterhalb des linken Knies besteht eine als Querfurche sich darstellende Einziehung entsprechend der später ausführlich darzulegenden Verrenkung des Unterschenkels nach hinten. Diese Luxation macht nicht den Eindruck einer traumatischen, obschon der Geburtsarzt berichtet, dass die Hebamme an einem vorgefallenen Schenkel gezogen habe, um die Frucht schleunigst zu entwickeln. — Abgesehen von den angenommenen Verhältnissen des mütterlichen Beckens nehme ich an, dass der vorgefallene Fuss als der längere der linke gewesen ist, welcher Annahme auch die tiefere Stellung der beiden linken Extremitäten dieses Kindes, als durch den Zug begünstigt, entsprechen würde.

Länge der unteren Gliedmaassen:

	rechts	links
Oberschenkel	65 mm	95 mm
Unterschenkel	25 -	40 -
Fuss	58 -	50 -

Es trägt also das kürzere Bein den längeren Fuss: dies kommt daher, dass die äusserste Zehe 22 mm lang ist bei 15 grösster Breite und 4 Dicke: sie ist flachkegelförmig. Von den verkümmerten Knorren des linken Oberschenkels verlief der linke Unterschenkel bei der Haltung im Mutterleibe, welche sich aus Elasticitätsgründen nach der Geburt wieder hergestellt hat, nach innen unten, während der Fuss wieder genau die Richtung nach oben verfolgt. Der rechte Oberschenkel verläuft viel weniger als der linke aufwärts, vielmehr fast quer, der sehr kurze rechte Unterschenkel etwas abwärts, während der rechte Fuss fast wagrecht, wenig nach oben gerichtet ist und genau in die Grube passt, welche die hinter ihm steckende linke Fusswurzel und die linke Wade, auf dem Bauche und Schamberge liegend, nach oben begrenzen.

Dicke des rechten Oberschenkels unter der Afterfalte	30
- - linken - - - -	45
- - Spanns des rechten Fusses	20
- - - - linken -	21,5.

Der rechte Fuss, mit nur vier Zehen versehen, ist dadurch affenähnlich, dass die grosse Zehe, von der nächsten 10 mm abstehend, fersenwärts gerückt, rechtwinklig auf die Innenfläche des Knies gepflanzt und auf 12 mm verkürzt ist. Die Spitze dieser Zehe, nagellos, ist scharf nach oben abgebogen. Die folgenden Zehen, 7 und 6 mm lang, je 9 breit, 8 dick, sind ebenfalls unbenagelt. Zwischen beiden Zehen befindet sich ein Grübchen von normaler Hautfarbe; aus demselben ragen längere, dunkelblonde Haare.

Digitized by Google

Wiederum ähnelt dieser Fuss einer Vogelklaue dadurch, dass er, wie schon gemeldet, eine ungebührlich lange äussere (5.?) Zehe nebst kurzem Nagel besitzt, auch fehlt ihm scheinbar die Fusswurzel, so dass er, ein spitzes, etwas verbogenes Dreieck, mit der schmalsten Seite unmittelbar dem zwerghaften Unterschenkel aufsitzt; er steht in starkem Varus.

Der linke Fuss ist im Umrisse menschenähnlich, aber ebenfalls in Varus, die innere Kante dem Knie zugekehrt. Er ist in anderer Hinsicht mit einer Vogelklaue zu vergleichen, indem er zwischen der doppelten grossen Zehe (wovon die tibiale knorpellos) und der nächsten einen 13 mm tiefen Spalt trägt, welcher sich in den Mittelfuss hinein erstreckt. Dieser Spalt ist in der Gegend des Phalangealgelenkes des inneren grossen Zehen von einem Fädchen überbrückt. Drei ebenfalls kurze Fädchen heften einen inneren dreieckigen Hautlappen an den Rücken des fibularen grossen Zehen. Dieser Hautlappen, 5 mm lang, sendet von seiner Spitze ein 9 mm langes Fädchen um die Basis des Doppelzehen, ihr dicht aufliegend. Beide Zehen sind nagellos, doch sendet die fibulare ein kurzes (nur 4 mm langes) stielrundes Nagelglied nach vorn. Die 2. Zehe, nur 8 mm lang, 7 breit, 6 dick, ist mit sehr kurzem, aber breitem Nagel versehen; dann kommt eine zehenlose Lücke, endlich eine wohlgebildete, etwas einwärts gedrückte äusserste Zehe: 10 lang, 7 breit, 6 dick.

Das Becken.

Die ungewöhnlich nachgiebigen Beckenknochen wurden in Bezug auf die geburtshülflichen Durchmesser unter den frischen Weichtheilen gemessen:

Entfernung der Spinae ant. sup. il. von einander	52 mm
- - Cristae	70 -
- - Trochanteren	75 -
schräge Durchmesser des grossen Beckens r. 60, l.	60 -
Conj. externa	48 -
Dist. spin. post. sup. oss. ilium	35 -

Demnach ist das Becken dieser Neugebornen mit dem ihrer Altersgenossinnen verglichen im Ganzen klein, in dem schrägen Durchmesser ausreichend, im queren Durchmesser des Ausgangs reichlich, im Querdurchmesser des Kreuzbeins auffallend breit.

Die Steissglatze ist von nur geringer Ausdehnung. Das Steissbeingrübchen befindet sich 25 mm oberhalb der Basis des Schwanzes; es ist mit concentrisch gestellten und centripetal gerichteten blonden Härchen ausgekleidet [1]). Diese Härchen sind heller blond und kürzer als das Haupthaar dieses Mädchens. Die Stelle des Grübchens [1]) entspricht an diesem Kinde der Spitze des Kreuzbeins; doch ist zu bemerken, dass dieses Kreuzbein zwar 4 vordere Sacrallöcher aufweist, aber einen Wirbel zu wenig hat.

[1]) Vgl. hierüber: Eschricht, Müller's Archiv für Anat. u. Physiol. 1837; und A. Ecker, Archiv für Anthropol. 11, 281. 1879 und 12, 135—137. 1880.

Digitized by Google

Der letzte vorhandene Wirbel, sehr kurz und beweglich, vertritt wahrscheinlich zugleich den fehlenden (oberen) Abschnitt des Schwanzbeins.

Von den äusseren Genitalien ist nur zu bemerken, dass die äusseren Lefzen fehlen, dagegen Atresia ani vestibularis vorhanden ist.

Von der Spitze des Kreuzbeins an fühlte man schon ohne Präparation eine 23 mm lange, nur vom Levator ani eingenommene knochenlose Lücke; doch verlief innerhalb dieses Muskels vom rechten Rande des coccygealen Kreuzwirbels bis zum oberen Ende des 28 mm langen, theilsweis verknöcherten Knorpels, welcher bis zur freien Spitze des caudalen Anhängsels sich erstreckt, ein geradliniger, stielrunder Faserstrang.

Der Schwanz,

von scheinbar normaler Haut überzogen, ist 27 mm lang, im mittlen Theile von 35 mm Umfang, an der Spitze von 10 mm Umfang. Am Ursprunge etwas eingekniffen und undeutlich dreigliedrig, ähnelt er einem weichgestielten Finger, trägt aber an seiner Spitze kurze senkrechte Wollhärchen.

Man fühlte eine harte Spindel hindurch; als ich auf dieselbe von der ventralen Fläche des Schwanzes her einschnitt, liess sich ein scheinbar aus 5 Wirbeln bestehender Knorpel blosslegen, dessen nähere Untersuchung auf mein Ersuchen Herr College Rauber ausgeführt hat. An der Basis ist der Schwanzstumpf dreikantig, an der nach vorn gebogenen Spitze etwas abgeplattet.

Geschichtliches.

Als früheste Erzähler von menschlichen Schwänzen werden Herodot, Ktesias, Plinius, Ptolemäus angeführt — es muss also schon in deren Zeitläufen solche Monstra gegeben haben. Leider wurden nach Einmengung fabelhafter Uebertreibungen richtige Thatsachen unterdrückt oder ungläubig belächelt. Den grössten Schaden richtete der nun folgende Skepticismus unter den Forschungen an, welche nach dem gehäuften, vielleicht endemischen, etwa durch Inzucht und Erblichkeit begünstigten Vorkommen jener Anomalie frugen.

Aus diesem Wirrsal tritt 1838, dann nochmals 1843 J. Klögel hervor, welcher nicht nur 1850 auf Banda Neira einen mit 1½ Zoll langen Schwänzchen behafteten Mann getroffen haben will, sondern von geschwänzten Menschen auf Java und den Dajaks auf Borneo berichtet, deren Schwänze unbeweglich, steif und unbehaart seien; bisweilen seien sie reizbar; doch soll es dort auch Eingeborene geben, deren Schwanz mit einem Haarbüschel versehen. Selten seien diese Anhängsel länger als 2 Zoll; bald hängen sie abwärts, bald seien sie aufwärts gebogen.

Digitized by Google

Bestätigt wurden alsbald diese Angaben von Augenzeugen: Brilman und L. F. M. Schulze.

Was bis auf Bartels zusammenzubringen war, findet sich bei Otto Mohnike („Ueber geschwänzte Menschen" Münster 1878).

Ich werde im Folgenden die bisher anerkannten 22 Beispiele so gut es geht zu classificiren suchen — diese Behandlung des Stoffes dürfte die Naturgeschichte der so seltenen Erscheinung (1 Fall ist afrikanisch, 1 ein Kurde, 1 nordamerikanisch, die übrigen sind europäisch) unterstützen.

I. Wahre Schwänze — Verlängerungen des Rückgrats.

1. Wirbeltragende.

a. Die gewöhnliche Zahl von Steissknöchelchen.

1. Voltaire (Diction. philos. XI. p. 211. Paris 1832) und Percy (Dict. des sciences méd.: „Multimamme"). Französin mit 4 Brüsten; der Schwanz eine „Verlängerung des Steissbeines", am Ende kuhschweifartig behaart.

2. Ornstein (Athen) stellte Herrn Bartels einen Griechen in Photographie dar. Das Steissbein ist um 5 cm verlängert, etwas beweglich und reizbar (was auch von Schwänzen an Leuten in Borneo angegeben wird); man fühlte 3 Wirbel, den letzten nur linsengross.

Unser Fall bildet den Uebergang von dieser Kategorie in die folgende.

b. Mehr als fünf Steisswirbel.

3. Th. Bartholinus (Histor. centur. VI. 44, p. 268. Hafn. 1661) berichtet, dass sein Vater einen Knaben in Fionia sah mit einer „cauda ex productis auctisque numero ossibus cartilaginibusque coccygis ossis".

4. M. Fr. Lochner (Miscellanea Acad. Leop.-Carol. 1688; ref. M. Bartels: „Ueber Menschenschwänze". Archiv für Anthropologie. XIII. 1. Taf. 1. 1881): der Schwanz war etwa 7 cm lang „orta ab osse coccygis extrorsum vergente cartilagineque prolongata et adaucta". Diese Excrescenz des 8jährigen Knaben war schmerzlos, etwas beweglich.

5. Knabe in Basel, analog dem vorigen (ref. D. Zollikofer).

6. Thirk in Brussa (Oesterr. med. Wochenschrift No. 36. S. 1121. 1847): 22jähriger Kurde.

Das Aftergebilde, in den stark vorragenden letzten Kreuzwirbel wie in eine Pfanne eingelenkt, besteht aus 4 Schwanzwirbeln, deren zweiter, zolllanger, ähnlich in den ersten eingelenkt, wieder in seine untere Anschwellung den dritten, dieser den vierten aufnimmt. Am Ende des 4. sitzen 4 etwas mehr als zolllange, 14 Linien breite Schwanzstücke ohne Gelenke auf. In der Mitte des untersten derselben fühlt man einen 5 Zoll langen dünnen,

Digitized by Google

runden, elastischen Ansatz, der sich abermals in ein kleineres, 4theiliges Schwanzstück erweitert, das in der fettzellstoffigen Masse etwas beweglich ist. Von diesem geht abermals eine kaum 2 Zoll lange, ebenfalls elastische Verlängerung aus, die sich endlich in ein fast dreieckiges, am Ende etwas zugespitztes, hartes Knochenstück verliert. Ueber die Natur dieses Gebildes, das mehrmals abscedirte, enthalte ich mich des Commentars.

Ueber den möglicherweise hier einzureihenden Fall von Braun s. unten.

2. Knorpeltragende.

7. Vielleicht gehört hierher der Fall von Wilson (Zeitschr. für Ethnologie XII. S. 74): ein Mann, 28 Jahre alt, aus Gozzo, trug einen 4 Zoll langen Schwanz, der, kleinfingerdick, spitz zuging, am Ende mit spärlichen, aber starken Haaren wie Borsten besetzt war und „sich knorpelig anfühlte" (kann auch nur hartes Bindegewebe geborgen haben).

3. Wirbelähnliche Anlage im Innern.

8. S. Blancart berichtet von einem Manne mit einem vom Kreuzbein spannenlang ausgehenden Schwanze (M. Bartels, l. c.).

9. Fleischmann (Bericht der 8. Versammlung deutscher Naturforscher und Aerzte zu Erlangen [1840]. S. 141. 1841); später untersuchte das Object noch L. Gerlach (Morpholog. Jahrb. 6, 106). Fötus von 77 mm Kopfsteisslänge. Schwanz 13 mm lang, an der Basis 2 dick, krümmt sich, immer dünner werdend und haarfein endend, nach unten und vorn. „Hielt man die Frucht gegen das Licht, so schimmerten im 1. Drittel des Auswuchses 5 dunkle Punkte durch die zarte Haut"; man hielt diese Punkte für Wirbel. Der After liegt rechts vom Schwanze, der als ein Anhängsel der linken Nymphe erscheint und musculös ist (wie der von uns beschriebene!). Noch Gerlach konnte in der Mitte des dorsalen Theiles 3—5 Zellgruppen aufdecken, welche er als Chordareste anspricht.

10. Greve (Oldenburg) nach Bericht von Virchow (dieses Archiv Bd. 72. S. 129. 1878). Das Gebilde (vgl. Fig. 2) ist 5 cm lang, an der Wurzel so dick wie ein Blaustift, drehrund; dann wird der Schwanz etwas dicker und bauscht sich nach einer Seite stark aus, etwas von der Senkrechten abweichend; darauf verjüngt er sich wieder (vgl. unseren Fall) und rollt sich, schliesslich nur einem gewöhnlichen Bleistifte nahe kommend, zu einem vollständigen Kreise auf. Virchow fand an dem unteren Schnitte des behaarten, an der Spitze haarlosen Schwanzes einen weissen zapfenförmigen Zug centralen Gewebes (ohne Knorpel), beiderseits von gelblichen Streifen (muskelreichen Arterien) begleitet, das ganze Fettgewebe „von einer Fascie umschlossen" (Sitzung der Berliner anthropol. Gesellschaft 20. December 1879). In dem weissen grosszelligen Fettgewebe einzelne längliche, gelbliche Körper, zwar ohne Querstreifung [das Präparat hatte lange in Spiritus gelegen (und war vielleicht nicht ganz frisch eingelegt worden)], doch „erinnerten sie der Form nach an junge Muskelzellen".

Digitized by Google

II. Häutige und Fettschwänze.

1. Angewachsene Schwänze.

11. 12. Labourdette (Sédillot's Journ. gén. de méd. 12. année. t. 32. Par. 1808) mit Verengung des Afters und Ecstrophe vesicae urinariae. Aehnlich M. Bartels' Fall (Sitzungsbericht der Gesellsch. naturforschender Freunde zu Berlin. No. 5. 1880) s. unten.

2. Freie.

13. J. Trithemius (Annal. Hirsaugenses. II. 1335): Mann an der Mosel, Schwanz fingerlang.

14. J. G. Schenck von Grafenberg (Monstror. historia. Frft. 1609): Schweinschwänzchen an einer Sirenen-Missgeburt (Geschlecht?).

15. E. König (Miscell. Acad. Leop. 1690): Knabe; Schwanz halb spannenlang.

16. C. E. Niemeyer (Diss. Halae 1814). „Singularis in foetu puellari recens edito abnormitatis exemplum": neben einem gesunden Zwillingsmädchen kam eines zur Welt mit Uterus duplex. Aeussere Genitalien nur ein runzliges Knötchen. Atresia vaginae et ani. ½ fingerlanges fibröses Schwänzchen.

17. Vrolik. tab. 31. Fig. 4. 1849: Atresia ani; Schwanz mindestens 3 cm lang, als „papilla cutanea" beschrieben.

18. J. S. Elsholtz, De conceptione tubaria. Frankof. et Lips. 1876. Mädchen aus Cöln an der Spree. Der linke Arm spitzte sich zu und endete in einen einzigen Finger. Der linke Fuss 4zehig und zwischen den beiden mittlen Zehen tief gespalten (also ähnlich robben- oder vogelklauenartig wie unser Beispiel). Der linke Unterschenkel (wahrscheinlich durch anhaltenden Druck in der Gebärmutter) mit dem Bauche verlöthet; links Vorfall der Eingeweide. Am Ende des Steissbeins nahe dem After ein behaartes Schwänzchen, an der Wurzel etwas breiter — es verjüngt sich allmählich zur Spitze hin. Es erscheint walzig und ist zuerst nach der rechten, dann nach der linken Seite hin gebogen, so dass eine Art Schlängelung entsteht. Ausserdem geht von der Innenfläche des Femur aus, mit dem inneren Knöchel verwachsen, ein platter Körper, einem Schweineschwanze noch ähnlicher als der wahre.

19. Neumeyer in Cincinnati, ref. A. Ecker (Archiv für Anthropologie. 12. S. 152. 1879): Atresia ani, Hypospadie. Der Schwanz 1½ Zoll lang, mit einem ½ Zoll langen Anhängsel, reizbar — vgl. Fig. 1.

20. Ecker (ibidem S. 153): männliche Frucht 127 mm lang; 2 mm hinter dem After ein 10 mm langer weisslicher, von der übrigen rothen Haut sich absetzender Fortsatz, spindelförmig, mit einem feinen Faden anhaftend (Fig. 3).

21. Braun's Beispiel, von Albrecht angezeigt (s. unten), gehört vielleicht in eine frühere Rubrik!

Digitized by Google

3. Nicht deutbare Schilderungen.

Schenck (s. oben S. 91) beschreibt einen „Fuchsschwanz“,

Krahe ein ebenfalls nicht definirbares Object. — Näheres bei A. Bartels, a. a. O.

II. Abschnitt.

Innere Untersuchung.

(Hierzu Taf. V.)

Zur genaueren Untersuchung des Schwanzes der Puella neonata caudata von Hennig schlug ich folgenden Weg ein, der zum Theil durch die Rücksicht auf die möglichste Schonung des seltenen Gegenstandes, zum Theil durch die bereits für die vorausgegangene Untersuchung geschehenen Eingriffe, sowie durch die Aufbewahrung des Präparates in Weingeist bestimmt war. Hiezu trat noch die Absicht, die linke untere Extremität, welche mit angebornem luxirtem Kniegelenk behaftet war, zu einem besonderen Präparat zu gestalten.

Zunächst musste die Haut auf ihre Eigenthümlichkeiten geprüft werden. Hierauf hatte sich die Aufmerksamkeit der Gegenwart etwaiger Muskeln zuzuwenden. Sodann war die knöcherne Grundlage des Schwanzes an mikroskopisch zu untersuchenden Schnitten auf ihre Beschaffenheit zu prüfen. Damit war aber die Reihe der in Frage kommenden wichtigen Verhältnisse noch nicht erschöpft. Es musste vielmehr von Interesse sein zu erfahren, wie sich das untere Ende des Rückenmarkes im vorliegenden Falle verhalten werde, sowie die unteren Spinalnerven. Das Gleiche galt für das Endstück des sympathischen Grenzstrangs. Endlich war auch das Rectum nach eröffneter Bauchhöhle auf sein Endstück zu untersuchen.

Obwohl demgemäss viele tiefgreifende Eingriffe zu den bereits vorhanden gewesenen hinzugefügt werden mussten, um genügenden Aufschluss zu erhalten, so wird ein folgender Beobachter dennoch immer in der Lage sein, den Gegenstand in allen seinen wesentlichen Eigenthümlichkeiten durch eigene Anschauung kennen zu lernen. Der Schwanz als Ganzes ist an dem Kindeskörper belassen worden und befindet sich mit ihm in einem mit Weingeist gefüllten Gefässe. Nur die Schwanz-

Digitized by Google

spitze (von 7 Millimeter Länge) wurde zum Zweck der mikroskopischen Untersuchung entfernt; doch ist die hieraus gewonnene Serie von Längsschnitten erhalten. Aus der Haut des Schwanzes sind ferner einige kleine Streifen ausgeschnitten worden, die zu mikroskopischer Untersuchung dienten. Ebenso wurde der knöcherne Inhalt dem Schwanze entnommen, entkalkt und in eine Serie von Längsschnitten zerlegt. Die Dammgegend der rechten Körperhälfte und die äusseren weiblichen Genitalien sind unverletzt geblieben. Der Kanal des Lenden- und Kreuztheils der Wirbelsäule ist eröffnet, das zugehörige Stück Rückenmark mit den Nervenbündeln der Cauda equina dem Wirbelkanal entnommen worden. Nach geschehener Präparation und Herausnahme des unteren Abschnittes des Grenzstrangs ward die linke untere Körperhälfte mit Schonung aller Eingeweide des Bauches und Beckens entfernt. Dadurch ergab sich zugleich Gelegenheit, das Kreuzbein auf dem Medianschnitt kennen zu lernen, und das Rectum auf seine Endigung zu prüfen. Die entfernte linke untere Körperhälfte dient zur Herstellung eines Muskel- und Gelenkpräparates, für letzteres besonders des anormalen Kniegelenkes und Fusses wegen.

Die einzelnen Ergebnisse der Untersuchung sind in den folgenden Abtheilungen zusammengestellt.

1) Die Haut (Fig. 1—3).

Zur Untersuchung der Haut des Schwanzes diente theils der in eine Serie von Längsschnitten zerlegte distale Abschnitt des Schwanzes, theils je ein kleiner Hautstreifen, welcher der dorsalen und ventralen Fläche des Schwanzes entnommen war und etwa der Längsmitte desselben angehörte. Das verwendete Endstück des Schwanzes ist in der Weise schräg vom übrigen Theil abgeschnitten worden, dass es dorsalwärts eine Länge von 7 mm besitzt. Das ventrale Schwanzstück, in welches das dorsale übergeht, ist weit kürzer und wurde in seiner Länge bestimmt durch das Ende des ventralen Hautschnittes, welcher schon anfänglich zu dem Zweck angelegt worden war, den Inhalt des Schwanzes einer vorläufigen Prüfung zu unterwerfen (s. Fig. 2 und 3, d und v). Schon bei der schrägen Trennung der Schwanzspitze mit dem Messer zeigte sich, dass in ihrem Inneren ein Knorpelstreifen enthalten war (Fig. 2 und 3, c). Der Uebergang der dorsalen in die ventrale Schwanzhaut erfolgt an keiner Stelle, wie besonders die Durchmusterung der Schnittreihe ergiebt, in einfachem Bogen, vielmehr findet sich in der ganzen Breite der Schwanzspitze nahe unter der dorsalen Oberfläche eine horizontal verlaufende Einziehung, eine Furche, deren Grund bald mehr flach gewölbt,

Digitized by Google

bald trichterförmig vertieft erscheint (f). Unbeständig ist eine zweite, ventralwärts von ersterer gelegene Furche; sie nimmt nur einen Theil der Schwanzbreite ein. Die Lage der ersteren Furche dagegen hat offenbar eine gewisse Beziehung zu dem Knorpelstabe, welchen das Endstück des Schwanzes verbirgt; sie liegt gerade in der hinteren Fortsetzung dieses Knorpelstabes. Etwa in der Mitte der Furchenbreite liegt eine ansehnliche, auf dem Schnitt ankerförmige, in ganzer Form pilzhutförmige ansehnliche Talgdrüse.

Die Epidermis zeigt die beiden bekannten Schichten, Keimschicht und Hornschicht. Auch ein zwischen beiden gelegenes Stratum lucidum ist deutlich wahrnehmbar. Wie die Abbildungen ferner zeigen, ist die Dicke der Epidermis der ventralen Schwanzhaut im Ganzen etwas grösser, als die der dorsalen (Fig. 1, 1 und 2); sie erreicht jedoch bei weitem nicht die Dicke der ventralen Epidermis einer Zehe oder eines Fingers des Neugebornen. Dies ergiebt eine Vergleichung der Fig. 1, 2 mit Fig. 1, 3, welche letztere die Epidermis einer Fingerbeere des Neugebornen im Querschnitt darstellt.

Von einem etwaigen Nagel ist keine Spur vorhanden. Gerade um über diesen Punkt Sicherheit zu gewinnen, wurde zum Theil die Schwanzspitze zur Untersuchung gezogen. Schon hieraus lässt sich ein Grund entnehmen gegen die mögliche Beurtheilung des Schwanzes als Zehe oder Finger, welcher dem zweiten, parasitären Componenten einer Doppelbildung angehören könnte.

Von Drüsen enthält die Schwanzhaut theils Schweiss-, theils Talgdrüsen. Erstere sind sowohl in der dorsalen als in der ventralen Haut des Schwanzes in sehr beträchtlicher Zahl vorhanden; ihre Knäuel sind tief im subcutanen Lager eingebettet. Die Talgdrüsen stehen dicht geschaart an der Uebergangsstelle der dorsalen in die ventrale Haut (Fig. 2 und 3); in der übrigen dorsalen Haut sind sie spärlich zerstreut; und was die ventrale Haut betrifft, so sind sie im distalen Theil sehr selten; weiter proximalwärts kommen sie, wie ein zu diesem Zweck besonders untersuchtes Hautstückchen ergiebt, ebenfalls nur selten vor. Sie fehlen jedoch nicht gänzlich und auch hierin ergiebt sich wiederum ein Unterschied von der ventralen Digitalhaut, welche nur tubulöse Drüsen enthält. Die erwähnten Talgdrüsen erstrecken sich nicht über das Gebiet der Lederhaut hinaus. Eine ansehnliche Strecke tiefer in die Lederhaut dringen die Wurzeln der kleinen, feinen Haare vor, welche mit den Talgdrüsen vergesellschaftet sind und mehr oder weniger weit die freie Oberfläche mit ihrem Schafte überragen.

Die Lederhaut ist mächtig entwickelt und mit einem reich ausgestatteten Corpus papillare versehen (Fig. 1—3). Die Papillen sind einfach oder zusammengesetzt, jedoch weder an der dorsalen, noch an der ventralen Fläche mit Leisten in Verbindung stehend, wie sie von der volaren Hand und dem Fusse bekannt sind. Gegen die Schwanzspitze hin nehmen die dorsalen Papillen eine distalwärts geneigte Lage an, so dass selbst eine dachziegelartige Deckung daraus hervorgeht. Den Beginn der Neigung zeigt

Digitized by Google

Fig. 1, 1. Ventralwärts ist diese Neigung weit schwächer ausgesprochen, oder sie fehlt ganz.

Die subcutane Schicht beherbergt die Glomeruli der tubulösen Drüsen und zahlreiche Fettläppchen, nebst ansehnlichen Gefässen und Nerven. Sie wird durchsetzt und in einzelne Abtheilungen gegliedert durch zahlreiche Bindegewebsbündel, welche von der Unterfläche der Lederhaut ausgehen und andererseits zu dem Bindegewebslager ziehen, welches die feste Stütze des Schwanzes umgiebt. An dem Endstück des Schwanzes nehmen diese Retinacula eine zierliche radiäre Stellung an und zeigen auch in ihrer peripherischen Spaltung zu mehreren Aesten eine grössere Regelmässigkeit der Form.

2) Die Muskeln (Fig. 4).

Schon bald nach Hinwegnahme der bedeckenden Haut zeigte sich ein merkwürdiger Muskel von unerwarteter Stärke, welcher offenbar als Levator caudae aufgefasst werden musste. Zog man an ihm in der Richtung zu seinem Ursprung am Kreuzbein, so machte der ganze Schwanz die ausgesprochensten und stärksten Hebebewegungen. Dieser Muskel ist jedoch nicht der einzige der vorhandenen. Zu ihm gesellen sich noch andere vom Levator ani abgezweigte Muskelbündel, die mindestens mit der nächsten Hautumgebung des Schwanzes in Beziehung stehen. Wichtiger aber sind in dem grössten Theile des Schwanzes vorkommende Muskelstreifen, welche der Knochenaxe desselben anliegen. Schon bei der Herausnahme dieser Knochenaxe war mir die in Folge der langdauernden Weingeistwirkung gelbliche Färbung der bezüglichen Bündel im höchsten Grade verdächtig und ich zweifelte kaum daran, dass hier quergestreifte Muskeln vorliegen würden. Eine sofort vorgenommene Untersuchung mit dem Mikroskope bestätigte diese Annahme vollständig. Während sonach der Levator caudae zu den oberflächlichen Schwanzmuskeln zu rechnen war, haben wir es bei der dem Skelet des Schwanzes unmittelbar aufliegenden Muscufatur mit einer tiefen Muskelschicht zu thun. Im Einzelnen liegen die Verhältnisse folgendermaassen.

a) Levator caudae (Extensor coccygis).

Der ansehnliche Muskel entspringt in einer Breite von ungefähr 1 cm von der dorsalen Fläche des unteren Abschnittes des Kreuzbeins, sowie vom lateralen Rande dieses Abschnittes. Der oberste Theil seines Ursprungs wird verdeckt vom medialen Randstück des Gluteus maximus. Nach einem zu dem Axenskelet des Schwanzes hinstrebenden Verlauf von 2—2,5 cm geht der Muskel, indem er sich allmählich verschmächtigt hat, in seine Endsehne über und heftet sich mit dieser unter Ausstrahlung am proximalen Abschnitte des Schwanzskeletes und an dessen dorsaler Fläche fest (Fig. 4, L c). Ein Zug an dem Muskel hebt, wie gesagt, den Schwanz im Ganzen und mit grosser Leichtigkeit. Die Muskelfasern sind, wie eine hierauf abzielende mikroskopische Prüfung ergiebt, völlig intact, und solche quergestreifter Art. Das Fleisch des ganzen Muskels hat dieselbe Beschaffenheit, wie jeder andere

Digitized by Google

Skeletmuskel, insbesondere ist von einer etwaigen fettigen Entartung oder einem Fettgehalt des Zwischenmuskelgewebes keine Rede.

Einer besonderen Erwähnung bedarf es, dass der Levator caudae nur auf der rechten Körperhälfte vorhanden ist.

b) Die tiefen oder kurzen Muskeln des Schwanzskeletes (Fig. 4).

Die kleinen Muskeln, die ich unter diesem Namen aufführe, sind kein Gegenstand für makroskopische Präparation mehr. Sind sie aber auch an Masse gering, so steht ihre Wichtigkeit in umgekehrtem Verhältniss zu ersterer. Wäre der Schwanz von Anfang an zu dem Zweck einer methodischen Muskeluntersuchung vorbereitet worden, so würden die Ergebnisse in dieser Richtung eingehender sein können, als es nunmehr geschehen kann. Aber es ist begreiflich und ganz natürlich, dass der erste Beobachter, überrascht von der Plötzlichkeit eines solchen Falles, sich vor Allem zu orientiren sucht über den Hauptinhalt der häutigen Tasche, als welche der Schwanz äusserlich betrachtet sich geltend macht. Um über die Zahl der Wirbel möglichst rasch und sicher Aufschluss zu erhalten, wird dabei wenigstens die eine, insbesondere leicht die ventrale Fläche des Schwanzskeletes untersucht, und zu diesem Zweck, nachdem ein Hautlängsschnitt angelegt worden ist, diese ventrale Fläche so viel als möglich von allen bedeckenden Theilen gesäubert. So geschieht es, dass zarte Muskellagen leicht gänzlich aus dem Wege geräumt werden können. Immerhin ist das, was noch zu gewinnen war, vollständig genug, um zu beweisen, dass mindestens die dorsale Fläche des Schwanzskeletes bis in die Nähe des distalen Endes hin von quergestreiften Muskelbündeln überlagert war, die auf diesem Gebiete ihren Ursprung und ihr Ende fanden.

Von dieser Thatsache überzeugte ich mich theils dadurch, dass ich kleine, verdächtig aussehende Stückchen mit der Scheere von der nächsten Umgebung des Axenskeletes ablöste und unter das Mikroskop brachte; theils aber auch durch die Untersuchung der Schnittserie, in welche ich das Axenskelet nebst den an ihm haftenden Weichtheilen zerlegte. Die mit der Scheere entnommenen Stückchen stammten aus dem distalen sowohl, als auch aus dem proximalen Gebiet des Axenskeletes und zeigten, dass hier wie dort quergestreifte Muskelbündel theils flach ausgebreitet, theils in mächtigerer Schicht vorkommen. Eines dieser Präparate habe ich in der Folge nach vorheriger Färbung, Entwässerung und Aufhellung in Balsam aufbewahrt und kann es Jedermann demonstriren. Ueberzeugender noch gestaltet sich die Sache an den Längsschnitten durch das Axenskelet selbst, da hier die übrig gebliebenen Reste der Musculatur sich noch in ihrer natürlichen Lagerung befinden. Hierüber orientirt auch Fig. 6 (m), welche einen Schnitt durch das Axenskelet bei 13facher Vergrösserung wiedergiebt.

Zur Beurtheilung der beschriebenen Musculatur ist noch Folgendes bemerkenswerth. Spuren eines Extensor coccygis finden sich zuweilen beim Menschen vor und erscheinen als dünne musculöse Streifen, welche von der hinteren Fläche des Os sacrum zu dem Os coccygis herabgehen, oder

Digitized by Google

auch von der Spina iliaca posterior inferior entspringen und zum Steissbein ziehen. Dem Extensor coccygis oder M. sacro-coccygeus posticus entspricht auf der ventralen Seite der M. sacro-coccygeus anticus s. curvator coccygis, welcher am genauesten von Luschka beschrieben worden ist.

c) Die aus dem Levator ani hervorgehenden Muskelbündel (Fig. 4).

Es sind dies kleine Muskelbündel, welche, nachdem sie sich vom Levator ani abgezweigt haben, gegen die Haut des Wurzeltheils des Schwanzes ziehen, und hier zum Theil in Kreisfasern, einem Sphincter gleich, umbiegen. Die Kreisfasern umfassen die Haut der Schwanzwurzel indessen nur halbseitig. Alle diese Fasern endigen in der Haut. Sie sind blos linkerseits vertreten. Man erhält so den Anschein, als ob die Gruppe c und der Levator caudae einander wechselseitig vertreten.

3) Das Sacral- und Caudalskelet (Fig. 5 und 6).

Das Sacralskelet als Ganzes würde nur am macerirten oder von Weichtheilen ganz entblössten Object vollständig beschrieben werden können. Da von der Herstellung eines solchen aus Gründen der Schonung des Hauptpräparates Umgang genommen werden muss, so haben wir uns zu begnügen mit der Kenntnissnahme eines Medianschnittes durch denjenigen Knochencomplex, welcher zwischen beiden Ossa innominata gelegen ist und die Fortsetzung der Wirbelsäule nach hinten darstellt. Dieser ganze Knochencomplex besteht aus dem Kreuz- und Steissbein.

In unserem besonderen Fall ist diese Abtheilung der Wirbelsäule in zwei weit auseinander liegende Abtheilungen geschieden. Von vornherein ist dabei der Gedanke abzuwehren, als ob nothwendigerweise in der stärkeren proximalen Hälfte das Kreuzbein, in der schwächeren distalen Hälfte das ganze Steissbein vorliegen müsse. Das Vorliegen einer solchen Scheidung ist zwar wohl möglich; ihre Thatsächlichkeit bedarf aber erst des Beweises. Es kann nehmlich auch der Fall vorliegen, dass ein Theil des Steissbeins dem Kreuzbein anhängt, ein anderer aber von ihm getrennt ist.

Sehen wir uns die beiden Skeletstücke auf dem Medianschnitt genauer an. Das obere Skeletstück (Fig. 5 a) zeigt am Medianschnitt vier Glieder mit je einem grossen Knochenkern. Der letztere liegt innerhalb eines knorpeligen Wirbelkörpers. Die einzelnen Wirbelkörper sind durch niedrige Bandscheiben von einander getrennt. Die drei oberen Wirbelkörper besitzen im Ganzen normale Gestalt. Nicht so aber verhält es sich mit dem unteren, vierten Gliede. Dieses Glied (Fig. 5, 4) besitzt einen unteren, nach vorn unten gebogenen knorpeligen Fortsatz von schnabelförmiger Gestalt. Dessen vorderer Rand ist concav, der hintere convex. Diese Krümmung und Endigung kommt einem normalen kindlichen Kreuzbein keineswegs zu. Beide kommen vielmehr dem normalen Steissbein zu. Liegt nun in dem Glied 4 mehr als ein Wirbelkörper vor? Das normale Kreuzbein enthält bekanntlich fünf, nicht blos vier Wirbelkörper. Sollten nun in dem Glied 4 nicht nur zwei Kreuz-, sondern auch noch wenigstens ein Theil von Steisswirbelkörpern

Digitized by Google

vertreten sein? Mit Bezug auf die Nachbarorgane, insbesondere auf den M. levator ani functionirt der Schnabel des Wirbelkörpers 4 entschieden als Steissbein. Damit ist aber die morphologische Frage noch nicht entschieden. Die beiden oberen Wirbel dienen, um dies hier zu erwähnen, zur Verbindung mit dem Os innominatum.

Man wird zur Entscheidung der genannten morphologischen Frage auch die Nervenkanäle des Knochencomplexes in Betracht ziehen müssen. Foramina sacralia anteriora und posteriora sind aber im Ganzen vier vorhanden: dies entspricht der normalen Zahl. Durch sie laufen die vier oberen Kreuznerven. Der fünfte Kreuznerv tritt normal zwischen dem Kreuz- und Steissbein aus; auch im vorliegenden Falle zieht er am Seitenrande des Knorpelschnabels vorbei zur Peripherie. Ihm folgt noch ein feiner Steissnerv, der, wie immer, eine Lücke des Bandapparates des Steissbeins zum Durchtritt benutzt.

Von den Nerven und Nervenkanälen ausgehend hätten wir sonach einen gewissen Anhaltspunkt für die Rechtfertigung der Meinung, dass in dem ganzen Knochencomplex auch der oberste Abschnitt des Steissbeins enthalten sei.

Eine Vergleichung des vorliegenden Medianschnittes (Fig. 5 a) mit dem Medianschnitt eines normalen Kreuzbeins (Fig. 5 c) ergiebt noch das Folgende. Die Länge beider Vergleichungsgegenstände ist ziemlich die gleiche; anders aber verhält es sich mit den Breiten. Die normale Kreuzwirbelkörpersäule nimmt distalwärts fortwährend an Breite (Dicke) ab; die Wirbelkörpersäule der Fig. a hingegen bewahrt von Anfang bis zu Ende fast die gleiche Stärke, mit wesentlicher Ausnahme nur des Schnabels des 4. Wirbels. So ist also auch in Bezug auf die Form der beiden Skeletstücke ein in die Augen fallender Unterschied vorhanden.

Gehen wir jedoch weiter und wenden unsere Aufmerksamkeit der distalen Abtheilung des vorliegenden Axenskeletes, dem Skelet des Schwanzes zu. Die Länge dieses zweiten Abschnittes ist sehr ansehnlich, denn sie beträgt gegen 30 mm, sonach beinahe ebensoviel, als die des proximalen. In dem Längenmaass von 30 mm ist auch jenes Stück natürlich mitgerechnet, welches der abgeschnittene Endtheil des Schwanzes enthält. Beide Abschnitte sind durch einen bindegewebigen Streifen mit einander verbunden, welcher eine Länge von circa 2 cm besitzt und zwischen den einander entgegensehenden Spitzen des proximalen und distalen Skeletstückes sich ausspannt.

In Fig. 6 ist das Skelet des Schwanzes bei 13facher Vergrösserung nach einem Längsschnitt gezeichnet. Anzufügen bei x ist noch das Knorpelstäbchen von Fig. 3, welches die Stütze der Schwanzspitze darstellt. Die makroskopische Beschaffenheit des Schwanzskeletes ist bereits von Hennig beschrieben worden und aus der von ihm gegebenen Figur ersichtlich. Die wirkliche Länge des distalen Skeletstückes ist in Fig. 5 b dargestellt, so dass beide Längen unmittelbar mit einander verglichen werden können. Der die beiden Abtheilungen verbindende Bindegewebsstreifen darf nicht ohne Grund als ein mittlerer Theil des Axenskeletes bezeichnet werden. Mit

Digitized by Google

ihm würde das ganze fragliche Axenskelet eine Länge von 35 + 20 + 30, d. i. 75 mm besitzen.

Die mikroskopische Untersuchung des Schwanzskeletes ergiebt einige nicht unwesentliche Abweichungen vom makroskopischen Befund, obwohl der letztere von einer sorgfältigen Beobachtung herrührt. Es ist hieraus die Nothwendigkeit zu folgern, in allen derartigen Dingen der makroskopischen Untersuchung die mikroskopische folgen zu lassen, um zu allseitig gesicherten Ergebnissen zu gelangen.

Das Schwanzskelet wurde, wie bereits erwähnt, aus dem Schwanze entfernt und aus dem Weingeist, der das gesammte Präparat aufbewahrte, in verdünnte Salzsäure gebracht, in der Absicht, die vorhandenen Knochen zu erweichen. Am folgenden Tage kam das erweichte Skeletstück im ausgestreckten Zustand in Alkohol und wurde hierin gehärtet. Nach geschehener Härtung ward es in Paraffineinbettung mit dem Mikrotom in eine Längsschnittserie zerlegt. Die erhaltenen Schnitte erhielten ihre Färbung zuerst in Pikrocarmin, darauf, nach geschehener Auswaschung, in Hämatoxylin. So gelang es, die verknöcherten Theile in Rosafärbung, die knorpeligen blau, die bindegewebigen in einer violetten Zwischenfarbe zu erhalten. Kein Schnitt ist verloren gegangen, so dass es möglich ist, das ganze Axenskelet des Schwanzes zu überschauen.

Wenden wir uns nun zur Betrachtung eines solchen Schnittes, so ergiebt die Fig. 6 auf das Deutlichste, dass das ganze Axenskelet des Schwanzes aus zwei Gliedern besteht, einem ansehnlicheren proximalen und einem schwächeren, im Uebrigen dem vorhergehenden durchaus ähnlichen distalen. Die Aehnlichkeit gewinnt noch, wenn wir, was nothwendig ist, dem Ende des Gliedes II bei x das Knorpelstäbchen der Schwanzspitze von Fig. 3 hinzufügen; denn bei x hat eine künstliche und beabsichtigte Trennung aus den früher angegebenen Gründen stattgefunden. Zugleich wird mit dieser Hinzufügung ersichtlich, dass die beiden, einander entgegengesetzten Enden des Schwanzskeletes von längeren Knorpelstäben eingenommen werden. Die Knorpelstücke dagegen, welche ungefähr in der Mitte des Schwanzskeletes, an der Berührungsstelle der Glieder I und II vorhanden sind, haben eine weit geringere Länge. Die Länge beider Glieder verhält sich wie 18 : 15.

Seiner Form nach beurtheilt stellt jedes der beiden Glieder einen zierlichen Röhrenknochen dar, der eine knöcherne Diaphyse und zwei knorpelige Epiphysen besitzt. Bei g liegen die Ossificationsgrenzen. Die Epiphysen sind rein knorpelig, ohne Spur eines Knochenkerns. Der Knorpel ist durchgehends Hyalinknorpel.

Wie aber ist das Wesen dieser beiden Röhrenknochen zu beurtheilen? Lägen beide Knochen nicht in der Fortsetzung der Wirbelsäule, so würde man in der That, ihrer grossen Aehnlichkeit mit Extremitätenknochen wegen, zunächst geneigt sein, sie für irgend welche modificirte Extremitäten-Röhrenknochen zu

Digitized by Google

halten. Nun liegen sie aber in der Fortsetzung der Wirbelsäule und man könnte sich also wiederum an die Frage erinnern, ob nicht eine Zehe oder ein Finger modificirter Art eines parasitären Monstrum duplex vorliege. Aber an dieser Annahme hindert doch so Vieles, dass fast nichts mehr übrig bleibt. Ganz abgesehen von der nothwendig in den Kauf zu nehmenden Modification der Form ist zu bedenken, dass gar nichts weiter von dem zweiten Componenten vorhanden wäre, als eben dieser schwanzähnliche Finger. Dieser aber hat, was keiner Zehe und keinem Finger zukommt, an beiden Gliedern quergestreifte Musculatur. Die äussere Aehnlichkeit darf uns aber gewiss nicht dazu verleiten, etwas Fingerähnliches auch für einen wirklichen Finger zu halten. Dies darf um so weniger geschehen, wenn schwerwiegende Bedenken, wie die Gegenwart von Musculatur, hinzutreten. Das allein Richtige kann nur darin gefunden werden, dass das ganze anomale Gebilde, welches ein solches Axenskelet besitzt, nicht für einen schwanzähnlichen Finger, sondern für einen fingerähnlichen Schwanz gehalten wird. Dann aber sind die beiden Glieder I und II nichts anderes als Wirbelkörper. Hieran ändert ihre Länge nichts; denn es giebt in der Thierreihe sehr lange Wirbel, die mit ihrer Länge zugleich die Form des Röhrenknochens annehmen. Zur Ausbildung von Epiphysenplatten ist es bei diesen beiden jungen Wirbelkörpern noch nicht gekommen. Mit der Ausbildung der Form von Röhrenknochen und ihrer Beweglichkeit hängt es auch zusammen, dass ein ächtes Gelenk, eine Diarthrose zwischen beiden Wirbeln sich ausgebildet hat, während sonst die Körper der Wirbel synarthrotisch mit einander verbunden sind.

In der Gegend von c also befindet sich eine Diarthrose; der eine, proximale Gelenktheil ist ein Gelenkkopf mit convexer Oberfläche; der gegenüberliegende distale Gelenkknorpel trägt die concave Gelenkpfanne. Beide Stücke sind durch eine Gelenkkapsel mit einander verbunden, welche aus dem Perichondrium hervorgeht. In den Gelenkraum springt besonders von der ventralen Seite aus ein kleiner bindegewebiger Meniscus keilförmig vor.

Weder das Vorliegen von Röhrenknochen, noch ihre diarthrotische gegenseitige Verbindung widerspricht dem Voraus-

Digitized by Google

gehenden gemäss also der Deutung der beiden Gebilde als Wirbelkörper. Vielmehr stimmt diese Beschaffenheit überein theils mit den Thatsachen und Gesetzen der vergleichenden Anatomie, theils mit der Forderung der Statik und Mechanik, sowie der Architectur der Spongiosa.

Was die Form der Röhrenknochen betrifft, so möchte ich noch hinzufügen, dass genau entsprechend der langen Knochenaxe je eine vollständig durchgreifende Markhöhle vorhanden ist; der eigentliche Medianschnitt der beiden Knochen zeigt dies deutlich. Er wurde nur deshalb nicht zur Abbildung gewählt, weil die beiden dünnen Knochenspangen, welche die Markhöhle begrenzen, in Folge der nachfolgenden Spiritushärtung und Terpenthinaufhellung etwas zur Seite gebogen sind und darum die Markhöhle grösser erscheint, als sie in Wirklichkeit ist. Die Markhöhle und auch die kleineren Markräume im Gebiete der Ossificationsgrenzen sind mit jugendlichem Mark und seinen Gefässen erfüllt, es fehlt auch nicht an Osteoklasten oder Riesenzellen. In der Figur ist von dem erfüllenden Mark nur ein kleines Bruchstück gezeichnet.

Bemerkenswerth ist, dass sich an keinem der Schnitte und in keiner Gegend derselben irgend welche Spuren von Chordaresten nachweisen lassen. Ich habe mit besonderer Beachtung nach ihrem etwaigen Vorhandensein gesucht, aber keine gefunden und muss behaupten, dass sie gänzlich fehlen, da sie sich sonst unmöglich der Wahrnehmung hätten entziehen können. Weder in dem Bande (bei l), noch in irgend einem der Knorpelstücke, noch an der Verbindung der beiden Wirbel mit einander ist eine Spur von Chordaresten vorhanden. Dass von solchen nichts vorhanden ist, darf jedoch nicht als Gegengrund gegen die Deutung der beiden Skeletstücke als Wirbel betrachtet werden. Knorpel und Knochen sind äusserlich umhüllt vom Perichondrium und Periost (p). Dorsalwärts finden sich dieser Bindegewebshülle Streifen von quergestreiften Muskeln (m), sowie von fibrösem Gewebe aufgelagert; dies gilt von beiden Wirbeln in gleicher Weise.

Die beiden Glieder des Schwanzskelets sind nicht blos als Wirbel zu deuten, sondern auch leicht der zugehörigen Wirbelregion einzureihen; mit anderen Worten, es sind Steisswirbel,

Digitized by Google

Caudalwirbel, Vertebrae coccygeae. Fraglich dagegen ist es, ob die beiden Steisswirbel des freien Schwanzes überzählige Steisswirbel darstellen, oder ob sie vielmehr als letzte normale Steisswirbel angesprochen werden müssen, die nur aus ihrer normalen Stellung gebracht, d. i. weiter distalwärts verschoben worden sind. Ob es richtiger ist, eine solche Verschiebung normaler Wirbel in einen vorspringenden Schwanz anzunehmen, oder vielmehr überzählige Steisswirbel in ihnen zu erblicken, während zwischen ihnen und dem Kreuzbein einige Steisswirbel verkümmerten, steht dahin. Sicherheit wird sich in dieser Frage schwer erreichen lassen. Ich selbst halte es jedoch für naheliegend, anzunehmen, dass statt der normalen Verkümmerung und Verschmelzung der letzten embryonalen Steisswirbel, wie sie Fol nachgewiesen hat, in unserem Fall eine Verkümmerung und Verschmelzung einer intermediären Abtheilung von Steisswirbeln stattgefunden hat, während die gewöhnlich verkümmernden zum Theil erhalten blieben und nun unsere beiden oben betrachteten langen Röhrenknochen gebildet haben. Ich fasse die beiden Wirbel also für überzählige im Fol'schen Sinne auf. Im Grunde liegt hierin eine Hemmungsbildung vor. An Hemmungsbildungen ist aber das bezügliche Kind auch ausserdem reich, und gerade im Bereich der unteren Körperhälfte. Sie für überzählige Wirbel zu halten, dazu veranlasst mich, abgesehen von der Schwierigkeit, eine Dislocation von Wirbeln in einen freien Schwanz zu erklären, insbesondere das Verhalten der bereits betrachteten Schwanzmusculatur. Hieraus folgt weiterhin, wir haben in dem vorliegenden Schwanze einen ächten, mit Musculatur, ja selbst mit einem Levator versehenen Wirbelschwanz vor uns.

4) Das untere Ende des Rückenmarks (Fig. 7).

Aus drei Gründen war es wünschenswerth, über das untere Ende des Rückenmarks Aufschluss zu erhalten. Einmal handelte es sich um die Bestimmung der Form des unteren Rückenmarksendes im vorliegenden Falle; sodann um die Lage der Spitze des Conus terminalis; endlich um den Ursprung der letzten spinalen Nerven.

Bei ähnlichen Fällen dürfte es sich künftighin empfehlen, die Untersuchung des unteren Rückenmarksendes und seiner Nerven entweder sofort vorzunehmen, oder doch wenigstens den Wirbelkanal zu eröffnen und so das Rückenmark der conservirenden Flüssigkeit ausreichend zugänglich zu machen.

Digitized by Google

Wird dies versäumt, so hat der spätere Beobachter mit grossen Schwierigkeiten und einem mehr oder weniger macerirten Rückenmark zu kämpfen, und der Zweck der Untersuchung wird leicht gänzlich verloren.

Im vorliegenden Falle gelang es wenigstens, die Form des Conus und den Stand seiner Spitze mit Sicherheit zu ermitteln. Dagegen muss ich die Angaben über den Ursprung und den Verlauf der letzten Spinalnerven schuldig bleiben. Für diese zarte Arbeit war der Erweichungsgrad des Markes bereits zu weit vorgeschritten; es musste genügen, das letztere blosszulegen und die Nervenbündel zur Seite zu drängen. Ich bedauere dies um so mehr, als ich besonders mit Rücksicht auf die letzten spinalen Nerven den Wirbelkanal eröffnet hatte. Die Untersuchung wurde noch erschwert durch ein ansehnliches Blutgerinnsel, welches das Filum terminale und die nächst anliegenden Nervenbündel zu einer compacten Masse verkittete. So weit hatte sich die Weingeistwirkung wenigstens erstreckt, um das Blutgerinnsel zu einem unauflösbaren Knoten zu erhärten.

Was nun die Form des Conus medullaris betrifft, so weicht sie von der gewöhnlichen des Neugebornen nicht wesentlich ab; vielleicht ist sie um ein weniges schlanker als gewöhnlich. Um eine Vergleichung mit dem Rückenmark anderer Neugeborner zu ermöglichen, habe ich in Fig. 7 a und b zwei Abbildungen beigefügt, von welchen die eine (a) mit freiem Auge, die andere (b) mit dem Prisma bei dreifacher Vergrösserung aufgenommen ist.

Der Stand der Spitze des Conus medullaris unterschied sich von dem regelmässigen Verhalten beim Neugebornen ebenfalls nicht wesentlich. Denn die Spitze des Conus erstreckte sich höchstens bis gegen das untere Ende des zweiten Lendenwirbels, jedenfalls nicht tiefer herab.

Was die letzten spinalen Nerven betrifft, so muss ich mich damit begnügen, auf das im Abschnitt 3 hierüber bereits Gesagte hinzuweisen.

5) Das untere Ende des Grenzstrangs (Fig. 8).

Das gleiche Interesse, welches dazu aufforderte, das untere Rückenmarksende zu untersuchen, lag auch bezüglich des Grenzstrangs vor. Das untere Ende des Grenzstrangs verhält sich bekanntlich bei verschiedenen menschlichen Individuen in nicht ganz übereinstimmender Weise. Die Pars sacralis nervi sympathici besteht nehmlich jederseits aus vier, seltener fünf Ganglia sacralia, die sich nach unten allmählich einander nähern; vom unteren Ende des letzten Ganglion sacrale geht in vielen Fällen jederseits ein Faden ab, welcher sich zur Mitte der vorderen Fläche des ersten Steisswirbels begiebt und hier mit dem entsprechenden Faden der anderen Seite in einem unpaaren Ganglion, dem Ganglion impar s. coccygeum zusammenfliesst. Bei geschwänzten Thieren ist ebenfalls nur ein Ganglion coccygeum vorhanden, dieses aber sehr ansehnlich.

In anderen Fällen fehlt bei dem Menschen dieses Ganglion coccygeum. Ja nach Henle ist sogar eine einfache schlingenförmige Vereinigung der letzten Sacralganglien beider Seiten, eine Ansa sacralis oder ein Arcus nervosus sacralis das häufigere Vorkommniss.

Digitized by Google

Mit Rücksicht auf die Verhältnisse bei den geschwänzten Säugethieren war ich sehr neugierig auf das Untersuchungsergebniss im vorliegenden Fall: ich glaubte mit Bestimmtheit ein Ganglion coccygeum erwarten zu müssen. Ich löste von beiden Seiten her die zwei Ganglienketten vorsichtig von ihrer Umgebung ab, durchtrennte die Rami communicantes und übrigen Aeste, legte darauf die ganze Gewebsplatte mit allem anhaftenden Bindegewebe für einen Tag in sehr verdünnte Essigsäure, und präparirte darauf den Grenzstrang unter der Lupe, nachdem ich ihn auf einer Glasplatte ausgebreitet hatte. Es ergab sich, dass in der That ein Ganglion coccygeum (Fig. 8, c) vorhanden war, und dass dieses zugleich die nächst oberen Ganglia sacralia an Grösse bedeutend übertraf und sicher so viel Masse hatte, als diese beiden zusammengenommen.

6) Das untere Ende des Rectum (Fig. 4, Fig. 9).

Das Rectum besitzt in seinem oberen Abschnitt durchaus normale Verhältnisse und ist gleich der Flexura sigmoidea von Meconium stark ausgedehnt. Sein unteres Ende dagegen weicht nach zwei Richtungen hin von dem gewöhnlichen Verhalten bedeutend ab. Der hinteren Scheidenwand dicht anliegend und mit ihr straff verbunden spitzt sich das untere Endstück des Rectum allmählich trichterförmig zu und wird zugleich sehr dünnwandig. Das zugespitzte Ende selbst öffnet sich jedoch nicht an normaler Stelle, sondern im Vestibulum vaginae mit kleiner Mündung (Fig. 9 a), nicht in der Medianebene, sondern asymmetrisch gestellt, und zwar nach der linken Seite hin verlagert. Die Mündung selbst ist offen, eine Sonde gelangt von hier aus ohne Widerstand in die Höhlung des Rectum, andererseits lässt sich durch Druck auf das gefüllte Rectum leicht Meconium aus der Vestibularmündung des Rectum hervordrängen. Es findet also Cloakenbildung im vorliegenden Falle statt.

7) Vestibulum vaginae (Fig. 9).

In Fig. 9 ist die untere Ansicht des Dammes dargestellt, wie sie sich ohne irgend welche Präparation ergiebt. Bei c sehen wir die ventrale Fläche des dorsal- und lateralwärts zurückgelegten Schwanzes, um dessen Wurzeltheil mehrere quere, schräg- und längsverlaufende Hautfurchen, als Grenzen von Hautfalten, sichtbar sind. Bei n liegen die beiden, stark nach abwärts ragenden, grossen und derben Nymphen vor. Um so unbedeutender sind die Labia majora, die in der That keinerlei Vorsprung bilden und insofern dazu berechtigen, sie für fehlend zu erklären. An die Nymphen schliesst sich vorn das Praeputium clitoridis und die Clitoris an. In der vorderen Abtheilung des Vestibulum ist zunächst das Orificium externum urethrae sichtbar (u); linkerseits neben dieser Mündung befindet sich ein kleines, blind endigendes Grübchen. Seitlich vertieft sich das Vestibulum anterius zu zwei ansehnlichen, ebenfalls blind endigenden Gruben. In der hinteren Abtheilung des Vestibulum macht sich vor Allem die Analmündung (a) bemerkbar. Zu beiden Seiten derselben, links in grosser Nähe, rechts in

Digitized by Google

grösserer Entfernung, liegt ein Grübchenpaar, welches der Lage nach den Mündungen der Bartholin'schen Drüsen entspricht. Alle die genannten Gruben und Mündungen liegen im Umkreis einer ansehnlicheren Pforte, des Scheideneingangs (v), welcher vom Hymen (h) begrenzt wird.

Erklärung der Abbildungen.

Tafel V.

Fig. 1. Schnitte durch die Haut: 1) der dorsalen Fläche des Schwanzes, 2) der ventralen Fläche desselben; 3) der ventralen Fläche einer Fingerbeere des Neugebornen. 52/1. d Dorsaler, v ventraler Rand.

Fig. 2. Längsschnitt durch die Schwanzspitze. 13/1. d Dorsale, v ventrale Fläche. f Horizontale Hautfurche der Schwanzspitze; im Grund der Furche mündet eine Talgdrüse. t Talgdrüse. s Schweissdrüsenknäuel und -Ausführungsgänge. c Knorpeliges Endstück des Schwanzskeletes. a Fettträubchen.

Fig. 3. Ein anderer Schnitt von derselben Schwanzspitze.

Fig. 4. Hintere Wand der rechten Beckenhälfte, natürliche Grösse. Die Haut ist entfernt und in zwei Lappen (C, C) zurückgeschlagen. s Os sacrum von der Seite. sp Regio sacralis posterior. gm M. gluteus maximus. Lc Levator caudae. m Muskelstreifen, die aus dem Levator ani hervorgehen und zur Umgebung des Schwanzes gelangen. La Levator ani, hintere (untere) Fläche. cd Schwanz. R Rectum.

Fig. 5. a Medianschnitt durch das Os sacrum. b Länge des Schwanzskeletes. c Form des Medianschnittes des normalen Kreuzbeins des Neugebornen.

Fig. 6. Längsschnitt durch das in Salzsäure erweichte und tingirte Schwanzskelet. I Proximaler Schwanzwirbel. II Distaler Schwanzwirbel. x Schnittfläche durch das Knorpelende des distalen Schwanzwirbels. l Längsband zum Os sacrum. p Perichondrium und Periost. g Ossificationsgrenze. m Streifen quergestreifter Muskeln und fibrösen Gewebes. d Dorsaler, v ventraler Rand des Schwanzskeletes. cm Canalis medullaris. c Gelenkkapsel zur Verbindung beider Schwanzwirbel, mit einem keilförmigen Meniscus auf der ventralen Seite. 13/1.

Fig. 7. Unteres Ende des Rückenmarkes. a Natürliche Grösse, b Prismenzeichnung bei 3facher Vergrösserung. p Sulcus medianus posterior. n Nervenbündel der Cauda equina.

Fig. 8. Unteres Ende des Grenzstrangs beider Seiten. 3/1. s 1, 2, 3, 4 Die 4 Sacralganglien. c Das Ganglion coccygeum.

Fig. 9. Pudendum muliebre und Schwanzgegend der Puella caudata. c Cauda, ventrale Fläche. n Nymphen. h h Hymen. u Orificium urethrae externum. a Orificium recti. v Introitus vaginae. Natürliche Grösse.

Digitized by Google

III. Abschnitt.

Epikrise.

Obgleich die an unserm Objecte geschilderten fadigen Brücken zwischen inneren Zehen für eine Entstehung der ganzen Missbildung aus der Wirkung amniotischer Bänder sprechen könnte: so stimmt doch mit dieser Annahme nicht die Abwesenheit eigentlicher Einschnürungen oder abgesetzter Glieder; eben auch die Luxation des Unterschenkels lässt eine Schnürfurche durchaus vermissen — ja der zugehörige Schenkel ist sogar besser ernährt als der der andern Körperhälfte.

Wir haben gehemmtes Wachsthum neben zu reichlicher Entwicklung an denselben Gliedmaassen, ja sogar am unteren Ende der Wirbelsäule vor uns. Bei dem wirbelartigen Inhalte des Schwanzes kommt uns die Entdeckung Fol's (1885) zu Gute, nach welcher jeder menschliche Embryo in der 6. bis 7. Lebenswoche 9 knorpelige Schwanzwirbel besitzt, deren 5 untere von der 8. Woche an mit dem bisweilen bleibenden 5. sonst mit dem 4. verschmelzen. Doch findet sich bereits bei Joh. Friedr. Meckel (pathol. Anat. I, 384) folgende Stelle: „Das Ende der Wirbelsäule stellt beim menschlichen Embryo anfangs einen wahren, nach vorn gekrümmten Schwanz dar, der desto länger ist, je näher sich der Embryo seiner Entstehung befindet.“ Er macht dabei auf die jugendlichen Frösche aufmerksam, welche bekanntlich ihren Schwanz regelmässig abwerfen.

Ecker bezeichnet mit „Steisshöcker“ die Basis des Dreiecks, welches vom Ende des 3. Embryomonates aus dem bis dahin das hintere Körperende frei überragenden Schwanze hervorgeht. In die Bildungszeit dieses Höckers fallen 1. das Beispiel von Labourdette (Sédillot's Journ. gén. de méd. XII. année t. 32. Par. 1808), 2. das von M. Bartels (Sitzungsber. der Ges. naturf. Freunde zu Berlin No. 5, 1880): der 3tägige Knabe wurde operirt, wegen zu kleiner, an die Schwanzspitze gehefteten Afteröffnung (erinnert an unseren Fall); der kurze, an der Wurzel breite Schwanz ist nur an den Rändern frei und geht in die Naht des Mittelfleisches über. Rosenberg sah an einem 25 mm langen menschlichen Embryo einen beim Chim-

Digitized by Google

panse doppelt so lang vorkommenden Auswuchs als Schwanzrückbleibsel. A. Bartels (Ueber Menschenschwänze: Archiv für Anthropologie 13, 1, 1881) classificirt folgendermaassen: A. unbewegliche angewachsene, B. freie bisweilen reflectorisch bewegliche Schwänze. Als I. atavistische wirbeltragende traten bisher wahrscheinlich nur vier in die Beobachtung: die Beispiele von Bartholinus, Percy, Ornstein, Thirk, Lochner, Fleischmann; vielleicht gehören hierher noch die Fälle Braun, L. Gerlach, Blaccard, Virchow. Als II. Hemmungsbildungen mit Atresia ani ausser unserem das Beispiel von M. Bartels, Labourdette, Niemeyer, Vrolik, Elsholtz, Neumeyer. Als III. nicht verknöcherte Excess-Producte: dünne Schweineschwänze oder knöcherne Stummel aus späteren embryonalen Perioden. Unter diesen giebt es solche, die einer Absetzung unterworfen werden können, wobei sich wegen der im Schwanze verlaufenden bisweilen grossen (Virchow) Schlagadern die Esmarch'sche künstliche Blutleere empfiehlt.

Paul Albrecht, welcher den Menschen in Ansehung seiner unteren Wirbel und der Augenstellung nach unter den Primaten, selbst tiefer als den türkischen Affen einfügt, hat sich bei Gelegenheit der Ausbeutung des von ihm aufgefundenen Beckens mit verkümmerten Wirbeln auch über die menschlichen Schwänze ausgesprochen [1]).

Zunächst fasst er im regelrechten Skelete den dritten Kreuzbeinwirbel als den eigentlichen „Beckenwirbel" des Menschen auf; die beiden folgenden nach unten nennt er uneigentliche Kreuzwirbel; und da Sömmerring bei Frauen häufiger fünf Schwanzwirbel antraf (statt 4) als bei Männern, so nennt er das Weib (in dieser Hinsicht) thierischer als den „gezähmteren" Mann [2]). Die beim Menschen seltenen Stummelschwänze mit knöchernem Inhalte (nach Bartels) seien eine Wiederholung der bei Inuus ebenfalls derart vorkommenden Anomalie des Steissbeins. A. vermuthet, dass der von Braun (Dorpat) beschriebene esthnische Bauer mehr als fünf Schwanzwirbel besessen habe. Ferner hebt er hervor, dass der von L. Gerlach angezeigte menschliche Embryo nebst quergestreiften Schwanz-

[1]) Bulletin de la Société d'Anthropologie de Bruxelles. T. III. 2. fasc. 1885.

[2]) Diese Deutung hat bereits Widerlegung erfahren. H.

Digitized by Google

muskeln auch eine allerdings unterbrochene Chorda dorsalis über die gewöhnliche Schwanzspitze hinaus besessen habe. Die Anheftung des verlängerten Skeletes an die linke Nymphe spreche nicht gegen die Anwesenheit eines wahren, wenn auch knochenlosen Schwanzes. Die Verkürzung des Schwanzes und des Kreuzbeins (in A.'s Falle schliesst die Wirbelsäule mit dem 2. Kreuzwirbel ab) ereigne sich, wenn auch weniger ausgeprägt, auch bei schwanzlosen Hunden und Füchsen.

Schliesslich classificirt A. die Schwänze:

A. wahre: I. ohne Zunahme der Urwirbel, 1) halbisolirte, 2) ganzisolirte. II. mit Ueberzahl der Urwirbel, 1) wirbelhaltige, 2) wirbellose, a) musculare, b) Fettschwänze.

B. falsche Schwänze: I. an's Schwanzbein geheftete, 1) angeboren, a) Monstrum duplex (α dipyge, β parasitäre, γ überzählige Gliedmaasse), b) monstrum non duplex, II. an die Kreuzlendengelenke gewachsen.

Während so die phylogenetische Bedeutung unseres Monstrum klarer zu werden beginnt, ist das ontogenetisch portentose meines Erachtens geeignet, auch das Fehlschlagen der bleiben sollenden Schwanzwirbel zu erklären.

Wir haben es hier mit dem häufigeren Vorkommnisse der theilweisen Peromelia zu thun. Von Verstümmelung seitens amniotischer Bänder oder des etwa zu straff umschlungenen Nabelstranges habe ich aus obigen Gründen abgesehen. Dagegen werde ich wieder zu einer schon früher in meinen Vorlesungen vertheidigten Ansicht hingezogen, welche eine heftige, unvorbereitet die Schwangern treffende Gemüthsbewegung, hier den Schreck bei einer abergläubischen Person als primum anspricht. Meine Theorie ist folgende: während der körperlichen Erschütterung, welche jeden Schreck begleitet, trifft ausser dem bekannten präcordialen Irradiationsgefühle ein centrifugaler (Hirn-) Strom die bei Frauen so leicht erregbaren Verbindungsstränge, welche aus dem Rückenmarke zum Uterusgeflechte hinstreichen.

Dass dieser psychische Reiz gewöhnlich zunächst nicht den Plexus spermaticus trifft, wird durch die Thatsache erhärtet, dass die von heftiger Gemüthsbewegung betroffenen Frauen meist nicht hypogastrische Schmerzen, sondern einen kurzen centrischen Schmerz oder Krampf in der Gegend der Gebärmutter angeben,

Digitized by Google

der gern reflectorisch die Beinmuskeln lähmt, zunächst vorübergehend. Sitzt nun im Uterus ein junges Ei, so stelle ich mir vor, dass die vorzeitige Wehe eine Welle im Fruchtwasser erregt. Diese Welle stürzt gegen den Scheidentheil, drückt entweder die Frucht abwärts oder stösst sie im Rückprall gegen den Grund des Uterus, gelegentlich nochmals von oben abprallend.

Hierbei werden die noch zarten Gebilde des Embryo leicht gezerrt, Spalten am Verschlusse gehindert oder wieder gesprengt, die Haltung der Gliedmaassen verschoben, ihr Wachsthum gestört. Weniger oft scheint der Nabelstrang zu zerreissen, öfter verdreht oder am Nabel ausgezogen, verdünnt zu werden mit Verengung seiner Gefässe bis zu deren Verschlusse.

In unserem Beispiele kommt noch ein drittes Moment hinzu: Die Frucht scheint in einem der frühesten Monate, eben in Folge des Schreckens der Mutter, sofort in Steisslage gerathen und in dieser später im engen Becken (der Kopf blieb bei der Geburt 1 Stunde lang im Beckeneingange stecken und musste vom Arzte aus Schrägstellung entwickelt werden, was mittelst des Smellieschen Handgriffes gelang) festgehalten worden zu sein: die Hebamme berichtet von auffallend wenig, „fast keinem“ Fruchtwasser. Vielleicht war auch die Schwanzkappe des Amnion zu eng.

Beispiele ähnlicher Folgen zu geringen Fruchtwassers sind ja häufig. Hier kamen nur noch die Schädigungen von der primären Erschütterung hinzu: Wegfall des eigentlichen Steissbeins, gehemmtes Wachsthum und pathologische Energie der weniger gehemmten Gliedmaassen, daher Spaltung und secundäre fadige Ueberbrückung der grossen Zehe, Wegbleiben andrer Zehen, Riesenwuchs der äusseren Zehe, Ausbleiben mehrerer Zehennägel, endlich Klumpfüsse und die seltene Luxation im linken Knie.

Nachtrag. Während der Revision dieses Aufsatzes ging mir durch Hrn. Virchow's Güte der Bericht Bartels' über die Schwanzmenschen von Borneo und die Anzeige Eichelbaum's von einem Puerculus subcaudatus mit missgebildeten Ohren zu Hamburg zu. Ferner verdanke ich Herrn Hasse hier die Meldung von einer geschwänzten Familie (Vater und 2 Söhne; 1 liegt photographisch vor) in Paraguay. Hierüber und über einen Strassburger Fall hoffe ich während der Vers. D. N. und Aerzte zu Berlin im September d. J. vortragen zu können. H.

Digitized by Google

VI.

Die periodischen Sterblichkeits-Schwankungen in ihrer Bedeutung für die Medicin.

Von A. Oldendorff in Berlin.

(Hierzu Taf. VI.)

Im 1. Heft des 2. Bd. der Ergänzungshefte zum Centralblatt für allgemeine Gesundheitspflege habe ich an der Hand eines umfangreichen, zumeist amtlichen Quellen entnommenen statistischen Materials bezüglich der periodischen Sterblichkeits-Schwankungen folgende Gesetze entwickelt:

1) Die periodischen Sterblichkeits-Schwankungen einer Bevölkerung vollziehen sich derart, dass auf eine hohe Sterblichkeit fast ausnahmslos eine niedere folgt und umgekehrt.

Dieses Gesetz gilt sowohl für die Jahre mit sehr hoher, als auch mit normaler und niederer Sterblichkeit, nur dass in den letzteren die Intensität der Schwankungen bedeutend geringer ist. Nach einer excessiv hohen Sterblichkeit erfolgt ein so starker Abfall, dass die Sterbeziffer meist unter das Mittel herabsinkt und nicht selten das Minimum der ganzen Beobachtungsperiode erreicht.

2) Die Grösse der durchschnittlichen Sterblichkeits-Schwankungen eines Landes ist keineswegs proportional der Grösse seiner allgemeinen Sterbeziffer. Diese kann gross, jene klein sein und umgekehrt.

3) Die Sterblichkeits- und Geburts-Curven eines Landes verlaufen nicht einander parallel, sondern nehmen sogar eher einen entgegengesetzten Gang. Die Schwankungen der Sterblichkeit resultiren somit nicht aus denen der Fruchtbarkeit.

4) Die Sterblichkeit ist zwar, wie bekannt, beim weiblichen Geschlecht kleiner als beim männlichen, ihre Schwankungen gehen aber bei beiden Geschlechtern völlig einander parallel,

Digitized by Google

und auch ihre Schwankungsgrössen zeigen keine nennenswerthen Unterschiede.

5a) In allen Altersstufen zeigt sich die gesetzmässige Aufeinanderfolge hoher und niederer Sterblichkeit, ihre Curven gehen aber nicht parallel, insofern meist An- und Absteigen derselben weder gleichzeitig noch in dem gleichen Verhältnisse erfolgen.

5b) Wie die Sterblichkeit, so ist auch die Grösse ihrer Schwankungen abhängig vom Alter; beide sind in den einzelnen Altersstufen einander völlig adäquat.

Beide sind im ersten Kindesalter gleichermaassen hoch, nehmen alsdann in den folgenden Altersstufen ab, erreichen in der Pubertät ihr Minimum, um von da ab bis zum höchsten Greisenalter wieder stetig zuzunehmen.

6) Die städtische sowohl wie die ländliche Bevölkerung zeigen die gesetzmässige Aufeinanderfolge hoher und niederer Sterbeziffern. Relativ hoch sind die Fluctuationen in den Grossstädten. Die einzelnen Städte differiren aber, wie aus beigefügter, übrigens auch Satz 1 hinreichend illustrirenden Tafel hervorgeht, mehr oder weniger erheblich sowohl bezüglich des Ganges ihrer Sterblichkeit als auch der Intensität der Schwankungen derselben.

Im Uebrigen gehen die Sterblichkeitscurven beider Bevölkerungsgruppen im Ganzen und Grossen einander parallel, und wie die Sterblichkeit überhaupt ist auch ihre Schwankungsgrösse im Durchschnitt niedriger auf dem Lande, als in den Städten.

7a) Die grössten Schwankungen finden im III. Jahresquartal statt; alsdann folgen der Reihe nach das I. und IV. und schliesslich das II. Quartal, welches die kleinsten Schwankungen aufweist.

7b) Die Grösse der Fluctuationen ist aber nicht proportional der Grösse der Sterblichkeit in den einzelnen Quartalen und Monaten.

7c) Die Sterblichkeitscurven der einzelnen Quartale verlaufen nicht einander parallel; die Curve der Jahressterblichkeit wird bald mehr durch die eine, bald mehr durch die andere Jahreszeit beeinflusst.

8) Die jährlichen Sterblichkeits-Schwankungen werden vorzugsweise durch die der Infectionskrankheiten und der Krank-

Digitized by Google

heiten der Respirationsorgane, speciell der Lungenentzündung beeinflusst; die der localen Krankheiten, der Krankheiten der Entwickelung und der Constitution, speciell der Phthisis spielen hierbei nur eine untergeordnete Rolle.

9) Die Witterung ist zwar bei den jährlichen Sterblichkeits-Schwankungen von beachtenswerthem Einfluss, derselbe bewegt sich aber nur innerhalb gewisser Grenzen.

Von den einschlägigen Thatsachen interessiren hier vorzugsweise die Beziehungen der Witterung zu den Altersklassen und zu den Todesursachen.

Der Einfluss der Jahreszeiten auf die Sterblichkeit macht sich nach Becker[1]), wie beifolgende Tafel sofort erkennen lässt, um so mehr bemerkbar, je geringer die Lebenskraft ist. Dem Kindesalter ist der Sommer gefährlicher als der Winter. Mit Zunahme des Alters, der Kraft und Widerstandsfähigkeit des Kindes gleichen sich aber die Schwankungen in der zeitlichen Vertheilung der Sterbefälle immermehr aus, bis dieselben im Alter der vollsten Jugendkraft fast ganz verschwinden, um von da ab wieder zuzunehmen, so zwar, dass nunmehr die Gefahren des Winters, welche schliesslich im Greisenalter ihr Maximum erreichen, in den Vordergrund treten.

Die Untersuchungen über die zeitliche Vertheilung der verschiedenen Todesursachen haben ergeben, dass namentlich zwei Krankheitsgruppen, nehmlich die Krankheiten der Respirationsorgane, speciell die Lungenentzündungen und die Intestinalaffectionen, speciell die Diarrhöen, es sind, welche die zeitliche Vertheilung der gesammten Todesursachen in hohem Grade beherrschen. Die ersteren haben bekanntlich ihr Maximum in der kalten, ihr Minimum in der warmen Jahreszeit, die letzteren hingegen umgekehrt ihr Maximum im Sommer, ihr Minimum im Winter.

10) Die Wirkung socialer Missstände tritt nur in Jahren wirklicher Noth durch eine vermehrte Sterblichkeit, und zwar vorzugsweise in den am wenigsten widerstandsfähigen niederen und höheren Altersstufen zu Tage, findet sich im Uebrigen aber

[1]) Vierteljahreshefte zur Statistik des deutschen Reichs für das Jahr 1876. S. 149.

Digitized by Google

Sterblichkeit nach Alter und Jahreszeit in Frankreich[1]), nach Becker.

Altersklassen	Wenn das tägliche Jahresmittel = 1000, so beträgt das tägliche Monatsmittel	Kalendermonate: J (Januar) bis D (December) J. | F. | M. | A. | M. | J. | J. | A. | S. | O. | N. | D.
0—1 Jahr	1400 1300 1200 1100 1000 900 800	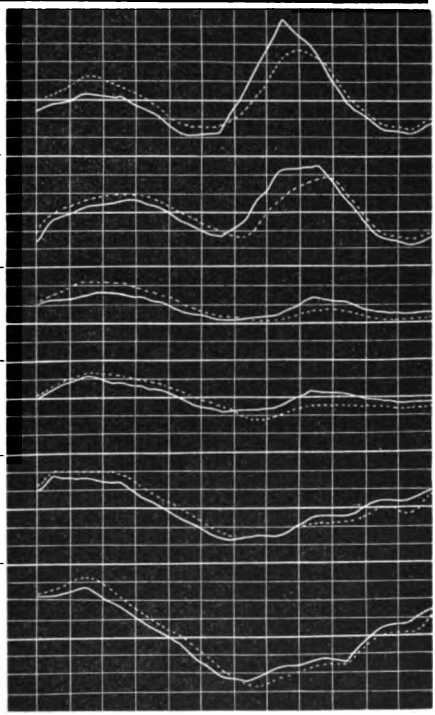
1—10 Jahre	1200 1100 1000 900 800	
10—30 Jahre	1100 1000 900 800	
30—50 Jahre	1100 1000 900 800	
50—70 Jahre	1200 1100 1000 900 800	
70 Jahre und darüber	1300 1200 1100 1000 900 800 700	

im Gange der Sterblichkeits-Fluctuationen nicht deutlich ausgesprochen.

11) Von allen die Sterblichkeits-Schwankungen beeinflussenden Factoren nehmen die zeitweise auftretenden grossen Seuchen, in unserer Zeit namentlich Cholera und Pocken, eine hervorragende Stelle ein. Nach den durch sie veranlassten Verheerungen gestaltet sich die Sterblichkeit der Bevölkerung günstig und sinkt selbst nicht selten unter das Mittel herab.

[1]) Die ausgezogene Linie bezieht sich auf die Gesammtzahl der Sterbefälle in den Jahren 1856—1860, die punctirte Linie auf die Sterbefälle derselben Periode mit Ausschluss des Cholerajahres 1859.

Digitized by Google

Die Höhe der allgemeinen Sterbeziffer der einzelnen Epidemiejahre ist aber keineswegs proportional der durch die Seuche verschlungenen Opfer. In den Epidemiejahren machen sich somit neben der Seuche noch andere die Sterblichkeit mehrende oder mindernde Einflüsse geltend.

Auf Grund der aufgeführten Thatsachen glauben wir den Satz aufstellen zu dürfen:

Bei den periodischen Sterblichkeits-Schwankungen spielt die jeweilige Beschaffenheit der Bevölkerung eine hervorragende Rolle, und sie ist es vorzugsweise, welche den gesetzmässigen Gang derselben verursacht.

Die Beschaffenheit der Bevölkerung, unter welcher wir hier ihren jeweiligen Grad von Widerstandskraft gegen äussere Einflüsse verstehen, ist insofern eine veränderliche, als der Bestand an widerstandsfähigen und widerstandslosen Individuen einem steten Wechsel unterworfen ist.

Wie oben gezeigt (7a und 8), sind es namentlich die Infectionskrankheiten und die Krankheiten der Respirationsorgane und dementsprechend das III. und I. Quartal, in denen diese Krankheiten vorherrschen, welche in erster Reihe die jährlichen Sterblichkeits-Fluctuationen beeinflussen.

In Betreff der Infectionskrankheiten liegen einzelne wohl constatirte Thatsachen vor, welche darauf hinweisen, dass ihr Auftreten zu einem Theil abhängig ist von der Zahl disponirter Individuen.

Man hat beobachtet, dass gewisse Infectionskrankheiten dort, wo sie endemisch sind, sich nicht zu schweren Epidemien entwickeln, und dass nach schweren Epidemien in Bezirken, wo sie nicht endemisch sind, die Bevölkerung gegen sie eine Zeit lang völlig immun ist. Diese Erscheinung zeigt sich z. B. bei der Cholera [1]). An den Orten, wo dieselbe endemisch ist, bleiben die Eingeborenen im Allgemeinen verschont, während die Fremden leicht ergriffen werden; hat die Cholera aber einmal ihren ursprünglichen Heerd verlassen, so nimmt sie rasch den epidemischen Charakter an.

[1]) Cfr. u. A. A. Fauvel, Les mesures defensives contre le cholera. Denkschrift eingereicht der Académie des sciences. 4. Juni 1883.

Digitized by Google

Nach Fauvel[1]) scheint dasselbe bezüglich des Typhus der Fall zu sein. In Paris z. B., wo derselbe endemisch ist, entgehen die eingeborenen Pariser im Allgemeinen der Krankheit, während hauptsächlich die Fremden ihr zum Opfer fallen. Fauvel vermuthet, dass dieses Gesetz überhaupt ein allgemeines sei und für alle Infectionskrankheiten zutreffe.

Es ist hier ferner an die vielfach constatirte Thatsache zu erinnern, dass durch Einschleppen von Infectionskrankheiten, wie Masern, Scharlach etc., in von diesen Krankheiten überhaupt oder lange Zeit verschont gebliebene Gebiete mörderische, die Bevölkerung decimirende Epidemien veranlasst werden.

Hierher gehört auch die bekannte Thatsache, dass die acuten Infectionskrankheiten, anscheinend unabhängig von äusseren Einflüssen, in einzelnen Zeiträumen in allgemeiner, fast pandemischer Verbreitung auftreten, um alsdann für längere oder kürzere Zeit mehr oder weniger vollständig vom Schauplatz der Volkskrankheiten zu verschwinden; hierher auch namentlich das an vielen Orten beobachtete, mehr oder weniger cyclische Auftreten der Pocken vor Einführung der Vaccination.

Endlich kommt hier auch der Umstand in Betracht, dass, wie man sich leicht aus den Veröffentlichungen des kaiserlich deutschen Gesundheitsamtes überzeugen kann, die endemischen Infectionskrankheiten an den einzelnen Oertlichkeiten sowohl bezüglich des Ganges als auch namentlich bezüglich der Intensität ihrer Schwankungen ein sehr verschiedenartiges Verhalten zeigen.

Die Häufigkeit der infectiösen Kinderkrankheiten ist selbstverständlich abhängig von der Zahl und theilweise auch von der Qualität der in einer Bevölkerung vorhandenen Kinder, mithin abhängig von der Zahl der Geburten und, wenigstens bezüglich einzelner Krankheiten, wie Masern, Scharlach, Keuchhusten, auch abhängig von der Zahl bereits durchseuchter Individuen.

Ganz unabhängig von etwaigen Unterschieden in der Salubrität müssen daher Orte mit relativ hoher Geburtenziffer und relativ hohem Bestand der jüngeren Altersstufen, wie z. B. die

[1]) l. c.

Digitized by Google

östlichen Provinzen Preussens mit ihrer slavischen Bevölkerung, von jenen Krankheiten mehr betroffen werden, als Orte mit geringer Geburtenhäufigkeit und geringem Bestand der jüngeren Altersklassen.

Diese endemischen Infectionskrankheiten sind es denn auch, welche bei den Sterblichkeits-Fluctuationen in den Vordergrund treten, während die zeitweise erscheinenden Epidemien nur in gewissen Jahren ein mehr oder weniger starkes Ansteigen der Sterblichkeit bewirken, dem, wie bemerkt, alsbald meist ein sehr bedeutender Abfall folgt.

In Betreff der Respirationskrankheiten ist hier deren grosse Abhängigkeit von Witterungseinflüssen zu betonen. Diese ergiebt sich sowohl aus dem Verhalten der Krankheitsfrequenz derselben innerhalb der einzelnen Jahreszeiten (s. No. 9), als auch aus ihrer geographischen Verbreitung[1]). Der Einfluss der Witterung steht aber, wie wir sub 9 hervorgehoben, in einem umgekehrten Verhältniss zu der den einzelnen Altersstufen innewohnenden Widerstandskraft und daher nach 5b in einem geraden Verhältniss zur Intensität ihrer Sterblichkeits-Fluctuationen. Die Wirkung dieses Einflusses ist somit zu einem grossen Theil abhängig von dem jeweiligen Bestand der jüngeren und höheren Altersstufen sowie der zu Erkältungskrankheiten disponirten Individuen und dürfte in erster Reihe zum Ausdruck gelangen in den entzündlichen Lungenkrankheiten des Kindes- und Greisenalters.

Die Krankheiten, die am meisten die Sterblichkeits-Fluctuationen beeinflussen, zeigen sich hiernach mehr oder weniger abhängig von der grösseren oder geringeren Accumulation schwächlicher resp. disponirter oder durchseuchter Individuen.

Dass in der That die Beschaffenheit der Bevölkerung bei den in Rede stehenden Schwankungen einen maassgebenden Factor bildet, ergiebt sich aber ferner aus folgenden Thatsachen:

a) Die Fluctuationen der Sterblichkeit sind, wie diese selbst, einerseits eine Function des Alters (s. 5b), andrerseits aber nicht abhängig von der einer Bevölkerung oder Bevölkerungs-

[1]) Cfr. Aug. Hirsch, Handbuch der historisch-geographischen Pathologie.

Digitized by Google

gruppe eigenen Sterblichkeitsgrösse. Sie gehen parallel der den einzelnen Altersstufen innewohnenden Widerstandskraft, aber keineswegs parallel den allgemeinen Sterbeziffern. Diese können gross, die Fluctuationen hingegen klein sein und umgekehrt. Dies geht ohne Weiteres hervor, aus den einschlägigen Verhältnissen in den verschiedenen Ländern (s. 2), bei beiden Geschlechtern (s. 4), in den verschiedenen Oertlichkeiten (s. 6), in den einzelnen Quartalen (s. 7b).

Hieraus folgt aber, dass die Wirkung der mannichfachen Einflüsse sich verschieden äussert auf die Höhe der Sterblichkeit als auf die ihrer Schwankungen, eine Differenz, die sich ungezwungen auf die jeweiligen Verschiedenheiten im Bestand schwächlicher resp. disponirter Individuen zurückführen lässt.

b) Nach grossen Verheerungen, mögen sie durch Epidemien oder andere Momente herbeigeführt sein, findet stets ein starker Abfall der Sterblichkeitscurve statt. Solche Verheerungen verschlingen eine verhältnissmässig grosse Zahl schwächlicher und disponirter Individuen; hierdurch wird die Qualität der Bevölkerung verbessert, ihre Widerstandskraft gegen krankmachende Einflüsse erhöht, und zwar so lang, bis diese wieder neues, ergiebiges Material vorfinden.

c) Die Gesetzmässigkeit der periodischen Schwankungen zeigt sich auch dann, wenn die äusseren Einflüsse sich in mehr oder weniger engen Grenzen bewegen; so in den Jahren mit normaler oder niederer Sterblichkeit (s. 1), bei relativ gut situirten, gegen äussere Einflüsse verhältnissmässig widerstandsfähigen Bevölkerungsgruppen, wie z. B. den Mitgliedern der Lebensversicherungs-Gesellschaften.

Alle diese Thatsachen weisen darauf hin, dass die Schwankungen der Mortalität, und soweit man von dieser auf die Morbidität zu schliessen berechtigt ist, auch die der Erkrankungshäufigkeit, in erster Reihe abhängig sind von der wechselnden Widerstandskraft der Bewohner gegen krankmachende Einflüsse. Je nach dem Material, das die mannichfachen Krankheitsursachen vorfinden, äussert sich auch ihre Wirkung. Sobald ihnen eine grössere Zahl schwächlicher und disponirter Individuen erlegen, finden sie einen weniger günstigen Boden, in Folge dessen

Digitized by Google

einer hohen Mortalität stets eine niedere folgen muss und umgekehrt.

Die Beschaffenheit der Bevölkerung bildet so gleichsam den Boden, auf welchem die äusseren Einflüsse erst ihre Wirkung zu entfalten vermögen.

Die Qualität der Bevölkerung, die Eigenart der sie bildenden Individuen wird aber in erster Reihe bedingt durch Alter und Geschlecht. Die hervorragende Rolle, welche in der Mortalität und wahrscheinlich auch in der Pathogenese, der natürliche Einfluss des Alters beansprucht, ergiebt sich zunächst aus dem Gange der Sterblichkeit und ihren Fluctuationen in den einzelnen Altersstufen (s. 5b), sowie aus dem Verhalten derselben gegen Einwirkungen der Witterung, socialer Nothstände und dergl. (s. 9 und 10).

Von ganz besonderem Interesse ist ferner hier die Frage von der Widerstandsfähigkeit der einzelnen Altersstufen gegen die verschiedenen Krankheitsursachen, eine Frage, die in Folge der epochemachenden Fortschritte auf dem Gebiete der Bakteriologie genauer gewürdigt zu werden beginnt.

Bezüglich der Infectionskrankheiten hat namentlich Wolffberg in jüngster Zeit die grosse Bedeutung dieses Factors betont und denselben zur Begründung einer Theorie über das Wesen der Infection zu verwerthen und der cellularpathologischen Auffassung des Infectionsvorganges eine neue thatsächliche Stütze zu geben versucht[1]).

Für eine Reihe von Infectionskrankheiten ist die erhebliche Bedeutung der Altersdisposition bereits genügend sichergestellt.

Es sei uns gestattet, hier nur einige wenige Zahlen bezüglich der Cholera wiederzugeben.

Von einer Million Menschen in jeder Altersklasse starben an Cholera in England 1861—1870[2]):

[1]) S. Wolffberg, Ueber den Einfluss des Lebensalters auf die Prognose der Blattern sowie über die Andauer des Impfschutzes. Ergänzungshefte zum Centralbl. für allgemeine Gesundheitspflege 1. Bd. Hft. 1 und Untersuchungen zur Theorie des Impfschutzes sowie über die Regeneration der Pockenanlage. Ibidem Heft 4.

[2]) Supplement to the 35. Annual Rep. of the Registr. Gen.

Digitized by Google

Alter	Männer	Frauen
0—5	277	237
5—10	76	71
10—15	41	33
15—20	28	26
20—25	41	41
25—35	67	72
35—45	99	101
45—55	144	116
55—65	190	155
65—75	240	203
75 - 85	256	219
85 u. dar.	174	260

Von je 10000 Lebenden jeder Altersklasse erkrankten an Cholera in Italien 1865 im Alter von [1]):

0—10	45
10—20	40
20—30	78
30—40	73
40—50	82
50—60	74
60—70	97
70—80	114

Von je 1000 Cholerakranken starben in Italien 1865 im Alter von [2]):

	Männer	Frauen
0—10	632	620
10—20	449	414
20—30	486	438
30—40	504	470
40—50	551	520
50—60	604	591
60—70	790	710
70—80	800	880

Man sieht sofort, dass diese Curven im Ganzen und Grossen

[1]) Westergaard, Die Lehre von der Mortalität und Morbidität. S. 77.
[2]) Westergaard, l. c.

Digitized by Google

den gleichen Verlauf nehmen, wie die der allgemeinen Sterblichkeit (s. 5 b).

Indem nun Wolffberg diese Ergebnisse der epidemiologischen Statistik in Beziehung bringt zu den eigenthümlichen Unterschieden, welche in der Höhe der Zersetzungskräfte der Zellen in den verschiedenen Altersstufen sich zeigen, kommt er zu der Anschauung, dass ein Hauptantheil dessen, was man Widerstandskraft der Zellen gegenüber den Spaltpilzen nenne, identisch sei mit denjenigen molecularen Kräften, welche die Stoffzersetzung bewirken. Dieselben Kräfte, durch welche die Gewebszellen die Nahrungsmittel zerlegten, machten auch die Pilze unschädlich; aber auch in der Pilzzelle könnten die molecularen Kräfte relativ energischer sein und zur Zerlegung von Zellenkörnchen führen, deren Substanz dann der ersteren zur Nahrung, zum Wachsthum und zur Vermehrung diene.

Anderweitige die Mortalität betreffende — auf diese ist man bei Untersuchung der in Rede stehenden Frage noch fast ausschliesslich angewiesen — von uns im Artikel „Morbidität und Mortalität" im 9. Bande der Eulenburg'schen Realencyclopädie zusammengestellte Thatsachen sprechen aber dafür, dass diese Altersdisposition sich nicht auf die Infectionskrankheiten allein beschränkt, sondern allen Krankheiten eigen ist.

Die einschlägigen Untersuchungen haben nehmlich ergeben, dass, abgesehen von Kinderkrankheiten und Affectionen, welche ihrer Natur nach, wie Syphilis und Puerperalfieber, sich in einem bestimmten Alter häufen, trotz mannichfacher Verschiedenheiten, die Sterblichkeit an den verschiedensten Krankheiten entsprechend dem Gang der Sterblichkeit überhaupt, am geringsten ist in der reiferen Jugend, um von da ab mit dem Alter stetig zuzunehmen, und dass dieses Gesetz nicht minder für die Infectionskrankheiten wie für die localen und anderen Krankheitsklassen Geltung hat.

Der erwähnten Untersuchung seien hier folgende Zahlenbelege entnommen:

Von einer Million Menschen in jeder Altersklasse starben in England im Durchschnitt der Jahre 1861—1870 an den näher bezeichneten Krankheiten:

Digitized by Google

a. Männer.

Alter	Typhus	Diarrhoe u. Dysenterie	Andere Seuchen [1])	Krebs	Phthisis	Gehirnkrankheiten	Herzkrankh. u. Wassersucht	Krankheiten der Lunge	Krankh. des Magens u. d. Leber	Krankheiten der Nieren	Krankh. der Geschlechtsorgane	Krankheiten der Gelenke	Krankheiten der Haut
0—5	1230	6100	2124	13	990	11390	399	12012	1374	117	5	72	199
5—10	881	84	378	8	431	597	233	553	205	85	1	95	13
10—15	622	33	142	8	605	335	252	199	192	65	1	102	15
15—20	787	33	157	20	2188	371	312	315	238	100	1	102	17
20—25	823	49	132	27	3884	442	345	523	280	137	2	89	19
25—35	704	72	162	61	4092	704	665	860	449	238	3	70	19
35—45	793	105	238	206	4165	1342	1233	1722	911	406	8	76	29
45—55	904	193	341	539	3860	2244	2187	3500	1709	658	10	99	57
55—65	1159	493	613	1208	3297	4665	4581	7587	3058	1279	16	150	111
65—75	1469	1451	1176	1877	2024	10948	9229	15185	4935	2897	31	202	236
75—85	1509	3836	1932	2291	698	19612	12992	25194	5357	5040	38	210	372
85 u. dar.	1374	7047	2676	2327	342	22253	11454	34223	4691	5709	58	153	589
b. Frauen.													
0—5	1266	5353	1901	13	947	8910	349	10074	997	78	4	62	174
5—10	966	90	346	7	476	540	209	550	190	48	—	61	9
10—15	798	29	150	8	1045	318	287	220	152	44	3	71	11
15—20	911	34	136	17	3110	391	341	306	229	63	17	75	9
20—25	722	59	116	33	3966	406	390	383	324	102	46	52	18
25—35	641	97	124	163	4378	550	631	613	509	157	99	51	24
35—45	707	127	161	673	3900	930	1191	1130	909	243	197	60	31
45—55	785	184	239	1538	2850	1816	2175	2327	1580	316	305	84	47
55—65	959	483	479	2300	2065	4015	4762	5875	2979	508	341	111	94
65—75	1152	1410	953	2810	1239	9314	9431	13111	4712	723	364	155	193
75—85	1244	3638	1614	2844	475	17073	12444	22166	5550	735	287	152	336
85 u. dar.	932	6599	2060	2713	260	19216	9307	28121	4681	671	187	114	402

[1]) d. h. excl. Cholera (die betreffenden Zahlen sind bereits oben aufgeführt), Pocken, Masern, Scharlach, Diphtheritis, Keuchhusten.

Digitized by Google

Diese Zusammenstellung illustrirt ausreichend, wie in England, mit alleiniger Ausnahme der Phthisis, die Curven der verschiedenen Krankheiten den oben charakterisirten, der allgemeinen Sterblichkeit entsprechenden Verlauf nehmen. Der Abfall der Curven einzelner Krankheiten im höheren Alter ist durch die Rolle, welche die Altersschwäche bei den Todesursachen dieser Altersklasse spielt, verursacht und entspricht der bereits von Hippokrates ausgesprochenen Erfahrung, dass die wirklichen Krankheiten im Greisenalter im Ganzen genommen seltener werden.

Die für die Phthisis in England constatirte Ausnahme stimmt aber nicht mit anderweitig gemachten Erfahrungen überein.

Bereits im Jahre 1881 haben wir in dem erwähnten Artikel der Realencyclopädie darauf hingewiesen, dass auch die Sterblichkeit an Phthisis nicht, wie irrig angenommen, im ersten Mannesalter ihren Höhepunkt erreicht, sondern ähnlich den übrigen Krankheiten von der Pubertät bis zum Greisenalter hin in steigender Progression ihre Opfer fordert, und zu gleichen Ergebnissen sind auch die nach der Entdeckung des Bacillus tubercul. Koch in jüngster Zeit von verschiedenster Seite über diesen Gegenstand gemachten Untersuchungen gelangt[1]).

So starben z. B. von je 10 000 Lebenden jeder Altersklasse an Phthise in Preussen (1875—1879)[2]):

Alter	Männer	Frauen
0—1	24,9	21,9
1—2	20,3	20,5
2—3	12,1	12,9
3—5	6,5	7,2
5—10	4,1	5,3
10—15	4,3	7,4
15—20	17,9	18,9
20—25	34,8	25,9
25—30	40,0	33,6
30—40	44,2	38,1

[1]) Cfr. u. A. H. Wahl, Centralbl. für allgemeine Gesundheitspflege 1883. A. Würzburg, Mittheilungen aus dem kaiserl. Gesundheitsamte Bd. 2. 1884. J. Lehmann, Ergänzungshefte zum Centralbl. für allgem. Gesundheitspflege 1. Bd. Hft. 2. 1884. J. Schmitz, Ibid. Hft. 3.

[2]) Mittheilungen aus dem kaiserl. Gesundheitsamte l. c.

Digitized by Google

Alter	Männer	Frauen
40—50	57,1	40,1
50—60	82,4	54,5
60—70	112,2	76,1
70—80	75,2	50,0
über 80	31,7	21,0

ferner in Bayern 1877 nach Majer[1]):

Alter	Beide Geschlechter
0—5	14
5—10	3
10—20	10
20—30	33
30—40	37
40—50	37
50—60	43
60—70	46
70—80	32
80 u. dar.	15

ferner in Kopenhagen (1876—1883)[2]):

Alter	Männer	Frauen
0—5	19,4	17,3
5—10	6,9	7,9
10—15	6,5	12,1
15—20	20,7	21,5
20—25	30,6	26,0
25—35	38,5	33,0
35—45	48,1	31,3
45—55	64,2	29,3
55—65	71,0	32,0
65—75	88,3	38,4
75 u. dar.	63,7	27,6

Die Ursachen des abweichenden Verhaltens der Phthisissterblichkeit in England sind noch nicht hinreichend aufgeklärt.

Ueberblickt man die angeführten Thatsachen, so lässt sich sowohl was Witterung, als auch was Infectionskrankheiten und

[1]) Cfr. Real-Encyclopädie l. c.
[2]) Lehmann, l. c. S. 276.

Digitized by Google

übrige Todesursachen anbelangt, doch ein gewisser gleichartiger Einfluss nicht verkennen.

Allerdings sind zur völligen Klarstellung des Gegenstandes noch mancherlei Lücken auszufüllen. Ueber den Einfluss des Alters auf Morbidität, Krankheitsdauer und Lethalität liegen nur für einzelne, das öffentliche Interesse vorzugsweise in Anspruch nehmende Krankheiten ausgedehntere und hinreichend zuverlässige Data vor. Die Bedeutung des Gegenstandes erheischt aber dringend, dass diese Untersuchungen systematisch auf sämmtliche Krankheiten ausgedehnt werden. Das nöthige Material hierzu dürften wohl einerseits die Krankenhäuser und andererseits die zahlreichen Krankenkassen zu liefern im Stande sein. Bezüglich der Morbidität im Allgemeinen ist man indessen doch bereits zu dem Ergebniss gelangt, dass mit zunehmendem Alter die Gefahr wächst, zu erkranken und an Krankheit zu sterben und dass das Kranksein überhaupt demselben Altersgesetze folgt wie die Gesammtsterblichkeit[1]).

Wie aber die verschiedenen Todesursachen dem Altersgesetz der Sterblichkeit überhaupt folgen, so höchst wahrscheinlich auch die verschiedenen Krankheiten dem der Morbidität.

Diese weitere Anschauung von der Bedeutung der Altersdisposition hindert aber keineswegs diese bezüglich der Infectionskrankheiten mit Wolffberg auf Unterschiede innerhalb der Zellen zurückzuführen, welche dieselben mehr oder weniger widerstandsfähig gegen die Infectionspilze machen, sowie die Infection als einen Kampf zwischen Spaltpilzen und Zellen aufzufassen [Naegeli, H. Buchner[2]), Metschnikoff[3])], nur scheint es auf Grund unserer statistischen Ergebnisse berechtigt, diese Auffassung zu verallgemeinern und mehr oder weniger auf alle Krankheiten auszudehnen.

[1]) Cfr. Eulenburg's Real-Encyclopädie Bd. 9, l. c.

[2]) H. Buchner, Die Naegeli'sche Theorie der Infectionskrankheiten in ihrer Beziehung zur medicinischen Erfahrung, Leipzig 1877; sowie Eine neue Theorie über Erzielung von Immunität gegen Infectionskrankheiten, München 1883.

[3]) E. Metschnikoff, Ueber die pathologische Bedeutung der intracellulären Verdauung, Fortschritte der Medicin 1884; sowie Ueber die Beziehungen der Phagocyten zu Milzbrandbacillen. Dieses Archiv Bd. 97. 2. Heft. 1884.

Digitized by Google

Die Anschauung, dass die verschiedene Widerstandskraft der einzelnen Altersstufen gegen krankmachende Einflüsse überhaupt zurückzuführen sei auf Unterschiede in den lebendigen Kräften der Zellen wird übrigens durch die bereits berührte physiologische Thatsache gestützt, dass in der Jugend der Stoffumsatz lebhafter ist als bei den Erwachsenen und dass sich derselbe im Laufe des Lebens gradatim verringert. Ausgedehntere Forschungen über das Wachsthum der Organe und die Stoffzersetzungen in den verschiedenen Lebensaltern werden mit der Zeit auch hierüber grössere Klarheit bringen, und wir geben uns daher mit Wolffberg der Hoffnung hin, dass die vom Alter abhängigen Verschiedenheiten der Disposition in Zukunft auch ihre anatomische und physiologische Begründung erfahren werden. —

Von weit geringerer Bedeutung als das Alter ist für die individuelle Eigenart das Geschlecht. Auf die Morbidität im Allgemeinen scheint dasselbe im Ganzen und Grossen nicht wesentlich zu influiren; bezüglich der Mortalität sind bekanntlich die Frauen den Männern gegenüber bevorzugt, und was speciell die einzelnen Todesursachen anbetrifft, so überwiegt bei letzteren die Sterblichkeit an den meisten Krankheiten; nur zu Altersschwäche, Keuchhusten, Diphtherie und Krebs scheint das weibliche Geschlecht mehr disponirt zu sein, während im Ganzen und Grossen an Typhus, Masern, Tuberculose, Apoplexie, Krankheiten der Verdauungsorgane und acutem Gelenkrheumatismus beide Geschlechter eine annähernd gleiche Sterblichkeit aufweisen [1]).

Diese Unterschiede scheinen aber mehr durch secundäre Factoren, wie Lebensweise, Beschäftigung u. dgl. als durch die Geschlechtsdifferenz an und für sich bedingt zu sein, wofür auch der Umstand spricht, dass die äusseren Einflüsse auf die Sterblichkeits-Schwankungen beider Geschlechter in nahezu gleicher Weise einwirken (s. 4).

Endlich ist hier die durch Erfahrung festgestellte Thatsache in Erwägung zu ziehen, dass unabhängig von Alter und Geschlecht die einzelnen Individuen gegen krankmachende Potenzen

[1]) Cfr. Eulenburg's Real-Encyclopädie. 9. Bd. l. c.

Digitized by Google

verschieden reagiren. Hiermit berühren wir die Frage von der Disposition und Immunität.

Die Disposition ist entweder eine ererbte oder eine erworbene.

Die erbliche Uebertragung normaler, physiologischer Zustände von den Eltern auf die Kinder ist eine durch die tägliche Erfahrung festgestellte Thatsache. Diese Uebertragung erstreckt sich übrigens nicht nur auf den Bau und die Functionen der Organe, sondern auch auf die eigensten Besonderheiten in der Individualität der Eltern, wie beispielsweise auf Fruchtbarkeit, Lang- und Kurzlebigkeit, Immunität gegen Infectionskrankheiten u. dgl. mehr[1]). Ebenso wie die Erblichkeit physiologischer Zustände ist auch die der fehlerhaften Abweichungen der Organisation, die der Missbildungen sicher constatirt.

Bezüglich der Vererbung von Krankheiten sind die Ansichten zwar noch sehr getheilt, indessen geben selbst die entschiedensten Gegner doch wenigstens die Vererbung einer Krankheitsdisposition zu, die Vererbung einer grösseren Vulnerabilität gewisser Organe gegen gewisse Krankheitsursachen.

Diese aus der Zeugung resultirende individuelle Widerstandsfähigkeit gegen krankmachende Einflüsse spielt im Kampfe ums Dasein unstreitig eine hervorragende Rolle, wahrscheinlich eine erheblich grössere als gemeiniglich angenommen wird.

Die angeborenen Dispositionen können nach der Geburt einerseits unter ungünstigen Verhältnissen eine Steigerung erfahren, andrerseits aber auch in Folge der Fähigkeit des Organismus, die ihm durch Erbschaft überkommene unzweckmässige Beschaffenheit selbständig auszugleichen, abgeschwächt und ganz getilgt werden.

Die erworbenen Dispositionen entstehen unter dem Einfluss aller jener mannichfachen Factoren, welche mit der socialen Stellung des Individuums verknüpft sind, und von denen namentlich Lebensweise und Beschäftigung einen bevorzugten Platz einnehmen; zu erinnern ist hier weiter an die Beobachtung, dass manche Krankheiten im Organismus eine Disposition zu an-

[1]) Cfr. u. A. Th. Ribot, Die Erblichkeit etc. Deutsch von Otto Hotzen. Leipzig 1876.

Digitized by Google

deren Krankheiten zurücklassen, sei es, dass sie eine solche erzeugen, oder eine bereits vorhandene steigern.

Der Disposition steht die Immunität gegenüber, die gleichfalls angeboren oder erworben sein kann. In letzterer Beziehung spielen alle jene günstigen Momente, welche die Disposition zu tilgen im Stande sind, eine gewisse Rolle. Ausserdem kommt aber hier namentlich die allmähliche Accomodation des Körpers an gewisse krankmachende Potenzen in Betracht.

Der Organismus kann sich an gewisse specifische Gifte, wie beispielsweise an Opium, Nicotin u. s. w. gewöhnen; bei der Mehrzahl der Infectionskrankheiten wird durch einmaliges Erkranken für das ganze Leben volle Immunität erworben.

Von Interesse ist endlich hier die Thatsache, dass bestimmte Thierklassen eine grosse Immunität gegen gewisse Gifte besitzen, wie z. B. Vögel gegen Opium, Kaninchen gegen Atropin, dass die Thiere für die Mehrzahl der menschlichen Infectionskrankheiten unempfänglich sind, während umgekehrt der Mensch immun ist gegen manche Krankheiten der Thiere.

Uebrigens pflegt die Immunität meist nur eine relative zu sein. Erreichen die pathogenen Einflüsse eine gewisse Höhe, so ist auch sie nicht mehr im Stande, den Organismus vor dem Erkranken zu schützen.

Alle diese Vorgänge bestimmen schliesslich, im weitesten Sinne genommen, die Constitution des Individuums, seine körperliche Kraft, seine Widerstandsfähigkeit gegen äussere Einflüsse, seine Fähigkeit, dieselben zu reguliren und zu überwinden.

Diese Vorgänge sind aber zweifellos cellulärer Natur und da, wie wir gezeigt, von der Qualität der Individuen vorzugsweise der gesetzmässige Gang der periodischen Sterblichkeits-Fluctuationen abhängig ist, so ist dieses Gesetz als eine Lebensäusserung zu betrachten, die in letzter Instanz zurückzuführen ist auf den Automatismus der Zelle, auf die Verschiedenheit ihrer inneren Zustände und auf die hieraus sich ergebende Verschiedenheit ihrer Reaction gegen äussere Reize.

Unsere statistischen Ergebnisse sind nicht geeignet, den Einwänden, welche man in Folge der Fortschritte auf dem Gebiete der Infectionskrankheiten geglaubt hat gegen die Cellular-

Digitized by Google

theorie in's Feld führen zu können, das Wort zu reden; sie befinden sich vielmehr völlig in Einklang mit den Ausführungen Virchow's, dass man über der Erblichkeit und den embryonalen Dingen nicht den Erwachsenen im Kampfe mit den äusseren Ursachen oder vor lauter Ursachen nicht das ererbte Leben übersehen darf[1]).

Hieraus ergiebt sich von selbst die hohe Bedeutung der Prophylaxe, der Parole der neueren Medicin: Kräftigung des Organismus durch persönliche und öffentliche Gesundheitspflege; im Uebrigen brauchen wir nur auf die Consequenzen hinzuweisen, welche der Schöpfer der Theorie aus derselben in seiner Cellularpathologie gezogen.

[1]) Dieses Archiv Bd. 79. S. 195.

Digitized by Google

VII.

Untersuchungen über die motorischen Nervenendigungen der quergestreiften Muskelfasern.

(Aus dem pathologischen Institut zu Berlin.)

Von Dr. M. Miura aus Tokio.

(Hierzu Taf. VII.)

I. Physiologisch-histologischer Theil.

Die zuerst von Kühne und von Walther gemachte Wahrnehmung, dass unter Umständen zwei markhaltige Stammfasern zur gemeinsamen Bildung eines Nervengeweihes zusammentreten, ist von Bremer (Arch. f. mikr. Anat. Bd. 21. S. 178) und von Gessner (Die motor. Endplatten u. ihre Bedeutung für die periph. Lähmung. 1885. S. 7) bestätigt worden.

Meine Untersuchung nach dieser Richtung wurde hauptsächlich an den Muskeln der Extremitäten von Eidechsen gemacht, und hat zu folgenden Resultaten geführt:

1. Die markhaltige, durch die Loewitt-Bremer'sche Methode dunkelroth oder schwarzviolett gefärbte Nervenfaser geht, indem sie hypolemmal ihr Mark verliert, direct in ein sogenanntes Nervenendgeweih (Kühne) über.

2. Die Primitivnervenfaser verliert hypolemmal ihre Markscheide und theilt sich in zwei bis drei Zweige; diese endigen in eine gemeinschaftliche Plattensohle, wo sie nicht häufig, wie Bremer angiebt, sondern sehr selten unter einander anastomosiren.

Die unter 1. und 2. beschriebenen Verhältnisse kommen an Eidechsenmuskeln am häufigsten vor.

3. Eine Nervenprimitivfaser theilt sich in zwei; diese behalten ihre Markscheide bei, verlaufen neben einander, verlieren schliesslich ihre Markscheide und bilden entweder eine gemeinschaftliche Endplatte an einer Muskelprimitivfaser (Fig. 1); oder

Digitized by Google

4. jeder von beiden Zweigen bildet seine eigene isolirte Endplatte a) neben der anderen (Fig. 2) oder b) hinter der anderen (Fig. 3) auf einer Muskelfaser.

5. Eine markhaltige Nervenfaser, die sich wiederholt theilt, kann mit ihren Zweigen 2—4 Muskelfasern versorgen (Fig. 4).

Eine Muskelfaser, die mehr als zwei Nervenendplatten besitzt, habe ich bei Eidechsen nicht beobachtet. Diese zwei Endplatten an einer Muskelfaser werden von einer Nervenfaser gebildet, welche dazu bestimmte Fasern abgiebt.

Ich habe somit gesehen, dass eine Muskelfaser, gleichviel ob sie mit einer oder mit zwei isolirten Nervenendplatten versehen ist, von einer Primitivnervenfaser versorgt wird, oder dass eine Primitivnervenfaser mehrere Muskelfasern mit ihren einzelnen Zweigen versorgen kann. Bei meiner Untersuchung kam keine einzige Muskelfaser zu Gesicht, welche zwei, wirklich von besonderen Nervenfasern versorgte Endplatten besessen hätte.

Man findet solche sowohl von Bremer (Fig. 24 Taf. VIII) als auch von Gessner (Fig. 9 Taf. I) in ihren Abhandlungen abgebildet; leider fehlt bei den so gedeuteten Figuren gerade die centrale Fortsetzung der beiden, für zwei verschiedene Stammfasern gehaltenen Nervenfasern. Es ist mir daher zweifelhaft, ob nicht möglicherweise diese beiden Stammfasern nach dem Centrum hin zu einer einzigen Stammfaser sich vereinigten, d. h. ob sie nicht vielleicht Zweige einer wirklichen Stammfaser waren (wie Fig. 1).

Ich konnte durch die Bremer'sche, wie durch die Sandmann'sche Methode (Arch. f. Anat. u. Phys., physiol. Abtheilung. 1885. S. 240) eine, zwei bis drei Endbüschel besitzende Muskelfaser vom Frosch darstellen. Dabei ist es ganz unmöglich festzustellen, ob diese weit auseinander stehenden Endbüschel einer langen Muskelfaser auch von verschiedenen Stammfasern oder von den Zweigen einer und derselben Stammfaser versorgt sind; denn bei der Isolirung der Muskelfasern wird der Zusammenhang der Nerven mit den Endbüscheln leicht auseinandergerissen.

II. Pathologisch-histologischer Theil.

Ueber die Curarevergiftung führt v. Boeck auf S. 528 des Ziemssen'schen Handbuches XV. 1880 an: „Die auffallendste

Digitized by Google

Wirkung, welche das Curare hervorbringt, ist die Lähmung der willkürlichen Bewegungen, und gerade diese Wirkung ist von hervorragenden Forschern studirt worden, so dass eine allgemeine Uebereinstimmung in dieser Hauptfrage erzielt ist. Claude Bernard, Kölliker, Pelican, A. v. Bezold, Heidenhain u. A. haben sich um die vorliegende Frage verdient gemacht. Der Cardinalversuch, der sofort einen Einblick in die Wirkung des Curare gestattet, besteht darin, dass ein Frosch, welchem die Gefässe eines Beines unterbunden werden, am ganzen Körper mit Ausnahme dieses Beins gelähmt wird; dieses Bein bleibt willkürlich beweglich, und ist reflectorisch erregbar durch Reizung irgend einer Hautstelle des Thieres. Daraus erhellt, dass die Lähmung keine centrale, sondern eine peripherische ist, dass ferner die Sensibilität erhalten bleibt. Die durch Curare unbeweglich gewordenen Muskeln reagiren auf directe Reize wie im Normalzustande, sind also intact, auf die Reize der motorischen Nerven aber antwortet der Muskel nicht. Es muss also der Grund der Lähmung in dem motorischen Nerven gesucht werden; der Nervenstamm aber wird durch Curare nicht geändert. Man kann nehmlich einen Nervenstamm mit Curarelösung befeuchten und dennoch durch seine Reizung die Muskelzuckung auslösen. Diese Zuckung hört aber sofort auf, wenn der Muskel vom Gifte bespült wird; es können also nur die Endorgane der motorischen Nerven sein, welche durch das Curare gelähmt werden. — Es wird also durch das Curare ein Hinderniss zwischen die motorischen Nerven und die Muskeln eingeschoben, indem die intramusculären Endigungen der motorischen Nerven gelähmt werden" .....

Wie gesagt, ist die physiologische Wirkung des Curare ganz genau ermittelt und ist festgestellt, dass sie in einer Lähmung der in den Muskelfasern liegenden Nervenendigungen besteht, dagegen fehlt es bisher noch hier, wie bei den ganz acuten Vergiftungen überhaupt, an Angaben über die anatomischen Veränderungen in den betroffenen Geweben. Meine Arbeit hat den Zweck, diese Lücke bis zu einem gewissen Grade auszufüllen.

Es tritt beim warmblütigen Thiere kurz nach der Einverleibung des Giftes in starker Dosis Lähmung der sämmtlichen willkürlichen Muskeln ein, und das Thier geht durch Er-

Digitized by Google

stickung (durch Lähmung der Respirationsmuskeln) rasch zu Grunde. Bei kaltblütigen Thieren werden die willkürlichen Muskeln ebenfalls in kurzer Zeit gelähmt, aber der Tod erfolgt viel langsamer; diese kurze Zeit reicht aber nicht aus, damit die Wirkung des Curare anatomisch nachweisbar werde. Darum nehme ich zu den Experimenten Thiere, welche sich in einem Zustande befinden, bei dem alle Functionen so sehr herabgesetzt sind, dass das Fehlen des Respirationsactes fast ganz gleichgültig ist (da der Respirationsact nicht viel in Anspruch genommen wird). Ich verwandte nehmlich Frösche und hauptsächlich Eidechsen im Winterschlafzustande, wo ich sie nach der Vergiftung 20 bis 50 Tage lang am Leben erhalten konnte.

Zur Untersuchung der Muskeln von vergifteten Thieren habe ich die Loewitt-Bremer'sche Methode angewendet, welche kurz in folgender Procedur (vgl. Arch. für mikrosk. Anat. Bd. 21. S. 195) besteht: Es wurden kleine Muskelstückchen des frisch getödteten Thieres (oder, wie ich öfters gethan habe, kleine, 24—48 Stunden in Müller'sche Flüssigkeit gelegte und nachher mit destillirtem Wasser sorgfältig abgewaschene Muskelstückchen) in eine 25procentige Ameisensäurelösung gelegt, bis sie durchsichtig wurden, dann 30 Minuten in eine frisch bereitete 1procentige Goldchloridnatriumlösung, darauf in 25procentige Ameisensäurelösung 24 Stunden lang im Dunkeln. Die Muskelstückchen wurden dann in eine Mischung, bestehend aus gleichen Theilen destillirten Wassers und Ameisensäure, gebracht, worin sie 24 Stunden im Dunkeln gehalten wurden; sie wurden dann in 20procentiges Ameisensäure-Glycerin höchstens 24 Stunden lang gelegt, — deshalb höchstens 24 Stunden, weil sonst die Nervenfasern, zumal der Zusammenhang zwischen den Nervenfasern und den Endplatten, leicht auseinandergehen.

Die so behandelten Muskelstückchen werden mit einer Scheere herausgeschnitten, im Glycerin auf dem Objectträger zerzupft und entweder bei Tageslicht, bei Gas- oder Lampenlicht, oder bei elektrischem Licht untersucht. Die letztere Beleuchtung ist hierzu sehr gut geeignet, weil die Contouren der stark gefärbten Nervengeweihe ganz scharf und deutlich zu erkennen sind.

Digitized by Google

Um mich von der launenhaften Goldtinction nicht täuschen zu lassen, habe ich jedesmal gleichzeitig die Muskeln von vergifteten und nicht vergifteten Thieren genommen, diese in ganz gleicher Weise behandelt und nach vollendeter Tinction in gleichem Medium untersucht.

Bei der auf diese Weise an Fröschen und Eidechsen angestellten Untersuchung bin ich zu folgenden Ergebnissen gelangt:

Versuchsreihe I. 15. Nov. 1885.

A. 6 Frösche wurden zuerst 24 Stunden lang einer niedrigen Temperatur (etwa 5—3°) ausgesetzt; dann erhielten sie im Winterschlafzustande ½ ccm 2procentiger Curarelösung subcutan. Es trat vollständige Lähmung der willkürlichen Muskeln nach einigen Minuten ein. Sie wurden dann in ein Glas gesetzt, mit einem Haufen von nassem Fliesspapier, welches jeden Tag angefeuchtet wurde, bedeckt und wiederum derselben Temperatur ausgesetzt, wie vorher. Die Thiere wurden hinter einander, 10—15 Tage nach der Vergiftung, getödtet.

Die mikroskopische Untersuchung der Muskeln und deren Nervenendplatten ergab gar keine Abweichungen von der Norm.

B. 4 Eidechsen wurden, wie die Frösche, zuerst niedriger Temperatur ausgesetzt, dann vergiftet und wiederum der Kälte ausgesetzt, nachdem sie mit feuchtem Moos umwickelt waren, weil sonst der Tod bei ihnen einfach durch die Eintrocknung ihres Körpers viel schneller erfolgt.

Zwei der Thiere wurden am 14., die übrigen am 18. Tage nach der Vergiftung getödtet.

Die Endplatten der Extremitätsmuskeln verhielten sich ganz normal (Taf. VII. Fig. 5).

Versuchsreihe II. 27. Nov. 1885.

A. 8 vergiftete Frösche starben durch hochgradiges Oedem 18 bis 25 Tage nach der Vergiftung. Weder in der Muskelsubstanz, noch in den motorischen Endbüscheln fand ich irgend eine pathologische Veränderung.

B. Zwei grosse Eidechsen wurden mit Curare subcutan injicirt und dies nach zwei Wochen wiederholt. Der Tod erfolgte bei einem Thiere 37, beim anderen 40 Tage nach der ersten Gifteinverleibung unter schwachem Oedem des ganzen Körpers.

Mikroskopisch: Die Ganglienzellen des Rückenmarks sind wohl erhalten; die peripherischen Nerven bis zu den intramusculären Fasern zeigen keine Veränderungen. Die willkürlichen Muskeln besitzen normale Dicke, deutliche Quer- und Längsstreifung. Die Nervengeweihe der motorischen Endplatten erscheinen dagegen ganz erheblich verdünnt, atrophisch, schwächer gefärbt, so dass sie an manchen Stellen ganz unterbrochen zu sein scheinen;

Digitized by Google

die sog. granulirte Substanz ist ebenfalls sehr stark reducirt und nimmt nur ganz schwache oder fast gar keine Farbe an (Fig. 6). Die Basalkerne und die Muskelkerne sind weder vermehrt noch vermindert.

In manchen Endplatten sieht man überhaupt kein Nervengeweihe mehr; letztere können aber in ihrem atrophischen Zustande noch wahrnehmbar gemacht werden, wenn man sie bei Gas-, Petroleum- oder elektrischer Beleuchtung untersucht.

Ich will indessen nicht unerwähnt lassen, dass man unter den atrophischen Endplatten hie und da relativ intacte Endplatten antreffen kann.

Versuchsreihe III. 3. Jan. 1886.

A. Vier Frösche starben hinter einander am 18. bis 23. Tage nach der Curarevergiftung durch Hydrops universalis, ohne dass sie mikroskopisch merkbare Veränderungen in den Muskelfasern oder in den motorischen Endbüscheln zeigten.

B. Von 4 grossen Eidechsen starb die erste am 33., die zweite und dritte am 45., die vierte am 48. Tage nach einer Curareinjection, welche am 14. Tage wiederholt wurde.

Bei dem zweiten und vierten Versuchsthiere trat die oben beschriebene Atrophie der motorischen Endplatten an den wohlerhaltenen Muskelfasern in noch deutlicherem Maasse ein.

Nicht vergiftete Eidechsen, die mit den vergifteten gleich lange oder noch länger dem Winterschlafzustande ausgesetzt waren, wurden getödtet und untersucht. Das Bild einer ganz normalen Endplatte, Fig. 1, stammt von einem dieser Thiere her.

Durch diese Versuche und vergleichenden Untersuchungen ist gezeigt, dass die motorischen Endplatten unter der Wirkung von Curare in Atrophie verfallen, wenn die Thiere eine gewisse längere Zeit hindurch am Leben bleiben, ferner, dass das Herz trotz der starken Curaredosis thätig fortarbeitet, während die Körpermusculatur vollständig gelähmt ist.

Ich habe dabei keine wirkliche Degeneration der Nervengeweihe beobachtet, wie sie von Gessner in seiner Monographie „Die motorische Endplatte und ihre Bedeutung für die peripherische Lähmung“ beschrieben wird, sondern nur, wie erwähnt, eine einfache Atrophie derselben. Warum diese Atrophie erst nach so langer Zeit eintritt, mag der Umstand erklären, dass alle physiologischen und pathologischen Thätigkeiten bei den im Winterschlafzustande befindlichen Thieren äusserst verlangsamt ablaufen.

Digitized by Google

Bei Fröschen trat keine Veränderung an den Nervenendbüscheln ein; sie starben immer viel rascher, als die Eidechsen.

Für die gütige Unterstützung meiner Arbeit durch Herrn Geheimrath Virchow und Herrn Dr. Grawitz spreche ich hier den besten Dank aus.

Erklärung der Abbildungen.

Tafel VII.

Fig. 1. Eine Nervenprimitivfaser theilt sich in zwei Aeste, welche eine Plattensohle gemeinsam haben und an einer Muskelprimitivfaser endigen.

Fig. 2 u. 3. Hier hat jeder von beiden Zweigen einer Nervenprimitivfaser seine eigene isolirte Endplatte.

Fig. 4. Jeder von drei Aesten einer Nervenprimitivfaser innervirt eine Muskelprimitivfaser.

Fig. 5. Eine ganz normale Nervenendplatte an einer normalen Muskelfaser der Eidechse.

Fig. 6. Eine normale Muskelfaser, welche von einer 40 Tage nach der Curarevergiftung gestorbenen Eidechse stammt; sie besitzt eine Nervenendplatte, deren Plattensohle hie und da ganz verdünnt ist und fast gar keine Färbung angenommen hat; das Nervengeweih derselben hat eine starke Verschmälerung erlitten.

Digitized by Google

VIII.

Das Verhalten des Knochenmarkes in Krankheiten und die physiologische Function desselben.

Von H. Chr. Geelmuyden.

Aus dem pathologisch-anatomischen Institut in Christiania.

(Hierzu Taf. VIII.)

Nachstehende Abhandlung ist ein Auszug aus einer Beantwortung der von der medicinischen Facultät in Christiania gestellten Preisaufgabe: „über das Verhalten des Knochenmarkes in Krankheiten und die physiologische Function desselben". Die Originalarbeit wurde mit der von Professor Skjelderup gestifteten Goldmedaille belohnt und findet sich vollständig abgedruckt in dem „Archiv for Mathematik og Naturvidenskab" Bd. XI. Meine, zum Behuf dieser Beantwortung vorgenommenen Untersuchungen sind in dem pathologisch-anatomischen Institut in Christiania unter der Leitung des Herrn Professor H. Heiberg ausgeführt. Der grösste Theil des Materials ist den hier vorgenommenen Obductionen entlehnt und umfasst 224 Krankheitsfälle. Daneben habe ich eine Reihe von Controluntersuchungen ausgeführt, theils an frischem Material, welches mir die chirurgische Abtheilung des Reichshospitales lieferte, theils an Thieren. Letztere wurden zum Theil in dem physiologischen Institut (Prof. Dr. Worm-Müller) vorgenommen. Diese Untersuchungen vertheilen sich über einen Zeitraum von etwa 2 Jahren, vom Januar 1883 bis November 1884. Ehe ich jedoch zur Darlegung der von mir erhaltenen Resultate übergehe, werde ich in möglichster Kürze die verschiedenen Phasen besprechen, durch welche die Frage auch der Physiologie und Pathologie des Knochenmarkes seit ihrem ersten Auftauchen hindurchgegangen ist.

Digitized by Google

Historischer Ueberblick.

Das Knochenmark ist ein Organ, das erst in neuester Zeit zum Gegenstand wissenschaftlicher Untersuchungen gemacht worden ist. Niemand ahnte, dass dieses Organ möglicherweise den Träger einer wichtigen Function darstellen könnte, ehe, vor etwa 17 Jahren, eine zufällige Entdeckung die Veranlassung dazu gab, dass dasselbe der Gegenstand eingehenderer Untersuchungen wurde. Es war dies die im Jahr 1868, fast gleichzeitig, von Neumann in Königsberg und von Bizzozero in Turin*) gemachte Beobachtung, dass das Knochenmark sogenannte kernhaltige rothe Blutkörperchen enthielt.

Bereits seit langem wusste man, dass die rothen Blutkörperchen der Säugethiere im Fötalzustande, ebenso wie dies bei den niederen Wirbelthieren durchgängig der Fall ist, mit Kernen versehen seien, und man nahm demzufolge an, dass die gewöhnlichen kernlosen rothen Blutkörperchen, die nur bei den Säugethieren auftreten, spätere Entwicklungsstadien dieser embryonalen Blutkörperchen darstellten. Bei dem Fötus der Säugethiere aber finden letztere sich zwar auch im Blute, in grösster Anzahl jedoch in der Milz und Leber. Diese zwei Organe sind demgemäss auch (Kölliker[36]) vorzugsweise als die Entwicklungsheerde der rothen Blutkörperchen aufgefasst worden. Das Auftreten der kernhaltigen Blutkörperchen im Knochenmark gehört erst dem extrauterinen Leben an, gleichzeitig verschwinden aber diese Gebilde im Blut und den ebengenannten Organen, Milz und Leber.

Neumann und Bizzozero bauten natürlich auf diese Prämissen alsbald den Schluss, dass die Bildung der rothen Blutkörperchen im extrauterinen Zustand im Knochenmarke vor sich gehe.

Dieser, auf den ersten Blick so einleuchtenden Lehre wurde jedoch von verchiedenen Seiten, namentlich durch französische Forscher, widersprochen. So hielt ihr gegenüber Hayem seine frühere Auffassung fest, nach welcher die rothen Blutkörperchen sich im Blute selbst bilden sollen, und zwar aus gewissen kleinen

*) Centralblatt für die medicinischen Wissenschaften.

Digitized by Google

„Granulationen“ (Hayem's Hämatoblasten, Bizzozero's Blutplättchen), welche sich daselbst in grossen Mengen vorfinden. Ihm schliesst sich Pouchet[49] an; ebenso Ranvier*) und Robin[51], die sich gleichfalls gegen die Neumann'sche und Bizzozero'sche Auffassung des Knochenmarkes als des blutbildenden Organes aussprechen.

Im Gegensatz hierzu ist jedoch in Deutschland und Italien im Laufe der Zeit eine Reihe von Arbeiten über das Knochenmark erschienen, die alle dem letzteren das Recht zum Eintritt in die Reihe der physiologisch wichtigen Organe zusprechen und genauer nachzuweisen versuchen, wie die Bildung der rothen Blutkörperchen in demselben vor sich geht.

Zur Beibringung dieses Nachweises hat man verschiedene Wege eingeschlagen. Theils hat man eine continuirliche Reihe von „Uebergangsformen“ zwischen den Zellen des Knochenmarkes und den rothen Blutkörperchen aufzeigen wollen, theils hat man bei der Untersuchung des histologischen Baues des Knochenmarkes auf die mancherlei Uebereinstimmungen aufmerksam gemacht, welche zwischen dem Bau desselben und demjenigen der Milz und der Lymphdrüsen sich nachweisen lassen, während die beiden letztgenannten Organe ja bereits lange als blutbildende Organe gegolten haben. Ebenso hat man versucht, auf experimentalem Wege, durch Blutentziehungen an Thieren, eine reichlichere Production von rothen Blutkörperchen im Knochenmark zu veranlassen, und endlich hat man aus Untersuchungen über das Verhalten des Knochenmarkes in Krankheiten Schlüsse über die Functionen desselben ableiten wollen.

Das Knochenmark zeigt eine sehr verschiedene Beschaffenheit je nach seinem Auftreten in den verschiedenen Höhlungen des Knochensystems. Virchow hat in seiner Cellularpathologie drei Hauptformen aufgestellt: das gelbe oder Fettmark, das rothe oder lymphoide Mark, und das gelatinöse Mark, welches letztere jedoch nur unter pathologischen Zuständen vorkommt. Man glaubte früher, dass das gelbe Mark nur in den Diaphysen der Röhrenknochen auftreten könne, das rothe Mark dagegen überall zu finden sei, wo spongiöse Knochen-

*) Ranvier, Histologie.

Digitized by Google

substanz sich zeigt, z. B. in den Knochen der Fuss- und Handwurzel. Dem gegenüber hat Neumann[44] nachgewiesen, dass bei erwachsenen vollentwickelten Individuen das Fettmark überall in den Knochen der Extremitäten vorkommt, auch in den Enden derselben, wo das Knochengewebe spongiös erscheint, dass dagegen das rothe Mark sich ausschliesslich auf die Knochen des Rumpfes beschränkt, namentlich auf die Wirbelsäule, die Rippen und das Sternum.

In diesem rothen Mark war es nun, dass Neumann und Bizzozero die kernhaltigen rothen Blutkörperchen auffanden. Dasselbe enthält jedoch daneben eine Anzahl anderer Elemente, besonders gewöhnliche rothe Blutkörperchen und Rundzellen. Von letzteren begegnet man zwei Formen: einer grösseren mit gekörntem, und einer kleineren mit homogenem Protoplasma. Ausserdem findet man Myeloplaxen, d. h. grosse, körnige Zellen mit knospentreibendem Kern. Diese liegen im Parenchym des Knochenmarkes eingelagert, und unterscheiden sich in mehrfacher Beziehung von den längs der Wände der Markhöhlungen liegenden Osteoklasten. Letztere sind nehmlich verästelte Zellen mit zerstreut liegenden runden Kernen, während die Myeloplaxen rund sind und einen central gelegenen, zusammenhängenden, oft ziemlich unregelmässigen Complex von Kernen besitzen. Ausserdem findet man Blutkörperchen haltende Zellen, Pigmentzellen, spindelförmige und sternförmige Bindegewebszellen, — sämmtlich von sehr verschiedener Gestalt und Aussehen.

Man hat selbstverständlich, wie bereits bemerkt, eifrige Versuche gemacht, eine ununterbrochene Reihe von Uebergangsformen nachzuweisen, die von den runden Markzellen bis zu den rothen Blutkörperchen der verschiedenen Thierarten herüberleiteten. Neumann und Bizzozero nehmen an, dass die kleinen Markzellen zunächst eine gelbe Färbung erhielten, die dadurch verursacht werde, dass sie in irgend welcher Weise Hämoglobin in ihr Protoplasma aufnahmen. Darnach sollte der Kern durch eine Art von Atrophie verschwinden, wobei derselbe in immer kleinere Körnchen zerfiele. Rindfleisch[50] kommt zu dem Resultat, dass der Kern, von einer kleinen Menge farblosen Protoplasmas umgeben, aus dem kernhaltigen rothen Blutkörperchen auswandert und das gefärbte Protoplasma als ein glockenförmiges

Digitized by Google

Gebilde hinterlässt, das später durch die rollende Bewegung im Blutstrome die normale biconcave Gestalt erhält. — Eine recht bemerkenswerthe Theorie über die Entstehung der rothen Blutkörperchen stellte Obrastzow[48] auf. Wie die ebengenannten Forscher ist auch er der Ansicht, dass die kernführenden rothen Blutkörperchen Derivate der kleinen Rundzellen des Knochenmarkes darstellen; er behauptet jedoch, dass der Kern bei beiden Zellenformen nicht als ein morphologisch differenzirter Bestandtheil der Zellen anzusehen sei, sondern dass die Kernsubstanz sich im Protoplasma der Zelle aufgelöst befinde und erst allmählich, mit dem Absterben der Zelle, sich zu einem verschieden geformten Körper verdichte. In den Zellen, die mit Hämoglobin gefärbt sind, lässt er diese Kernsubstanz durch einen nicht genauer bezeichneten Prozess immer mehr schwinden, bis dieselbe endlich durch das Protoplasma der Zelle so stark verdünnt worden ist, dass sie das Vermögen, sich zu verdichten, ganz einbüsst. Dadurch entsteht dann das kernlose rothe Blutkörperchen der Säugethiere. Ganz entsprechende Vorgänge sind in der That von Malassez[30] an kernhaltigen rothen Blutkörperchen beobachtet worden, insofern der Kern derselben bei einer ganzen Anzahl erst durch Färbung sichtbar wurde. In Bezug auf die Bildung der normalen rothen Blutkörperchen der Säugethiere ist Malassez jedoch zu einem andern Resultat gekommen. Er nimmt an, dass aus dem Protoplasma der kernhaltigen rothen Blutkörperchen Knospen hervorsprossen, die sich später ablösen und die bekannte biconcave Form annehmen.

Die Bilder des Kerns, welche Obrastzow und Malassez beschreiben, erinnern so stark an die karyokinetischen Kerntheilungsfiguren, dass man kaum dem Verdachte wehren kann, es seien wirkliche Figuren letzter Art gewesen, welche jene beiden Forscher beobachtet haben. In den Blutkörperchen der Frösche und der übrigen niederen Wirbelthiere findet in der That ein derartiger Theilungsprozess statt. Flemming*) entdeckte zuerst diese karyokinetischen Figuren in dem Blutkörperchen der Froschlarven; später hat Bizzozero[6] dieselben auch bei vollentwickelten Fröschen aufgefunden, jedoch fast ausschliess-

*) Zellsubstanz, Kern und Kerntheilung.

Digitized by Google

lich im Knochenmark, seltener im Blut oder in der Milz. Er glaubt, dass die Blutkörperchen der Wirbelthiere und die kernhaltigen rothen Blutkörperchen der Säugethiere eine specifische Zellenform vorstellen, und dass dieser Zellentypus sich durch Theilung vermehrt, aber nicht von den kleinen Rundzellen des Knochenmarkes abstammt. Für diese Behauptung hat er jedoch keine Unterstützung gefunden. Löwitt[29], Feuerstack[16], Eberth[13], sowie Korn[25] nehmen vielmehr immer noch die Existenz von Uebergangsgliedern zwischen beiden Zellenformen an.

Unter den übrigen Zellenformen, welche im Knochenmark vorkommen, haben besonders die Pigmentzellen und die Myeloplaxen die Aufmerksamkeit der Forscher beschäftigt. Bei letzteren beruht dies vornehmlich auf dem eigenthümlichen Verhalten, welches der Kern derselben zeigt. Arnold[1] hat, auf seine Studien über die Kerne der Myeloplaxen sich stützend, einen neuen Typus der Kerntheilung aufgestellt, welchen er „die indirecte Fragmentirung" nennt. Foa und Salvioli[18] haben diese Zellen sogar mit der Bildung der rothen Blutkörperchen in Verbindung setzen wollen und sehen dieselben als die Mutterzellen der kleinen Rundzellen an, welche dann später in die kernhaltigen rothen Blutkörperchen sich umwandeln. Die Myeloplaxen findet man nur bei Säugethieren, aber nicht bei den Thierarten, deren Blutkörperchen das ganze Leben hindurch den Kern bewahren. Nach den Untersuchungen Neumann's[36], Foa's und Salvioli's trifft man aber auch in der Embryonalperiode bei Säugethieren zahlreiche grosse Zellen mit vielen Kernen in der Milz und Leber, und daneben enthalten diese Organe eine Menge kernhaltiger rother Blutkörperchen. Neumann fand sogar kernhaltige rothe Blutkörperchen im Protoplasma der vielkernigen Zellen der Leber eingelagert, und er nimmt an, dass diese das Product einer endogenen Zellenbildung darstellen.

Die Pigmentzellen werden von allen Forschern als Repräsentanten des Zugrundegehens der rothen Blutkörperchen betrachtet, in ähnlicher Weise, wie dies von den Pigmentzellen gilt, denen man an anderen Orten des Organismus begegnet, z. B. da, wo ein Extravasat resorbirt wird. Es lassen sich sämmtliche Stadien dieses Verfalls — von den frischen rothen Blutkörper-

Digitized by Google

chen an bis zu braunen Pigmentklumpen — in den Zelleneinschlüssen nachweisen. Das Pigment scheint aber auch frei vorzukommen. Bisweilen sieht man im Innern der Zelle blos ein bis zwei Blutkörperchen, oft aber ist die Anzahl derselben so gross, dass sie sich nicht leicht genau bestimmen lässt. Es dürfte dieselbe auf 50 bis 100 Stück steigen, die sich von einer sehr dünnen, kaum sichtbaren Protoplasmahaut umschlossen zeigen. Bisweilen erscheinen die blutkörperchenführenden Zellen rund und den gewöhnlichen grossen Markzellen ähnlich; am häufigsten sind sie jedoch mit Ausläufern versehen und scheinen dann dieselbe Entstehung zu haben, wie die sternförmigen Bindegewebszellen.

Die Entwickelung des Knochenmarkes fällt in die frühe Embryonalperiode. Die innere weiche Schicht des Perichondrium wächst in die fötale Knorpelmasse hinein, die dabei zu Grunde geht, um dem neugebildeten Knochenmark Platz zu machen. In der ganzen Fötalperiode spielt letzteres bekanntlich bei der Bildung der Knochensubstanz eine grosse Rolle, dagegen scheint dasselbe in eben diesem Zeitraum mit der Bildung der rothen Blutkörperchen nichts zu schaffen zu haben; wenigstens finden sich in demselben in dieser Periode die kernhaltigen rothen Blutkörperchen in keiner grösseren Menge, als in der für das fötale Blut durchgängig normalen. Das eben erwähnte rothe, fötale Mark, welches nach Consistenz und Aussehen viel Aehnlichkeit mit der Pulpa der Milz zeigt, beginnt gegen den Schluss des intrauterinen Lebens in Fettmark überzugehen. Dies geschieht dadurch, dass die sternförmigen Bindegewebszellen, und vielleicht auch die runden Markzellen, sich in Fettzellen umbilden. In den Röhrenknochen setzt dieser Prozess sich fort, bis die ganze Markhöhle von grossen, dichtgepackten Fettzellen erfüllt ist, zwischen welchen nur sparsame Capillargefässe sich hindurchschlingen; dagegen entwickelt sich in den centralgelegenen spongiösen Knochen — Wirbeln, Rippen und Brustbein — nur wenig Fett, und es behält das Mark hier seine rothe Farbe und seine Aehnlichkeit mit der Milzpulpa. Zwischen den beiden, eben charakterisirten Markarten finden sich jedoch alle nur möglichen Uebergangsformen: so besonders im jüngeren Alter, wo die Entwickelung noch nicht zu ihrem Abschluss gelangt ist, aber auch bei Krank-

Digitized by Google

heitsfällen, in welchen das Fett geschwunden ist. Ausserdem trifft man nicht selten ein gallertartiges Mark bei solchen Personen, die chronischen, mit Kachexie und Marasmus verbundenen Krankheiten erlegen sind, z. B. Tuberculose oder krebsartigen Leiden. In letzterem Mark, das überhaupt als ein Product der bis auf das Aeusserste fortgeschrittenen Abmagerung aufzufassen ist, findet sich nur wenig Fett. Dasselbe ist durch eine schleimige oder gallertartige Masse ersetzt. Uebrigens finden sich auch hier Uebergangsformen von dieser zu den beiden oben genannten Markarten.

Wenn man einen körnigen Farbstoff, z. B. in einer Flüssigkeit suspendirten Zinnober, in das Blut eines Frosches einspritzt, so findet man dies Pigment in den verschiedensten Organen wieder, unter andern auch im Knochenmark. Hoyer[22] fand es hier sogar im Innern der Markzellen, die ausserhalb des Lumens der Gefässe lagen. Er legte sich demgemäss die Frage vor, wie das Pigment die Gefässwände passirt habe, und fand hierin Veranlassung zu Untersuchungen über die Structur des Knochenmarkes mit specieller Berücksichtigung der Gefässe. Es gelang ihm nicht, die Gefässe des Knochenmarkes durch die zuführende Arterie zu injiciren. Spritzte er dagegen eine gefärbte Leimmasse durch ein in den Knochen gebohrtes Loch direct in das Innere der Markhöhle ein, so erhielt er eine sehr schöne Füllung der Venen des Knochenmarkes. Die Masse entleerte sich schliesslich durch die Vena nutritia. Diese Venen waren ziemlich weit und bildeten ein Marknetz, in dessen Zwischenräumen das Parenchym des Knochenmarkes sich befand. Bei mikroskopischer Untersuchung zeigte es sich, dass die Wände der Venen nicht aus homogenem Protoplasma bestanden, sondern aus einem feinen fibrillären Netz mit Kernen in den Knotenpunkten. In den Maschen dieses Netzes lagen sowohl Rundzellen als rothe Blutkörperchen.

Bizzozero und Sophus Fenger[15] lassen die Venen des Knochenmarkes von dünnen Wänden umgeben sein. Dagegen behauptet Rindfleisch[50], dass das Blut im Knochenmark nach seinem Austritt aus den feinen Capillargefässen sich in ein System breiter Venen ergiesst, die jeder Spur von Wänden ermangeln. Es gelang ihm durch die Arteria nutritia schöne

Digitized by Google

Injectionen derselben herzustellen. Als letztere unter dem Mikroskop untersucht wurden, ergab es sich, dass die Grenze zwischen der Injectionsmasse und dem Parenchym nicht eine gleichmässig fortlaufende Linie bildete, sondern dass die Masse zahlreiche Eindrücke von den im Parenchym befindlichen runden Zellen erhalten hatte, welche letztere somit nicht durch irgend welche Wand vom Blutstrom geschieden sein konnten.

Es ist ein nahe liegender Gedanke, dass eine durch Blutentziehung hervorgerufene künstliche Anämie Veränderungen im Knochenmark hervorrufen muss. Derartige Experimente sind denn auch von nicht wenigen der Forscher angestellt worden, die sich mit dem Studium des Knochenmarkes beschäftigt haben (Torre, Salvioli[7,8 u. 9], Korn[25], Litten und Orth[28], Grohe[30], Neumann[42]). Unter allen diesen herrscht Einigkeit darüber, dass die Anzahl der „Uebergangsformen" im Knochenmark sich unter solchen Umständen in beträchtlichem Grade vermehrt. Die schönste Reihe derartiger Experimente verdanken wir Korn[25]. Sie ist zu dem Zweck unternommen, die Betheiligung der Milz und des Knochenmarkes an der Blutregeneration klarzulegen. Er verwendete dazu 24 Tauben. Bei 12 derselben wurde die Milz exstirpirt. Diese ertrugen die Blutentziehungen ebenso gut, wie diejenigen, deren Milz nicht exstirpirt war, doch zeigte sich bei ihnen dies Organ nach den Blutentziehungen ziemlich atrophirt. In dem lymphoiden Knochenmark sämmtlicher 24 Exemplare fand man zahlreiche Uebergangsformen, d. h. dunklere und hellere hämoglobingefärbte Rundzellen. Dagegen fand man keine solche Uebergangsformen in der Milz der 12 Thiere. Gleichzeitig ergab sich, beim Vergleich mit normalen Tauben, dass das gelbe Fettmark in mehreren Knochen in lymphoides Mark übergegangen war, und dass eine Neubildung von lymphoidem Mark an der Innenseite der lufterfüllten Knochen begonnen hatte.

Auch aus dem Verhalten des Knochenmarks bei Krankheiten durfte man erwarten wichtige Aufschlüsse über die Function dieses Organs zu erhalten.

Bereits Bizzozero[3] hat eine Reihe derartiger Untersuchungen veröffentlicht die in Allem 38 Krankheitsfälle umfassen. Darauf hat Ponfick[47] denselben Gegenstand behandelt, und

Digitized by Google

später haben Blechmann*) 35 Fälle, Litten und Orth[38] 100 Fälle, und endlich Grohe 431 Fälle zusammengebracht. Alle diese gelangen zu einem ganz übereinstimmenden Resultat. In den chronischen Krankheiten, die zu Kachexie oder Marasmus führen, besonders bei Tuberculose und Carcinom, verschwindet das Fett in den Röhrenknochen und macht einem gelatinösen oder lymphoiden Marke Platz. Letzteres ist jedoch der seltenere Fall; nur in der perniciösen Anämie sind die Röhrenknochen regelmässig mit lymphoidem Mark gefüllt. Dieser lymphoide Zustand wird allgemein als eine physiologische, und kaum als eine pathologische Veränderung des Knochenmarkes angesehen, indem man annimmt, dass dieselbe den Zweck habe, die durch die Krankheit eingetretene Anämie zu compensiren. Grohe[19, 20] glaubt sogar das Entstehen der Anämie aus der grossen Anzahl blutkörperchenhaltiger Zellen erklären zu können, welche unter den betreffenden Krankheitszuständen im Knochenmark aufgespeichert werden.

In Sonderheit giebt es zwei Krankheiten, bei welchen das Verhalten des Knochenmarkes ein hervorragendes Interesse darbietet. Es sind dies die perniciöse Anämie und die Leukämie. Auf das Verhalten des Knochenmarkes in der perniciösen Anämie werde ich weiter unten ausführlicher eingehen; über sein Verhalten bei der Leukämie haben Neumann's[41] verdienstvolle Untersuchungen viel Licht verbreitet. Auf eigene sowohl, als auf fremde Beobachtungen über das Verhalten des Knochenmarkes in dieser Krankheit sich stützend, kommt er zu dem Resultat, dass die Leukämie sich immer durch eine Veränderung im Knochenmark bedingt zeige und also ausnahmslos myelogenen Ursprungs sei. Die betreffenden Veränderungen bestehen zunächst und vor Allem in einer Hyperplasie, die sich auf Kosten der compacten Knochensubstanz entwickelt. Es kann dies entweder eine einfache „lymphadenoide Hyperplasie" sein, bei welcher die Structur des Markes keine Veränderung erleidet, oder eine „pyoide Hyperplasie" (Waldeyer[53], H. Heiberg[21]), unter welchen das Markgewebe ganz oder theilweise durch ein eiterartiges Gewebe verdrängt wird. Neumann nimmt an, dass in Folge

*) Archiv der Heilkunde Bd. 19.

Digitized by Google

der Hyperplasie eine grosse Menge von Rundzellen in den Blutstrom hineingetrieben werden. Diesen folge eine Partie kernhaltiger rother Blutkörperchen, aus deren Auftreten im Blute er bereits während des Lebens die Betheiligung des Knochenmarkes am Krankheitsprozess meint diagnosticiren zu können.

Die meisten anderen Schriftsteller schliessen sich Neumann darin an, dass auch sie eine myelogene Leukämie neben der lienal-lymphatischen aufstellen; dass jedoch das Knochenmark in allen Fällen das primär afficirte Organ sein müsse, wird vielfach bestritten. So beschreibt Ponfick[48] einen Fall von Leukämie, der nach seiner Auffassung von einem Trauma in der Milzregion mit nachfolgender Perisplenitis herrührte; Heuck[21] einen anderen, bei welchem das Knochenmark keineswegs, wie dies nach den Beschreibungen das gewöhnliche sein soll, hyperplastisch sich erwies, sondern im Gegentheil seinem Volumen nach sich vermindert zeigte und theils einem fibrillären Bindegewebe, theils einer beträchtlichen Verdickung der Knochensubstanz Platz gemacht hatte. Endlich fanden Fleischer und Penzoldt[17] in einem ausgeprägten Fall von Leukämie das Knochenmark vollständig normal, im graden Gegensatz zu den Lymphdrüsen, die sehr stark angeschwollen waren, und auch zur Milz, die einige Schwellung zeigte.

Eigene Untersuchungen.

Allgemeines über das Knochenmark.

Bei der Eröffnung der Höhlungen, in welchen das Knochenmark sich befindet, habe ich folgendes Verfahren befolgt. Nach dem Abschluss der eigentlichen Obduction stemmte ich mittelst eines gewöhnlichen Meissels Stücke aus den spongiösen Theilen der Wirbelkörper und des Brustbeines heraus. Darauf machte ich einen etwa 9 Zoll langen Schnitt durch die Haut und die Weichtheile des Schenkels mitten auf dem Knochen. Nach Ablösung des Periosts wurden nun mit einer Säge zwei quere, ungefähr 1 Zoll von einander entfernte Einschnitte in den Knochen gemacht, die bis in die Mitte desselben eindrangen. Das zwischen denselben liegende Knochenstück wurde alsdann mittelst eines Meissels abgesprengt, und darauf das in der Markhöhle befindliche Mark mit letzterem Instrumente herausgeschält. Bei diesem

Digitized by Google

Verfahren wurde der Knochen nicht zerbrochen, und der ganze Eingriff war wenig bemerkbar.

Um eine möglichst genaue Untersuchung des Knochenmarkes zu erzielen, habe ich bei jedem Falle beide Markarten untersucht, sowohl diejenige, welche sich in den röhrenförmigen Knochen vorfindet und ein sehr verschiedenes Verhalten zeigen kann (gewöhnlich benutzte ich das Mark der Diaphyse des Femur), als auch diejenige, welche in den spongiösen Knochen der centralen Körpertheile vorkommt (Wirbel, Rippen und Brustbein) und fast immer ein lymphoides Mark darstellt. Das erste Ziel der Untersuchung war zu ermitteln, ob das Knochenmark bei Krankheiten in grösserer Ausdehnung makroskopische oder mikroskopische Veränderungen erkennen lässt; ein zweites, das Verhalten der verschiedenen Zellenarten zu beobachten.

Die Zellen, aus welchen das lymphoide Mark sich zusammensetzt, sind von sehr verschiedener Form und Grösse. Untersucht man ein frisches Präparat in ¾procentiger Kochsalzlösung bei 500facher Vergrösserung, so erblickt das Auge zunächst eine Masse Rundzellen von allen Grössen, deren Protoplasma theils homogen erscheint, theils eine Menge glänzender Körnchen enthält. Ein grosser Theil dieser Zellen ist kleiner als der Rest und zeigt einen glänzenden Kern, der in einem hyalinen, oft kaum erkennbaren Protoplasma eingeschlossen liegt.

Den eben genannten am nächsten verwandt sind die sogenannten kernhaltigen rothen Blutkörperchen (Fig. 16, 17, 18), die ziemlich regelmässig im Knochenmark sich vorfinden. Dieselben gleichen ganz den kleinen hyalinen Zellen, mit dem einzigen Unterschied, dass sie eine stärkere oder schwächere Färbung mit Hämoglobin erkennen lassen. Bisweilen umschliessen sie zwei deutliche Kerne, und in solchem Fall bemerkt man eine Einschnürung in der Mitte der Zelle, was zu zeigen scheint, dass die Körperchen sich durch Theilung vermehren können. Bisweilen sieht man auch den Kern mehr oder weniger ausserhalb des Protoplasmarandes gerückt; ja derselbe kann sogar ganz freiliegend erscheinen, als ob er in einer schalenförmigen Vertiefung der Protoplasmaoberfläche liege. Nur selten findet man diese Zellen in grösserer oder geringerer Anzahl in runde Markzellen eingeschlossen.

Digitized by Google

Nach den von mir angestellten Beobachtungen, wage ich keine Vermuthung darüber aufzustellen, wie die kernlosen rothen Blutkörperchen sich aus den kernhaltigen herausbilden. Doch dürfte die alte Bizzozero-Neumann'sche Theorie, nach welcher die Kerne in Körnchen zerfallen und sich durch eine Art von Atrophie auflösen sollen, kaum mehr haltbar sein. Unzweifelhaft beobachtet man Kerne, die rissig aussehen, fast als wären sie aus mehreren kleinen Körnchen zusammengeflickt, doch besteht ein solches Gebilde nie aus mehr als 3—5 solcher Bruchstücke, und das Gesammtvolumen derselben dürfte, soweit sich dies abschätzen lässt, stets ungefähr dasselbe sein, wie das eines gewöhnlichen runden Kernes in einem kernhaltigen rothen Blutkörperchen. Ueber die von Rindfleisch aufgestellte Theorie einer Auswanderung des Kernes darf ich noch weniger ein entscheidendes Urtheil aussprechen. Man beobachtet, wie bemerkt, Bilder, die dafür sprechen könnten, dass ein derartiger Prozess statthabe. Es lässt sich jedoch nicht in Abrede stellen, dass dieselben möglicher Weise die Folge cadaveröser Zersetzungen sein können.

Mit den Myeloplaxen habe ich mich bei meinen Untersuchungen nicht eingehend beschäftigt. Was ich beobachtet habe, weicht von den Beschreibungen Arnold's nicht ab. Das Bemerkenswertheste an dieser Zellenart ist ihr sehr complicirt gebauter Kern. Derselbe besteht aus kleinen Kügelchen und Bändern, welche durch feine Fädchen verbunden sind und die verschiedenartigsten Figuren, am häufigsten jedoch ringartige Gebilde darstellen. Auch bemerkt man isolirte kleine runde Kerne, die von einem hyalinen Protoplasmaringe innerhalb des sonst körnigen Protoplasma umschlossen sind. Es hat überhaupt den Anschein, als ob von diesen Zellen eine lebhafte Zellenproliferation ausgehe. Die ganze Zellengattung kommt nur bei Säugethieren vor.

Spindelförmige und sternförmige, bald mehr, bald weniger protoplasmatische Bindegewebszellen kommen im rothen Knochenmark in grosser Menge vor.

Einen in physiologischer Beziehung sehr wichtigen Bestandtheil unseres Markes stellen ohne Zweifel die Pigmentzellen und die blutkörperchenhaltigen Zellen vor, insofern diese beiden

Digitized by Google

Bildungen eine sehr bedeutende Entartung der rothen Blutkörperchen anzeigen. Man findet nehmlich, und bisweilen in grosser Zahl, derartige Zellen, welche mehr als 50 rothe Blutkörperchen umschliessen (Fig. 31). Gewöhnlich beträgt jedoch die Anzahl der umschlossenen Blutkörperchen kaum 20, und oft entdeckt man nur ein einziges. Man kann den Vorgang der Auflösung rother Blutkörperchen durch alle seine Stadien verfolgen von den frischen rothen Blutkörperchen bis zu den Pigmentklumpen. Die Zellen, welche in solcher Weise rothe Blutkörperchen umschliessen, sind theils rund, theils mit Ausläufern, nach Art der sternförmigen Zellen, versehen.

Von rothen Blutkörperchen findet man eine grosse Menge im Knochenmark. Sie sind, nebst den Markzellen, die einzige Zellenform, welche immer im rothen Mark zu finden ist. Auch Fettzellen fehlen fast nie. Die übrigen oben angeführten Zellenformen können dagegen bisweilen ganz verschwunden sein oder nur hie und da vereinzelt vorkommen, während in anderen Fällen mehrere oder alle Zellenarten gleichzeitig, doch immer in sehr wechselnden Mengen, auftreten.

Gute Schnittpräparate des Knochenmarks darzustellen ist mir in folgender Weise gelungen: Zuerst wurden die Knochen durch Chromsäure entkalkt und das Fett durch Alkohol und Aether extrahirt. Demnächst wurden die Markstücke in toto in Pikrocarmin gefärbt, um dann, nach erneuter Behandlung mit Alkohol und Aether, in Celloidin eingebettet, mit dem Mikrotom geschnitten zu werden.

Die drei Hauptformen des Knochenmarks, deren Zellengefüge in dieser Weise untersucht wurde, sind die mehrfach genannten: 1) das gelbe Fettmark, 2) das rothe oder lymphoide Mark und 3) das nur unter pathologischen Zuständen vorkommende gelatinöse Mark.

Das Fettmark besteht aus grossen, dichtgedrängten Fettzellen, zwischen denen nur sparsame Gefässe sichtbar sind. Der Eindruck desselben auf das unbewaffnete Auge ist daher der einer gelben, butterartigen Masse, die nur hie und da von einem rothen Blutstreifen unterbrochen wird. Dies reine Fettmark füllt übrigens die Röhrenknochen gewöhnlich nur zum Theil. Es wechselt nehmlich mit Partien, deren Farbe ein blasseres oder

Digitized by Google

mehr gesättigtes Roth ist. Die Ursache dieser rothen Färbung ist, wie man auf den Schnitten erkennt, theils eine einfache Hyperämie, theils eine gleichzeitige Infiltration von Rundzellen.

Auf Schnitten eines rein hyperämischen Fettmarkes treten dem Auge besonders die stark entwickelten, sehr dünnwandigen capillaren Venen mit ihrer Füllung von Blutkörperchen entgegen. Die Wand dieser Gefässe zeigt sich auf dem Schnitte als eine feine, dunkle Grenzlinie (Fig. 24). Dass diese Wand nicht sehr widerstandsfähig sein kann, lässt sich daraus schliessen, dass man das Blut nicht selten über grosse Strecken zwischen den etwas atrophischen runden Fettzellen extravasirt findet (Fig. 25).

Tritt zu einer derartigen Hyperämie noch eine Infiltration mit Markzellen hinzu, so entsteht rothes oder lymphoides Fettmark (Fig. 27). Die Infiltrationen des Fettmarks mit den verschiedenen Zellen — Blutkörperchen und Markzellen — gehen gewöhnlich ohne scharfe Grenzen in einander über. Das Verhalten der Gefässe bleibt auch hier das frühere.

Wenn die Markzelleninfiltration auf Kosten des Fettes überhand nimmt, und somit das Volumen der ersteren das Fettvolumen übertrifft, so ergiebt sich lymphoides Mark (Fig. 28) von der Art, wie man dasselbe unter besonderen Umständen auch in den röhrenförmigen Knochen, normal dagegen immer in den in der Körperaxe gelegenen spongiösen Knochen antrifft. In dem lymphoiden Mark ist das Fett oft auf eine kleine Zahl zerstreut liegender Tröpfchen reducirt. Als Stütze des sonst nur lose zusammenhängenden Gewebes erscheint hier, statt der Fettzellen, ein Netz von sternförmigen anastomosirenden Bindegewebszellen. Jenes erweiterte, capillare Venennetz findet man gemeiniglich auch in dieser Markart wieder, aber neben demselben beobachtet man oft ausgetretene Blutkörperchen in grosser Ausdehnung. Bei hochgradig anämischen Zuständen, z. B. bei der perniciösen Anämie, besteht das lymphoide Mark fast ausschliesslich aus einer sehr innigen Mischung von Markzellen und rothen Blutkörperchen (Fig. 29). In einem solchen Mark erblickt man nicht mehr die oben erwähnten capillaren Venen.

In gewissen Krankheitszuständen, die mit einer bedeutenden

Digitized by Google

Abmagerung des Fettgewebes verbunden sind, z. B. bei Carcinom und Tuberculose, schwindet auch das Fett des Knochenmarkes in den Röhrenknochen, obschon nicht in demselben Maasse, wie in den übrigen Organen. Wird nun das dadurch entstandene Vacuum zwischen den Fettzellen nicht, wie eben besprochen, durch Blut und Markzellen ausgefüllt und in solcher Weise ein lymphoides Gewebe geschaffen, so geschieht der Ersatz durch eine schleimige Zwischensubstanz, und das Resultat ist gelatinöses Mark. Dasselbe erscheint dem blossen Auge als eine honiggelbe, durchscheinende, mehr oder weniger feste, gelatinöse Masse. Wenn dieses Mark nicht gleichzeitig, wie dies jedoch häufig vorkommt, mit einem Theile von Rundzellen infiltrirt ist, so lässt sich auf den Schnitten deutlich erkennen, wie die Fettzellen durch Ausläufer mit einander in Verbindung stehen. Zwischen den Fettzellen findet man in der gelatinösen Substanz die bekannten breiten capillaren Venen, sowie auch Blutextravasate (Fig. 26). Erreicht die Atrophie des Fettes einen sehr bedeutenden Grad, so werden die Fettzellen so klein, dass die gelatinöse Grundsubstanz sich nicht mehr denselben anschliesst. Die kleine, runde Fettzelle, die von einer deutlichen Protoplasmamembram mit Kern umschlossen ist, erscheint dann als in einer Aushöhlung der Grundsubstanz liegend (Fig. 30).

Das Auftreten des gelatinösen Markes ist in der Regel auf die Röhrenknochen beschränkt. In den spongiösen Knochen treten gewöhnlich die lymphoiden Zellenelemente in solcher Menge auf, dass ihr Inhalt sich als lymphoides Mark darstellt. In einigen Fällen habe ich jedoch auch letzteres so arm an Fett- und Rundzellen gefunden, dass ich auf dem Schnitt mit Leichtigkeit ein hübsches Netz anastomosirender Bindegewebszellen erkannte, das mit den Wänden der Gefässe in Verbindung stand.

Zwischen diesen drei Hauptarten des Knochenmarkes giebt es verschiedene Uebergangsformen. Oft findet man in demselben Röhrenknochen mehrere Formen gleichzeitig vertreten.

Das Verhalten des Knochenmarkes in Krankheiten.

Bei meinen Untersuchungen über das Verhalten des Knochenmarkes in Krankheiten habe ich meine Aufmerksamkeit beson-

Digitized by Google

ders auf das Verhalten des Markes der Röhrenknochen und dann auf das verschiedene Auftreten der kernhaltigen rothen Blutkörperchen und der Pigmentzellen in den spongiösen Knochen gerichtet. Die Bedeutsamkeit dieser Punkte liegt auf der Hand. Das Mark der Röhrenknochen geht nehmlich oft in einen gleichsam embryonalen Zustand über und erhält dadurch Aehnlichkeit mit dem lymphoiden Mark der spongiösen Knochen, welches ja die Quelle der Blutbildung sein soll. Die kernhaltigen rothen Blutkörperchen und Pigmentzellen dagegen werden als Ausdruck einer Regeneration, bez. einer Zerstörung der rothen Blutkörperchen aufgefasst.

Nachfolgende Tabelle giebt in gedrängter Uebersicht das Resultat meiner Untersuchungen über das Verhalten des Knochenmarkes in obiger Beziehung bei Krankheiten. In der ersten Reihe findet man die Krankheit angeführt, an welcher die Kranken gestorben sind, in der zweiten die Anzahl der untersuchten Fälle. Die Zahlen sämmtlicher übriger Reihen geben procentweise an, in wie vielen Fällen in den Röhrenknochen Fettmark oder lymphoides oder gelatinöses Mark, in den spongiösen Knochen kernhaltige rothe Blutkörperchen und Pigmentzellen gefunden wurden. Bei der Bestimmung dieser Procentzahlen ist jedoch nicht immer die ganze Anzahl der unter Rubrik II aufgeführten Fälle in Rechnung gebracht worden. Einige mussten ausgeschlossen werden, weil die betreffenden Individuen in einem so jungen Alter gestorben waren, dass die Entwickelung des Knochenmarkes noch nicht abgeschlossen war, andere, weil die Untersuchung Lücken liess u. s. f.

Bei der Anordnung des Materials in nebenstehender Uebersicht bin ich hauptsächlich von dem Gesichtspunkte ausgegangen, ob die Krankheit eine rein locale Affection darstellt, oder ob sie als ein mehr universelles Leiden auftritt (dem entsprechend, was man früher als Dyskrasie bezeichnete), da man ja grade im letzteren Fall vorzugsweise erwarten darf, eine, sei es primäre, sei es secundäre Alteration im Chemismus des Blutes anzutreffen.

Unter der Diagnose: normale Individuen, sind alle die Fälle gesammelt, in welchen der Tod herbeigeführt wurde durch Unglücksfälle, Selbstmord, Altersschwäche oder andere dergleichen Umstände, bei welchen keine besonders grosse Abweichung von

Digitized by Google

Diagnose.	Zahl der Fälle.	Röhrenknochen.			Spongiöse Knochen.	
		Fettmark pCt.	Lymphoides Mark pCt.	Gelatinöses Mark pCt.	Kernhaltige rothe Blutkörper pCt.	Pigmentzellen pCt.
Normale Individuen, durch Unglücksfälle od. Selbstmord gestorben	20	100	—	—	91	64
Apoplexia cerebri. Chronische Gehirnleiden	7	100	—	—	57	43
Geschwülste der weiblichen Genitalien (Tumores ovarii et uteri)	6	100	—	—	33	33
Vitia organica cordis	13	83	8	8	69	27
Pneumonie	11	100	—	—	40	80
Entzündung seröser Häute (Meningit., Pleurit., Peritonit.) . . .	7	83	17	—	67	33
Anämie nach Blutungen	6	83	17	—	100	80
Perniciöse Anämie . .	43	18	82	—	78	44
Krankheiten, die mit mangelhafter Assimilation verbunden sind (Inanition wegen Stricture oesoph., Krankheiten des Magens) .	5	80	—	20	60	20
Morbus Brightii . . .	9	100	—	—	72	43
Diabetes mellitus . .	2	100	—	—	50	—
Arthrocace mit Kräfteverlust	17	100	—	—	66	66
Amyloiddegeneration .	20	69	6	25	69	66
Carcinom	12	59	8	33	60	55
Sarcom	8	100	—	—	33	50
Chronische Tuberculose	29	43	13	43	73	86
Subacute Lungentuberculose	5	80	—	20	100	60
Miliartuberculose . .	10	100	—	—	83	16
Syphilis	7	100	—	—	25	75
Typhus	4	75	25	—	75	100
Pyämie	14	83	17	—	72	72
Verschiedene (Combustio, Graviditas, Hernia incarcerata, Diphtheritis ilei, Rachitis et diarrhoea, Bronchitis et diarrhoea) . . .	10					

Digitized by Google

dem physiologisch normalen Zustande vorauszusetzen ist. Darauf folgen die localen Krankheiten der Organe und die reinen, mit keinen weiteren krankhaften Zuständen complicirten Anämien. In der nächsten Gruppe ist eine Anzahl von Krankheiten vereinigt, unter welchen die Ernährung des Organismus gelitten hat, theils in Folge mangelhafter Assimilation, theils unter dem Einfluss abnormer Secretionen. Zu ersterer Kategorie gehören Krankheiten des Magens, zu letzterer Morbus Brightii, Diabetes, Arthrocace, nebst einer Reihe von Krankheitsfällen, in welchen als hauptsächlicher Sectionsbefund sich eine mehr oder weniger ausgebreitete Amyloiddegeneration vorfand. Die folgende Abtheilung umfasst alsdann die bösartigen Geschwülste, Tuberculose, Syphilis und Infectionskrankheiten. Den Schluss bilden endlich verschiedene Krankheitsfälle, die sich unter keinem der eben genannten Gesichtspunkte einreihen liessen.

* * *

Ist es nun wirklich so, dass die rothen Blutkörperchen im Knochenmarke sich bilden, so werden die Krankheitsfälle, bei welchen man a priori eine charakteristische Veränderung im Knochenmarke erwarten darf, zunächst unter denjenigen zu suchen sein, die in besonderem Grade mit Anämie verbunden sind und bei denen die Zahl der rothen Blutkörperchen stark abgenommen hat.

Von dem gelben Fettmark und dem gelatinösen Mark lässt es sich nun aber kaum annehmen, dass dieselben mit der Blutbereitung etwas zu schaffen haben sollten. Dieselben bestehen ausschliesslich aus Fett oder schleimigem Gewebe, und von den charakteristischen Uebergangsformen sind in denselben keine nachzuweisen. Es ist somit ausschliesslich das rothe oder lymphoide Mark, sowohl in den schwammigen, als in den Röhrenknochen, welches als Quelle der Blutbereitung angesehen werden kann, und dieses wird demgemäss im Nachfolgenden fast allein unsere Aufmerksamkeit beschäftigen.

In einigen chronischen Krankheiten, die vorzugsweise zu secundären Anämien Veranlassung geben, namentlich Carcinose, Tuberculose und den mit Amyloidentartung verbundenen Krankheiten, aber auch in einer Reihe anderer, wie Infectionskrankheiten, findet man bisweilen das Mark der Röhrenknochen in

Digitized by Google

lymphoides Mark umgewandelt. Letzteres zeigt in solchen Fällen genau dieselbe Structur, und enthält genau dieselben Zellenelemente, wie das lymphoide Mark der spongiösen Knochen. Hier ist somit das Gesammtvolumen des lymphoiden Markes bedeutend vermehrt, und es sind alle Bedingungen vorhanden, um eine gesteigerte Production von rothen Blutkörperchen in's Werk zu setzen.

Die lymphoide Veränderung des Markes der Röhrenknochen muss hier aller Wahrscheinlichkeit nach als eine secundäre, compensatorische Abänderung angesehen werden, die erst durch die bereits vorhandene Anämie in's Leben gerufen wird, und letztere kann dann wohl nur aus einer gesteigerten Zerstörung rother Blutkörperchen erklärt werden.

Die Wahrscheinlichkeit dieser Auffassung steigert sich bis zur Gewissheit, wenn wir die Verhältnisse bei der perniciösen Anämie in's Auge fassen. Ich habe persönlich freilich nur dreimal Gelegenheit gehabt, das Knochenmark bei letzterer Krankheit zu untersuchen; dafür habe ich aber aus der Literatur*) 40 solcher Fälle zusammengetragen, in welchen die Knochenmarkuntersuchungen so genau ausgeführt und beschrieben waren, dass dieselben sich für meinen Zweck benutzen liessen. Bei dieser Krankheit, deren Hauptsymptom bekanntlich eine excessive Herabsetzung der Anzahl der rothen Blutkörperchen ist, findet man fast als Regel (in 82 pCt. aller Fälle) ein in hohem Grade entwickeltes lymphoides Mark in den Röhrenknochen. Normales Fettmark ist hier geradezu Ausnahme. Dieses lymphoide Mark zeigt die gleiche Structur, wie dasjenige, welches auch bei anderen Krankheiten bisweilen in den Röhrenknochen auftritt und normal in den spongiösen Knochen der centralen Körpertheile zu finden ist. Dies erhellt besonders aus Schnitten des Knochenmarks, welche ich in zwei Fällen von perniciöser Anämie herstellen konnte. In dem lymphoiden Mark findet man hier freilich nicht die oben besprochenen, wohl abgegrenzten Blutbahnen, sondern die Elemente des Blutes zeigen sich überall sehr innig mit den Zellen des Markparenchyms gemengt. Doch

*) S. Literaturübersicht No. 54—74.

Digitized by Google

ist auch dieses Verhalten keineswegs der perniciösen Anämie eigenthümlich, vielmehr kann man fast in jedem Schnitt aus lymphoidem Mark grössere oder kleinere Partien gewahren, in welchen das Blut nicht von deutlichen Wänden umschlossen ist, sondern sich mit den Markzellen vermischt. Bei den perniciösen Anämien tritt dies nur noch mehr hervor, als bei anderen Krankheiten.

Von grosser Wichtigkeit ist das Verhalten der kernhaltigen rothen Blutkörperchen bei dieser Krankheit. Die Procentzahl der Fälle, in welcher diese auftreten, bleibt zwar hinter der Ziffer zurück, die wir für normale Individuen ermittelt haben, ist aber doch grösser, als bei den meisten anderen Krankheiten: es beläuft sich dieselbe nehmlich auf 78 pCt. Die Menge, in welcher diese Körperchen in den verschiedenen Fällen von perniciöser Anämie sich zeigen, ist nur selten eine geringfügige; gewöhnlich sind dieselben reichlich vertreten und oft sogar in ausserordentlich grosser Menge. Ganz entgegengesetzt ist das Verhalten derselben bei anderen Krankheiten und im normalen Zustande, wo sie gewöhnlich nur vereinzelt auftreten und nur selten in grösserer Menge erscheinen.

Die Thatsache, dass die kernhaltigen rothen Blutkörperchen in einzelnen Fällen von perniciöser Anämie wirklich fehlen, scheint im ersten Augenblick der Ansicht zu widersprechen, welche den Regenerationsprozess in das Knochenmark verlegt. Wenn man aber bemerkt, dass die kernhaltigen Blutkörperchen bei den Verblutungsanämien nie fehlen, und dass ihre Zahl bei den experimentellen Anämien, die bei Thieren durch Blutentziehungen hervorgerufen wurden, recht bedeutend ist, so können diese Ausnahmefälle, wo man bei perniciöser Anämie keine kernhaltigen Blutkörperchen findet, nicht schwer in das Gewicht fallen. Wahrscheinlich sind hier auch andere Umstände zugegen. Während nehmlich bei den Blutungsanämien der Organismus im Ganzen gesund ist, muss man bei der perniciösen Anämie wohl annehmen, dass das Individuum ziemlich stark mitgenommen und die Zellenthätigkeit im Ganzen bedeutend herabgesetzt ist. Unter solchen Umständen darf es nicht Wunder nehmen, dass auch die compensatorische Blutbildung im Knochenmark aufgehoben wird.

Digitized by Google

Bei der perniciösen Anämie kommt dann auch ein anderer Umstand vor, der sehr stark dafür spricht, dass die gewöhnlichen rothen Blutkörperchen von den kernhaltigen rothen Blutkörperchen des Knochenmarkes herstammen. Beide Arten zeigen nehmlich bei dieser Krankheit Abweichungen in Bezug auf Form, Grösse und Intensität der Farbe (Fig. 32—36. Vgl. Fig. 16—18), die sehr gut mit einander zusammenstimmen. In dem einen der Fälle, die ich selbst untersuchte, fand ich nehmlich im Blute zahlreiche Makrocyten. Hier waren aber auch die kernhaltigen rothen Blutkörperchen viel grösser, als normal. Ebenso war die Farbe der letzteren besonders dunkel. Eine entsprechende Beobachtung über die Farbe der rothen Blutkörperchen im gleichen Krankheitsfall habe ich freilich nicht aufgezeichnet, doch ist es eine bekannte Thatsache, dass die rothen Blutkörperchen bei perniciöser Anämie mehr Hämoglobin, als normal, enthalten, was sich schon unter dem Mikroskop durch ihr auffallend dunkles Aussehen bekundet. Die kernhaltigen rothen Blutkörperchen hatten ferner theilweise eine ovale, am einen Ende zugespitzte Form angenommen, was an die bekannten „geschnäbelten" Blutkörperchen erinnert, die bei der perniciösen Anämie vorkommen.

Mit dem eben Gesagten stimmen die Beobachtungen überein, welche wir Cohnheim[56], Strümpell[62], sowie Osler und Gardner[63] verdanken. Cohnheim stellt die Vermuthung auf, dass die grosse Menge kernhaltiger rother Blutkörperchen auf einen mangelhaften Bildungsprozess hindeuten dürfte, in Folge dessen die embryonalen Formen im Knochenmark festgehalten würden. In diesem Punkte wird er aber von Neumann[40] widerlegt, der die Vermehrung der kernhaltigen rothen Blutkörperchen und die ganze lymphoide Umwandlung des Knochenmarkes vielmehr als einen Beweis einer secundären, compensatorischen Ueberproduction auffasst. Der Umstand, dass die kernhaltigen rothen Blutkörperchen oft nur in geringer Anzahl vertreten sind und manchmal sogar ganz fehlen (3 von Laache[73], und 3 von Quincke[59] beschriebene Fälle), spricht unzweifelhaft auch gegen die Cohnheim'sche Theorie.

Die abnorme Grösse der kernhaltigen rothen Blutkörperchen, ihr körniges Protoplasma und überhaupt ihre Aehnlichkeit mit den grösseren Markzellen sind die einzigsten Momente, durch

Digitized by Google

welche das Verhalten des Knochenmarkes in der perniciösen Anämie sich von dem Verhalten desselben in anderen Krankheiten unterscheidet. Ob nun aber die ebengenannten Abnormitäten ebenfalls als Folge der hochgradigen Anämie zu erklären sind, oder ob sie in einer genaueren Verbindung mit dem eigentlichen Wesen der Krankheit stehen, — über diese Frage wage ich keine Meinung zu äussern.

Die meisten Thatsachen sprechen für die Auffassung, dass die Veränderungen, denen das Knochenmark in der perniciösen Anämie unterliegt, secundärer Natur sind und darauf abzielen, die aus irgend welcher anderen Ursache stammende Anämie zu compensiren. Die fragliche Umwandelung ist jedoch keine specifische; sie findet sich vielmehr auch in anderen Krankheiten und besteht darin, dass das Fett der Röhrenknochen schwindet, um lymphoidem Mark, d. h. einem blutbildenden Gewebe, Platz zu machen.

Ganz verschieden hiervon sind die Veränderungen, welche das Knochenmark in der Leukämie zu erleiden hat. Einzelne von den Fällen letzterer Krankheit, welche ich aus der Literatur gesammelt habe, sind in dieser Beziehung von besonderem Interesse. So ein von Fedé[54] beschriebener Fall, in welchem das Knochenmark leukämische Hyperplasie zeigte, obschon nichts weiter sich documentiren liess, als eine Herabsetzung der Anzahl der rothen Blutkörperchen, aber keine Vermehrung der Zahl der weissen. Dieser Fall ist vielleicht ein Seitenstück zu dem bekannten Litten'schen[27], in welchem sich die Leukämie auf der Basis einer bereits früher bestehenden perniciösen Anämie entwickelte. In keinem anderen Fall von perniciöser Anämie habe ich in der Literatur Hyperplasie des Knochenmarkes erwähnt gefunden. Weitaus in den allermeisten Fällen zeigt aber das Knochenmark in der perniciösen Anämie weder Hyperplasie, noch sonst irgend welche der Veränderungen, die als charakteristisch für ein leukämisches Knochenmark angegeben werden. Der Befund im Knochenmarke kann somit die Anschauung nicht unterstützen, nach welcher die perniciöse Anämie durch eine primäre, leukämische Knochenmarkaffection bedingt sein soll. Es ist dieselbe keine „medulläre Pseudoleukämie".

Digitized by Google

Noch eine weitere Eigenthümlichkeit des Knochenmarkes bei der perniciösen Anämie verdient hier Erwähnung. Es ist dies das häufige Vorkommen grosser blutkörperchenhaltiger und pigmenthaltiger Zellen. So befremdend es erscheinen mag, ist demgemäss anzunehmen, dass im Knochenmark auch eine Zerstörung von rothen Blutkörperchen stattfinden kann, und dass dieser Zerstörungsprozess allem Anschein nach oft ebenso grosse Dimensionen annehmen dürfte, als der Regenerationsprozess. Doch darf auch dieses Phänomen keineswegs als die eigentliche Ursache der Verminderung der Zahl der rothen Blutkörperchen in der perniciösen Anämie aufgefasst werden. Dies beweist der Umstand, dass die erwähnten Zellen in gleich grosser Zahl und in demselben Entwickelungsgrade in anderen Krankheiten vorkommen, bei welchen die Anämie eine viel geringfügigere ist. Ich halte diese Zerstörung rother Blutkörperchen ebenfalls für ein secundäres Phänomen, und glaube, dass dieselbe sich am leichtesten erklären lässt durch die exceptionellen Circulationsverhältnisse, die im lymphoiden Mark bestehen. Das Strombett des Blutes ist hier ausserordentlich erweitert und der Blutstrom in Folge davon sehr langsam. Kommt nun nóch dazu, dass das Blut auch ausserhalb der abgegrenzten Bahnen als Extravasat oder Infiltration im eigentlichen Parenchym auftritt, so begreift man leicht, dass dies der Blutbewegung weitere Hindernisse in den Weg legen muss. Möglicherweise steht das Blut an solchen Orten wirklich ganz still und stellt somit im eigentlichen Sinne ein Extravasat vor. Wo sich ein solches an anderen Orten, z. B. im Gehirne, gebildet hat, erscheint bekanntlich alsbald eine Menge kleiner Rundzellen, welche die rothen Blutkörperchen verzehren und dieselben in Pigment umwandeln, um darauf mit letzteren weiterzuwandern. Die Vermuthung liegt nahe, dass genau derselbe Prozess auch im Knochenmark vor sich geht.

Sollte es nun durch weitere Untersuchungen sich bestätigen, dass das Blut in der perniciösen Anämie in höherem Grade, als in anderen Krankheiten, das Parenchym des Knochenmarkes infiltrirt, so könnte es, nach dem eben Gesagten, auch nicht befremden, dass jene grossen, blutkörperchenhaltenden Zellen in dieser Krankheit häufiger vorkommen, als in anderen Zuständen.

Digitized by Google

Untersuchungen an Thieren.

Um die Resultate zu controliren, zu welchen ich auf Grund meiner Untersuchungen über das Verhalten des Knochenmarkes in Krankheiten gelangt war, und um, so weit es mir möglich war, auch die verschiedenen Behauptungen einer genaueren Prüfung zu unterwerfen, welche von anderer Seite über die detaillirten Prozesse bei der Bildung der rothen Blutkörperchen in jenem Gewebe aufgestellt sind, habe ich eine Reihe von Untersuchungen an Thieren verschiedener Art vorgenommen. Der Punkt, auf welchen ich hier meine Aufmerksamkeit besonders gerichtet habe, ist die Formentwickelung der rothen Blutkörperchen. Könnte man nehmlich eine continuirliche Reihe von Entwickelungsformen nachweisen, die ohne Unterbrechung von den indifferenten Markzellen bis zu den vollentwickelten kernlosen rothen Blutkörperchen der Säugethiere sich erstreckt, so würde man mit einer an Gewissheit grenzenden Wahrscheinlichkeit den Schluss machen dürfen, dass diese Uebergangsglieder überall, wo sie sich finden, eine Neubildung rother Blutkörperchen darstellen. Als Versuchsthiere habe ich Frösche, Kröten, Tritonen, Hühner, Kaninchen und ein paar junge Katzen benutzt.

Von Kröten und Fröschen habe ich eine grosse Menge zur Verfügung gehabt. Es ist mir jedoch nicht geglückt, bei diesen Thieren, weder in der Milz, noch im Knochenmark, Uebergangsformen zwischen rothen Blutkörperchen und Markzellen nachzuweisen. Ebenso wenig fand ich irgendwo, mit Ausnahme in der Milz der Tritonen, karyokinetische Theilungsformen der rothen Blutkörperchen, obwohl ich solche nicht nur im Blute, sondern auch in den Organen gesucht habe. Doch zweifle ich nicht daran, dass dergleichen sich auch bei Fröschen finden, da dieselben von so zuverlässigen Beobachtern, wie Bizzozero und Flemming, gesehen worden sind. In der Milz dieser Thiere fand ich dagegen eine grosse Menge eigenthümlicher Formen der rothen Blutkörperchen, bei welchen der Kern sich fast in vollständigstem Ruhezustand befand, während man an einer oder mehreren Stellen des Protoplasma Schnürungsfurchen bemerkte, welche grössere oder kleinere Stücke desselben abgrenzten (Fig. 1—9). Ebenso grenzten verschiedene Blutkörper-

Digitized by Google

chen eine Gestalt, die deutliche Spuren davon trug, dass bereits Stückchen derselben abgeschnürt worden waren (Fig. 11—13). Einigemal sah ich auch kleine, runde hämoglobingefärbte Kügelchen ohne Kern (Fig. 14—15), die bisweilen sogar noch die Narben nach ihrer Abtrennung vom Mutterblutkörperchen erkennen liessen (Fig. 10). Vielleicht entledigen sich die rothen Blutkörperchen in dieser Weise eines Theiles des unbrauchbaren Protoplasmas. Auch in den farblosen runden Markzellen gelang es mir nicht, karyokinetische Theilungsformen zu entdecken.

Durch dasselbe Verfahren, das ich zur Herstellung von Schnitten des Knochenmarkes des Menschen angewendet habe, gelang es mir auch, solche bei Fröschen herzustellen. Verschiedene Exemplare wurden zu Injectionsversuchen geopfert, von denen einige ein günstiges Resultat ergaben. In den langen röhrenförmigen Knochen fand ich bei den früh im Frühling gefangenen Fröschen ein etwas zelleninfiltrirtes und fetthaltiges gelatinöses Mark. In der Längenaxe desselben zieht sich eine schmale Arterie hin, die sich unter spitzen Winkeln in mehrere Aeste verzweigt. Letztere lösen sich in der Peripherie des Markes in ein Netz von Capillargefässen auf, welches in ein Maschenwerk von breiten, mit dünnen, kernführenden Wänden versehenen Blutbahnen ausmündet. Letztere vereinigen sich wieder in eine breite Sammelbahn, die neben der Arterie in der Längenaxe des Knochens hinläuft. Bei den Fröschen fand ich nie rothe Blutkörperchen frei im Parenchym ausserhalb der Gefässe. Dagegen lag innerhalb des Lumens der Blutbahnen eine weit grössere Menge von Markzellen, als im eigentlichen Markparenchym. Dieselben nehmen den peripherischen Theil des Lumens der Blutbahn ein, die Blutkörperchen dagegen den centralen. Im Parenchym zeigte sich oft ein sehr zierliches reticuläres Bindegewebenetz, das mit den Wänden der Gefässe anastomosirte.

Von Vögeln habe ich 6 ziemlich ausgewachsene Hühner benutzt. Drei derselben wurden untersucht, ohne dass vorher etwas mit ihnen vorgenommen war. Den drei anderen dagegen wurde durch wiederholte Aderlässe aus einer Vene unter dem Flügel eine Partie Blut entzogen. Die Menge des entleerten Blutes betrug bez. 16, 29 und 41 g.

Digitized by Google

Die Ergebnisse dieser Versuche stimmen ziemlich genau mit den Korn'schen überein, mit der Einschränkung, dass ich bei den anämisch gemachten Thieren eine grössere Verbreitung des lymphoiden Markes auf Kosten des Fettmarkes nicht constatiren konnte. Auch fand ich keine Vascularisation auf der Innenseite der lufthaltigen Knochen. Das Mark in den Knochen der Unterextremitäten war ein Fettmark, das auch bei den nicht anämischen Hühnern sich ziemlich stark lymphoid zeigte, — ein Umstand, der jedoch wahrscheinlich mit dem noch nicht voll entwickelten Zustande der Thiere in Verbindung zu setzen ist.

Bei einem der normalen Exemplare fand ich im Knochenmark eine Anzahl „Uebergangsformen", d. h. hämoglobinfarbige Rundzellen, die deutlich alle Uebergänge erkennen liessen: einerseits zu den farblosen Markzellen herab, andererseits zu den rothen Blutkörperchen hinauf, welche letztere bei den Vögeln bekanntlich Kerne enthalten. Diese Uebergangsformen waren in bedeutend vermehrter Zahl im Knochenmark der anämischen Hühner vertreten, sie fanden sich jedoch nicht im Blut und in der Milz. Ihr Kern zeigte kein Anzeichen der Theilung durch Karyokinese. Letzteres gilt dagegen nicht von den Rundzellen, unter welchen man verschiedene bemerken konnte, die karyokinetische Kerntheilungsfiguren in verschiedenen Stadien enthielten. Die Anzahl dieser Karyokinesen war bei den Thieren, denen Blut entzogen worden war, etwas grösser, als bei den anderen.

Ebenso wie Korn fand auch ich die Milz nach den Blutentziehungen bedeutend atrophirt. Bei den nicht anämischen Hühnern enthielt dieselbe eine grosse Menge rother Blutkörperchen mit mehr oder minder tiefen Schnürungsfurchen, nach Art derjenigen, die ich in der Milz der Frösche gefunden hatte. Von derartigen Blutkörperchen bemerkte ich nur sehr wenige in der atrophirten Milz der anämischen Hühner. Verhält es sich nun wirklich so, wie wir vermuthen möchten, dass diese eigenthümlichen Formen der rothen Blutkörperchen, welche wir in der Milz antreffen, als Repräsentanten einer Degeneration von hämoglobinhaltigem Protoplasma anzusehen sind, so erscheint es sehr erklärlich, dass diese Degeneration mehr oder minder in's Stocken geräth, sobald das Individuum anämisch wird, weil ja in diesem Fall der Organismus für die ganze Menge des Hämoglobin, über

Digitized by Google

welches er nur irgendwie verfügen kann, unmittelbare Verwendung hat. Es liegt daher auch sehr nahe, jene Atrophie der Milz, die nach Blutentziehungen eintritt, als eine Art von Inactivitätsatrophie zu betrachten.

Von Säugethieren habe ich zu meinen Versuchen zwei halbwüchsige junge Katzen und 3 Kaninchen verwendet. Die Kätzchen wurden einfach getödtet und untersucht, während jedem der Kaninchen zuerst durch die Arteria carotis je 50 ccm Blut entzogen wurden und ich dieselben dann bez. 2, 5 und 6 Tage nach der Blutentziehung tödtete. Bei den Katzen fand ich, ihrer Jugend wegen, in allen Knochen lymphoides Mark; bei den Kaninchen dagegen enthielten die Röhrenknochen Fettmark, doch war dasselbe in dem oberen Theile der Tibia, sowie im Femur und Humerus, roth und lymphoid infiltrirt. In wie weit diese Lymphoidinfiltration eine Folge der Anämie war, kann ich leider nicht entscheiden, da ich nicht gleichzeitig das Mark solcher Kaninchen untersucht habe, denen kein Blut entzogen war. Die Zellen des Knochenmarkes der Katze und des Kaninchens sind ganz dieselben, wie die oben beschriebenen des Menschen. Ich habe meine Aufmerksamkeit besonders auf die kleinen hyalinen Rundzellen, die kernhaltigen rothen Blutkörperchen und die Myeloplaxen gerichtet. Was die ersten beiden Zellenformen betrifft, so kann ich durchaus nicht mich mit Obrastzow und Malassez einig erklären, wenn diese behaupten, dass der Kern beständig (Obrastzow) oder doch bisweilen (Malassez) sich im Protoplasma aufgelöst vorfinde und sich erst dann zu einem morphologischen Körper verdichte, wenn die Zelle bereits ihre Vitalität eingebüsst hat. Ich konnte nur einzelne unter diesen Zellen auffinden, bei welchen letzteres möglicherweise der Fall hätte sein können. Bei den Katzen entdeckte ich nur sehr wenige kernhaltige rothe Blutkörperchen, dagegen waren dieselben bei den Kaninchen sehr zahlreich. Bei letzteren traf man alle Nuancen der Färbungsintensität von Zellen an, die den hyalinen Zellen ganz ähnlich sahen und sich von diesen nur durch einen schwachen gelben Schimmer des Protoplasmas unterschieden, bis zu solchen, deren Farbe eben so dunkel erschien, wie diejenige der normalen rothen Blutkörperchen. Die kernhaltigen rothen Blutkörperchen sind einem Theilungsprozess unterworfen. Dieser

Digitized by Google

vollzieht sich entweder durch directe Abschnürung von Protoplasma und Kern, — einen Vorgang, den ich theilweise unter dem Mikroskop verfolgt habe; oder es nimmt der Kern Formen an, die sich als karyokinetische Theilungsfiguren deuten lassen (Fig. 19). Letzteres kommt jedoch nur selten vor.

Der Kern liegt oft excentrisch, bisweilen sogar in dem Grade, dass ein Theil seiner Peripherie ausserhalb des Protoplasma der Zelle erscheint; dagegen habe ich an meinen Präparaten, die aus frischem Material hergestellt wurden, keine Andeutung einer vollständigen Auswanderung des Kernes beobachten können. Ebenso wenig habe ich, wie Malassez dies gethan hat, irgend welche Knospenbildung am Protoplasma der kernhaltigen rothen Blutkörperchen wahrnehmen können und muss somit die Frage, wie bei den Säugethieren die normalen rothen Blutkörperchen sich aus den kernhaltigen herausbilden, bis auf weiteres unbeantwortet lassen.

Bei den Kätzchen zeigte sich in den Markzellen eine grosse Anzahl karyokinetischer Kerntheilungsfiguren (Fig. 20—23). Bei den wenigen Untersuchungen, die ich darüber anstellen konnte, fand ich ganz ähnliche Figuren, wie im menschlichen Mark, bis 12 Stunden nach dem Tode.

Die Myeloplaxen zeigten keine wesentlichen Veränderungen nach Blutentziehungen. Die Kerne derselben waren blasenförmig und bildeten verschiedene Figuren. Es zeigte sich in denselben keine Andeutung von einer Abschnürung von Kernchen oder überhaupt von irgend welcher endogener Neubildung von Zellen. Einzelne besassen eine nur dünne, andere jedoch eine sehr dicke Protoplasmaschicht; ein Theil bestand fast ausschliesslich aus Kernsubstanz. Die Frage, ob und wie weit diese Zellen in irgend welcher Beziehung zur Blutbildung stehen, lässt sich zur Zeit noch nicht beantworten.

Christiania im October 1885.

Literaturübersicht.

Die mit * bezeichneten Werke sind mir gar nicht oder nur durch Referate zugänglich gewesen.

1. Arnold, Beobachtungen über Kerne und Kerntheilungen in den Zellen des Knochenmarks. Dieses Archiv Bd. 93.

Digitized by Google

2.* Bizzozero, Sulla funzione ematopoetica del midollo delle ossa. Gaz. med. ital.-lombard. 1868. No. 46. Referat in diesem Archiv Bd. 52.
3.* — Sul midollo delle ossa. Napoli 1869. Referat im Centralbl. f. d. med. Wissenschaften 1871. No. 24.
4.* — Intorno al lavoro de prof. Robin. Gazet. med. ital.-lombard. 1874. No. 5.
5. — Ueber die Theilung der rothen Blutkörper im Extrauterinleben. Centralbl. f. d. med. Wissensch. 1881. No. 8.
6. — Ueber die Bildung der rothen Blutkörperchen. Dieses Archiv Bd. 95.
7.* Bizzozero e Salvioli, Ricerche experimentale sulla ematopoesi splenica. Arch. p. le scienze med. Vol. IV. Moleschott's Untersuchungen zur Naturlehre Bd. 12.
8. — Ueber die Blutbildung bei Vögeln. Centralbl. f. d. med. Wiss. 1880. No. 40.
9.* Bizzozero e Torre, Sulla produzione dei globuli rossi del sangue. Archivio per le scienze mediche Vol. IV.
10. — Ueber die Bildung der rothen Blutkörper bei den niedern Wirbelthieren. Centralbl. f. d. med. Wiss. 1882. No. 33.
11. — Ueber die Entstehung der rothen Blutkörperchen bei den verschiedenen Wirbelthierklassen. Dieses Archiv Bd. 95.
12. Blechmann, Ein Beitrag zur Pathologie des Knochenmarks. Archiv der Heilkunde Bd. 19.
13. Eberth, Ueber die Vermehrung der rothen Blutkörperchen. Fortschritte der Medicin. 1885. No. 1.
14. Fellner, Ueber die Entwickelung und Kernformation der rothen Blutkörperchen der Säuger. Wiener medicinische Jahrbücher IV.
15. Fenger, Benmarvens udvikling og bidrag til den udviklede marvs normale histologi. Kjöbenhavn 1872.
16. Feuerstack, Die Entwickelung der rothen Blutkörperchen. Zeitschrift für wissenschaftliche Zoologie Bd. 38.
17. Fleischer und Penzoldt, Klinische, pathologisch-anatomische und chemische Beiträge zur Lehre von der lienal-myelogenen, sowie der lymphatischen Form der Leukämie. Deutsches Archiv für klin. Medicin Bd. 26.
18.* Foa e Salvioli, Sulla origine dei globuli rossi del sangue. Archivio per le scienze mediche. Referat in Virchow-Hirsch's Jahresberichte 1879.
19. Grohe, Ueber das Verhalten des Knochenmarks bei verschiedenen Krankheitsformen. Berliner klin. Wochenschr 1881. No. 44.
20. — Ueber das Verhalten des Knochenmarks in verschiedenen Krankheitszuständen. Berliner klin. Wochenschr. 1884. No. 15.
21. H. Heiberg, Et Tilfaelde af Leukaemi. Norsk magasin for laegevidenskaben. Forhandlinger 21de Mai 1873.
21b. Heuck, Zwei Fälle von Leukämie mit eigenthümlichem Blut- und Knochenmarksbefund. Dieses Archiv Bd. 78.

Digitized by Google

22. Hoyer, Zur Histologie des Knochenmarks. Centralbl. f. d. med. Wissensch. 1869.
23.* — Knochenmark bei Kaninchen und Hunden. Zeitschrift für wissenschaftliche Zoologie Bd. 22.
24. Kelsch, Note pour servir à l'anatomie pathologique de la leukémie. Archives de physiologie normale et pathologique. 1875. No. 3 et 4.
25. Korn, Ueber die Betheiligung der Milz und des Knochenmarks an der Bildung rother Blutkörperchen bei Vögeln. Dieses Archiv Bd. 68.
26. Kölliker, Gewebelehre.
27. Litten, Ueber einen in medulläre Leukämie übergehenden Fall von perniciöser Anämie. Berl. klin. Wochenschr. 1877. No. 19, 20 u. 51.
28. Litten und Orth, Ueber Veränderungen in Röhrenknochen unter verschiedenen pathologischen Verhältnissen. Berl. klin. Wochenschr. 1877. No. 51.
29.* Löwitt, Ueber die Bildung rother und weisser Blutkörperchen. Sitzungsberichte der kaiserlichen Akademie in Wien No. XIX. Juli.
30. Malassez, Sur l'origine et la formation des globules rouges dans la moëlle des os. Arch. de physiologie. 1882. No. 1.
31.* Morat, Contribution a l'étude de la moëlle des os. Thèse de Paris 1873.
32.* Neumann, Ueber die Bedeutung des Knochenmarks für die Blutbildung. Archiv der Heilkunde. 1869.
33. — Blutkörperhaltige Zellen im Knochenmark. Archiv der Heilkunde. 1869.
34. — Ein Fall von Leukämie mit Erkrankungen des Knochenmarks. Archiv der Heilkunde. 1870.
35. — Ein neuer Fall von Leukämie mit Erkrankungen des Knochenmarks. Archiv der Heilkunde. 1872.
36. — Neue Beiträge zur Kenntniss der Blutbildung. Archiv der Heilkunde. 1874.
37. — Das Knochenmark als Organ der Blutbildung. Archiv für die gesammte Physiologie von Pflüger Bd. 9.
38. — Die Heitzmann'schen Hämatoblasten. Archiv für mikroskopische Anatomie Bd. 11.
39. — Knochenmark und Blutkörperchen. Archiv für mikroskopische Anatomie Bd. 12.
40. — Ueber das Verhalten des Knochenmarks bei progressiver perniciöser Anämie Berl. klin. Wochenschr. 1877. No. 47.
41. — Ueber myelogene Leukämie. Berliner klinische Wochenschr. 1878. No. 6, 7, 9 u. 10.
42. — Ueber leukämische Knochenaffectionen. Berl. klin. Wochenschr. 1880. No. 21.
43. — Ueber Blutregeneration und Blutbildung. Zeitschrift für klinische Medicin Bd. 3.
44. — Das Gesetz der Verbreitung des rothen und gelben Marks in den Extremitätenknochen. Centralbl. f. d. med. Wiss. 1882. No. 18.

Digitized by Google

45. Obrastzow, Zur Morphologie der Blutbildung im Knochenmarke der Säugethiere. Dieses Archiv Bd. 84.
46. Palladino, Zur Histologie des Knochenmarks. Centralbl. f. d. med. Wiss. 1869.
47. Ponfick, Ueber pathologische Veränderungen im Knochenmark. Dieses Archiv Bd. 56.
48. — Weitere Beiträge zur Lehre von der Leukämie. Dieses Archiv Bd. 67.
49.* Pouchet, De la degénérescence hémoglobique de la moëlle des os. Gazette médicale de Paris. 1879. No. 14.
50. Rindfleisch, Ueber Knochenmark und Blutbildung. Archiv f. mikroskopische Anatomie Bd. 17.
51.* Robin, Observations comparatives de la moëlle des os. Journal de l'anatomie et de la physiologie. 1874. No. 1.
52.* Salvioli, Sul midollo delle ossa nelle gravi anemia. Rivista clin. di Bologna. 1878. No. 11.
53. Waldeyer, Diffuse Hyperplasie des Knochenmarks bei Leukämie. Dieses Archiv Bd. 52.

Verzeichniss der in Bezug auf die perniciöse Anämie benutzten Werke.

54.* Fede, Centralbl. f. d. med. Wissensch. 1875.
55.* Oepper, American journal of medical sciences. 1875. II.
56. Cohnheim, Dieses Archiv Bd. 68.
57. Scheby-Buch, Deutsches Arch. f. klin. Med. Bd. 17.
58. Pepper u. Thyson, Dieses Archiv Bd. 71.
59. Quincke, Deutsches Arch. f. klin. Medicin Bd. 20.
60. Eisenlohr, Deutsches Arch. f. klin. Medicin Bd. 20.
61. Pilz, Deutsches Arch. f. klin. Medicin Bd. 21.
62. Strümpell, Archiv der Heilkunde. 1877.
63. Osler und Gardner, Centralbl. f. d. med. Wiss. 1877.
64. Osler, Centralbl. f. d. med. Wiss. 1877. No. 18 und 1878. No. 26.
65. Sörensen, Nordisk medicinsk Arkiv Bd. 9 No. 14 og 20.
66. Purser, Virchow-Hirsch's Jahresberichte. 1877. II.
67. Warfwinge, Hygiaea. 1877 u. 1880.
68.* Bradbury, Brit. med. journal 19. August 1876. (Eichhorst, Progressive pern. Anämie.)
69. Eichhorst, Die progressive perniciöse Anämie. Leipzig 1878.
70.* Lodi, Rivista clin. di Bologna. 1878. Virchow-Hirsch's Jahresberichte. 1878. II.
71. Riess, Centralbl. f. d. med. Wissensch. 1881. No. 48.
72.* Grocco, Gazett. med. italiana-lombard. 1882. Virchow-Hirsch's Jahresberichte. 1882. II.
73. Laache, Die Anämie. Christiania 1883.
74. Grohe, Berliner klin. Wochenschr. 1884. No. 15.

Digitized by Google

Erklärung der Abbildungen.

Tafel VIII.

Fig. 1—15. Formtypen rother Blutkörperchen aus der Milz der Frösche. Fig. 1—9: Mit Schnürfurchen versehene Blutkörperchen. Fig. 10—15: Abgeschnürte Theile der rothen Blutkörperchen. Fig. 14—15: Kernlose drgl. Die Schattirung des Kerns bedeutet Färbung mit Methylviolett. (Zeiss Oc. 2, homog. Immers. $\frac{1}{12}$.)

Fig. 16—18. Kernhaltige rothe Blutkörperchen aus dem Knochenmark des Menschen. (Hartnack Oc. 2, Immers. 10.)

Fig. 19. Ein kernhaltiges rothes Blutkörperchen aus dem Knochenmark des Kaninchens mit Kernfigur, die höchst wahrscheinlich als Karyokinese zu deuten ist. (Seitz Oc. 1, Immers. 9.)

Fig. 20—23. Verschiedene Formen der karyokinetischen Theilungsfiguren in den Markzellen aus dem Knochenmark der Katze. (Zeiss Oc. 2, homog. Immers. $\frac{1}{12}$.)

Fig. 24—30. Schnitte des Knochenmarks aus dem menschlichen Schenkelknochen.

Fig. 24. Schnitt eines reinen Fettmarkes. Zwischen einer Partie dicht gezackter Fettzellen erkennt man ein Stück einer Blutbahn mit linienartigen Contouren. Das Blut zeigt sich sowohl innerhalb der eigentlichen Blutbahn, als ausserhalb dieser Contouren in ganz geringer Erstreckung als Infiltration zwischen den Fettzellen. (Hartnack Oc. 2, Obj. 2.)

Fig. 25. Stark blutinfiltrirtes Fettmark. Die Fettzellen sind rund. Das Blut zeigt sich in weiter Strecke frei in den Zwischenräumen der Zellen. (Hartnack Oc. 3, Obj. 2.)

Fig. 26. Gallertartiges Mark. Die stark atrophischen Fettzellen sind mit anastomosirenden Ausläufern versehen. Man bemerkt auf dem Schnitte auch eine mit scharfen Contouren versehene Blutbahn. Die gallertartige Substanz hat nach der Härtung eine gleichmässige, feinkörnige Structur angenommen. (Hartnack Oc. 3, Obj. 4.)

Fig. 27. Lymphoides, stark bluthaltiges Fettmark. Die Fettzellen nehmen den Haupttheil der Fläche des Schnittes ein. Das Blut befindet sich innerhalb wohlabgegrenzter Blutbahnen, doch in geringerer Erstreckung auch als Infiltration zwischen den Fettzellen. Man bemerkt ausserdem eine bedeutende Ansammlung von Lymphzellen, die ziemlich scharf von den Blutausbreitungen geschieden sind. (Hartnack Oc. 3, Obj. 4.)

Fig. 28. Lymphoides Mark. Fettmenge nicht gross. Bedeutende Ausbreitungen von Blut und Markzellen, die ohne scharfe Grenze in einander übergehen. Keine Blutbahnen. Solche zeigen sich indessen in anderen Partien desselben Schnittes. (Hartnack Oc. 3, Obj. 5.)

Fig. 29. Stück eines Schnittes, in welchem sich in grossen Partien eine intime Mischung von Blut und Markzellen vorfindet. Einzelne Markzellen enthalten karyokinetische Kerntheilungsfiguren. In anderen

Digitized by Google

Partien desselben Schnittes sind die Markzellen, im Verhältniss zu den rothen Blutkörperchen, in grösserer Menge vorhanden, als in der hier gezeichneten Partie des Schnittes. (Hartnack Oc. 1, Immers. 10.)

Fig. 30. Gallertartiges Mark. Die stark atrophischen Fettzellen liegen im Innern von runden oder mehr unregelmässigen Hohlräumen. Die in den Hohlräumen befindliche Substanz, sammt der die Höhlungen einschliessenden gallertartigen Substanz, ist in Gestalt eines Netzes feiner Fibrinfäden coagulirt. An einzelnen Stellen ist das Gefüge körnig. In der Mitte des Schnittes erkennt man eine Blutbahn. (Hartnack Oc. 3, Obj. 4.)

Fig. 31. Blutkörperchenhaltige Zelle aus dem Knochenmarke des Menschen. (Hartnack Oc. 2, Obj. 10.)

Fig. 32—36. Kernhaltige rothe Blutkörperchen aus dem Knochenmark eines an perniciöser Anämie gestorbenen Kranken. (Hartnack Oc. 2, Obj. 8.)

IX.

Ueber Doppelfärbung mit Orcëin.

Von Dr. O. Israel,

Privatdocenten und Assistenten am pathologischen Institut in Berlin.

Nachdem Wedl die Orseille zur Färbung von Zellen und Intercellularsubstanz empfohlen (dieses Archiv Bd. 74 S. 143), wurde dieselbe von Weigert zur Färbung der Actinomykose mit Gentianaviolett zu einer Doppelfärbung verbunden (ebenda Bd. 84 S. 285 f.), die wohl unter günstigen Verhältnissen recht gute Präparate giebt; aber die Unsicherheit in der Wirkung des zur Färbung verwandten Materials, wohl eine Folge seines mannichfachen Ursprungs aus den Chromogenen einer ganzen Gruppe von Flechten, sowie die Eigenschaft der Farbe, durch Alkohol mit grosser Leichtigkeit extrahirt zu werden, haben den so brillanten Farbstoff, dem auch unter Umständen eine grosse Echtheit eigen ist, keine weitere Vorbereitung in der mikroskopischen Färbetechnik gewinnen lassen.

Die erwähnte Unsicherheit des Resultats veranlasste mich, für die Färbung der Actinomyceten nach einem Ersatz zu suchen, und ich verwende als solchen seit längerer Zeit das Orcëin ($C_4H_7NO_3$), welches ich aus der Fabrik des Herrn Dr. Theodor

Digitized by Google

Schuchardt in Görlitz bezogen habe. Nach einer Mittheilung des genannten Herrn ist dasselbe ein chemisch reines Präparat und aus Orcin in der üblichen Weise mittelst Ammoniak, Essigsäure und Alkohol dargestellt, wobei die Ausbeute bald 12 g, bald 16 g aus 100 g Orcin beträgt.

Stellt man sich nun mit einem zur Lösung genügenden Zusatz von Essigsäure eine gesättigte Lösung dieses Farbstoffes her, so nimmt der Strahlenpilz nach längerem Verweilen in derselben eine dunkelbordeauxrothe Färbung an, die so haltbar ist, dass sie noch intensiv genug bleibt, wenn man die Farbe mit Alkohol derartig auszieht, dass das umgebende Gewebe ohne einen Anflug von künstlicher Färbung erscheint. Hierdurch treten die Keulen des Pilzes mit einer Schärfe hervor, wie das mit der Orseillefärbung wegen des mangelnden Contrastes nicht möglich ist. Richtet man nun sein Augenmerk auf diejenigen Durchschnitte von Pilzrasen, welche nicht tangential getroffen sind, sondern ein reiches Mycel in ihren centralen Theilen erkennen lassen, so macht sich, selbst bei einer so weit fortgesetzten Entfärbung durch Alkohol, eine mehr oder weniger tiefgreifende Blaufärbung bemerkbar. Die centralen Theile des Mycels bleiben oft ungefärbt, unterbricht man die Entfärbung früher, resp. verlangsamt sie durch sorgfältiges Auswaschen der Säure aus den der Farblösung entnommenen Schnitten, so kann man den grössten Theil des Mycels blau gefärbt erhalten. Ist dies der Fall, so zeigt auch das umgebende Gewebe eine Färbung und zwar eine meist ganz schwache rothe Farbe des Zellinhaltes und der Intercellularsubstanzen, daneben aber eine sehr schöne, nach dem Grade der Entfärbung von lichtblau bis dunkelblau variirende Tinction der Zellkerne, und zwar färben sich die Kerne der Epithelien mit fast gleicher Intensität, wie diejenigen in den Geweben der Bindesubstanzreihe. Man hat es völlig in der Hand, durch Abpassung der Entfärbung die Kernfärbung zu einer mehr oder weniger tiefen zu machen, und zwar sind die übrigen Gewebstheile um so rother, je tiefer blau die Kerne erscheinen. Ueberfärbte Schnitte erscheinen fast gleichmässig roth, so auch solche, welche man auf kurze Zeit in Glycerin gelegt, da dieses die blaue Farbe aus den Kernen auszieht. Man muss daher die fertigen tingirten Schnitte in Balsam aufbewahren.

Digitized by Google

Eine kleine Schwierigkeit der Methode beruht in der für die Einbettung in Balsam erforderlichen völligen Entwässerung des Präparates; wenn man zwei Portionen Alkohol in der zur Entwässerung nothwendigen Zeitdauer anwenden würde, so würde die Farbe nahezu vollständig aus den Schnitten verloren gehen. Ich bediene mich, um dies zu vermeiden, eines sehr einfachen Verfahrens, das ich schon seit Jahren bei der Färbung mit Anilinfarben für diejenigen Bakterienarten anwende, aus denen die Farbe durch Alkohol besonders leicht extrahirt wird.

Der dunkelweinroth gefärbte Schnitt wird, nachdem er in Aq. destill. abgewaschen und das überschüssige Wasser mit Fliesspapier von dem Spatel auf dem das Präparat ausgebreitet ist, fortgesogen, nur für so lange in Alcohol absolut. gebracht, bis die Kerne deutlich blau erscheinen, was meist schon nach wenigen Secunden der Fall ist. Dann wird der Schnitt schnell auf einen Objectträger gebracht und durch kräftiges Aufdrücken von dickem Fliesspapier der Alkohol entfernt, der Schnitt selber am Objectträger festgeklebt. Entfernt man den Alkohol nicht vollständig, so bleibt das Präparat leicht am Papier hängen und es sind zerbrechliche Schnitte dann für die weitere Behandlung meist verloren. Der Schnitt ist nun zwar noch nicht hinreichend wasserfrei, wird es jedoch sehr bald durch die Eintrocknung an der Luft, die man allerdings nicht so weit treiben darf, dass das Präparat sich vom Glase ablöst und zerbröckelt. Vielmehr muss man im rechten Moment ein ätherisches Oel, welches die Farbe nicht auszieht, hinzusetzen, und dieses durchdringt den Schnitt fast augenblicklich, wenn er hinreichend wasserfrei ist. Ich verwende hierzu das Cedernholzöl und zwar nehme ich bis zur Zähflüssigkeit eingedicktes Material, welches die Anwendung eines Balsams überflüssig macht, da es in kurzer Zeit vollständig verharzt. Während das gewöhnliche im Handel vorkommende Ol. lign. Cedri sehr unsauber ist, da es sich am Glase fortzieht und selbst auf die Deckgläser kommt, hat das eingedickte Oel diese Eigenschaft durchaus nicht und ist in der Handhabung viel bequemer, als irgend einer der gebräuchlichen Balsame. Derartig hergestellte Objecte, die ich seit nahezu 5 Jahren aufbewahre, haben sich vortrefflich gehalten.

Was nun die Verwendbarkeit des Orcëin zu Doppelfärbungen

Digitized by Google

betrifft, so ist dieselbe eine sehr ausgedehnte, da sich, wie die Kerne auch die meisten Mikrophyten verhalten, ohne dass allerdings ein anderes Moment, als die grosse Bequemlichkeit für dieses Färbungsverfahren bei Bakterien in Betracht kommt, weil die Gram'sche Methode mit der gänzlichen Entfärbung der Kerne ein für diese Zwecke vollkommenes Resultat liefert. Dagegen bietet die Tinction für die verschiedensten Gewebe ganz Vorzügliches. Obenan steht die Musculatur und die Haut. Alle chemisch differenten Theile der letzteren zeigen verschiedene Nuancen des Roth. Ich kann hier nur in Umrissen auf die Eigenthümlichkeiten der Färbung eingehen. Während die contractile Substanz der Muskelfasern bei richtiger Entfärbung leuchtend roth erscheint, zeigen sich die Kerne derselben ebenso wie die der Capillaren und des fibrillären Bindegewebes lichtblau. Ebenso erscheint in der Haut der verhornte Theil der Epidermis stark roth gefärbt, während das Rete Malpighi sich blasser tingirt. Noch blasser erscheint das Bindegewebe der Cutis, dunkler das elastische Material derselben. Die Epithelien der Schweissdrüsen zeigen eine relativ intensive Röthe. Dabei sind alle Kerne schön blau.

Ein besonderes Verhalten zeigt auch die amyloide Substanz, welche sich stärker, als die nicht derartig veränderten Theile der betreffenden Organe roth tingirt, etwa in gleicher Nuance, wie die contractile Substanz der Muskelfasern. Gut tingiren sich die Wucherungen des Actinomyces musculor. suis, jedoch viel schwächer, als die vom Rinde. Die Leberzellen und das Nervenmark nehmen nur eine schwach rothe Färbung an, während die Axencylinder sich gut roth tingiren.

Für den Ausfall der Färbung ist es ohne Belang, ob die Härtung des Organs nur durch Alkohol oder mit vorgängiger Conservirung in Müller'scher Lösung bewirkt ist.

Der beschriebenen Doppelfärbung kommt ein grosses theoretisches Interesse zu, weil sich das Orcëin als ein Pflanzenfarbstoff darstellt, der in sich die hauptsächlichsten tinctoriellen Eigenschaften der sogenannten basischen, wie der sauren Anilinfarben vereinigt und zwar eine glückliche Combination zweier Contrastfarben, welche dem Farbstoffe eine ausgedehnte Anwendung gewährleisten.

Digitized by Google

X.

Beiträge zur Kenntniss der Arterientuberculose.

Von Dr. Dietrich Nasse,
Assistenten am pathologischen Institut zu Göttingen.

Während man bis in die neuere Zeit dem Gefässsystem eine Immunität gegen tuberculöse Erkrankungen zugeschrieben hat, haben seit mehreren Jahren eine Reihe von Beobachtungen gezeigt, dass Gefässtuberculose verhältnissmässig häufig vorkommt. Vor Allem haben die Untersuchungen Weigert's[1]) uns die grosse Bedeutung der Gefässtuberculose für die Pathogenie der allgemeinen Tuberculose gelehrt. Weigert's Untersuchungen aber, wenigstens soweit sie die Beziehungen der Gefässerkrankungen zur Verbreitung der Tuberculose behandeln, betreffen fast ausschliesslich die tuberculösen Venenveränderungen, während der allerdings viel geringere Einfluss der Arterientuberculose auf die Verschleppung des tuberculösen Giftes in den Organen und auf das Entstehen localer Kreislaufstörungen sowohl von Weigert wie auch sonst in der übrigen Literatur merkwürdig wenig beachtet worden ist. Nur Orth[2]) sagt darüber Folgendes: „Es kommen übrigens auch bei der und durch disseminirte Tuberculose kleine anämische hämorrhagische Infarcte von dem gewöhnlichen Aussehen zu Stande, wenn sich die Tuberkel in der Wand der Arcus renales oder der Arteriae ascendentes entwickeln und können dann Verengerung, ja einen Verschluss des Lumens verursachen."

Anderweitige Aeusserungen über die durch Arterientuberculose hervorgerufenen Störungen sind mir nicht bekannt. Ich kam daher gern der Aufforderung meines verehrten Lehrers nach, die Tuberculose der Arterien nach dieser bisher unbeachteten Richtung hin zu verfolgen, d. h. also die Folgezustände derselben zu untersuchen.

[1]) Weigert, dieses Archiv Bd. 77. S. 269 und ebenda Bd. 88. S. 307.
[2]) Orth, Compend. d. path.-anat. Diagnostik etc. III. Aufl. 1884. S. 315.

Digitized by Google

Meine Untersuchungen beschränken sich bis jetzt wesentlich auf Milz und Nieren, da mir noch kein klares, beweisendes Material von den Lungen vorgelegen hat.

Es ist ja schon a priori anzunehmen, dass, wenn die Wand einer Arterie durch Tuberculose zerstört wird, das Lumen des Gefässes durch die tuberculöse Neubildung oder durch einen Thrombus verlegt wird, und dass in Folge dessen ein Infarct entsteht. Derartige durch Arterientuberculose bedingte Infarcte habe ich am häufigsten in der Milz beobachtet. Ich will daher zunächst die von mir untersuchten Fälle, welche die Milz betreffen, zusammenstellen.

Fall I. Anatom. Diagnose: Meningitis tuberculosa. Tuberculose der Lungen. Disseminirte Tuberculose des Herzens, der Nieren, Leber und Milz.

In der Milz waren sehr zahlreiche kleinste Tuberkel und bis über stecknadelkopfgrosse gelbliche käsige Heerde. Ausserdem zwei grössere annähernd keilförmig gestaltete, infarctähnliche Heerde unter der Kapsel.

Bei dem einen Infarct wurde, in einiger Entfernung von der Spitze des Infarctes beginnend, eine Reihe von Schnitten angefertigt, die senkrecht zu der Axe der nach dem Infarct führenden Gefässe, einer Arterie und einer Vene, lagen. Während die Vene sich noch unverändert zeigte, trat zunächst in der Arterie eine proliferirende Endarteriitis der einen Seite auf und bald in den folgenden Schnitten entsprechend der Intimaveränderung ein in der Adventitia und dem angrenzenden Milzgewebe gelegener käsiger Tuberkel, welcher weiterhin an der nächsten Theilungsstelle der Arterie die Wand derselben durchbrochen hatte. Der kleinere Ast der Arterie blieb in seinem weiteren Verlauf zuerst unversehrt und durchgängig: erst in einiger Entfernung wurde er von einem grösseren Tuberkel umgeben, die Wand käsig zerstört und das Lumen durch einen Thrombus verlegt. Der grössere Ast dagegen war von der Stelle ab, wo die Media von dem Tuberkel durchbrochen und verkäst war, zum Theil durch die tuberculöse Umbildung, zum Theil durch einen Thrombus unwegsam. Die Grenze zwischen der tuberculösen Intimaveränderung und dem Thrombus liess sich nicht deutlich erkennen. Eine Strecke weit war auch die ringsum verkäste Gefässwand kaum von den umgebenden Tuberkelmassen abzugrenzen. Weiterhin nahm die Verkäsung wieder ab. Das Gefäss blieb jedoch bis zum Eintritt in den Infarct theilweise durch Thrombose, theilweise durch eine Gefässe enthaltende Wucherung der Intima, die nur zum Theil käsig war, vollständig undurchgängig.

Bei dem zweiten Infarct findet sich ebenfalls an der Spitze die Theilungsstelle einer Arterie, deren Aeste in den Infarct eintreten. An der Gabelungsstelle sitzt in dem perivasculären Bindegewebe ein grösserer käsiger Tuberkel, welcher die Wand der Arterie zerstört hat. Die Arterie ist thrombosirt. In diesem Infarct wie in dem vorigen liegen reichlich Tuberkelbacillen in den Thromben und zahlreiche käsige Tuberkel in dem Infarct.

Digitized by Google

Fall II. Anatom. Diagnose: Pachymeningitis haemorrhagica exsudativa. Ganz frische disseminirte Tuberculose der Lungen. Fibrinöse Pneumonie (rothe Hepatisation). Verkäste Bronchialdrüsen. Disseminirte Tuberculose der Milz, Leber und Nieren. Allgemeiner geringer Icterus.

Die Milz enthielt zahllose submiliare Tuberkel und eine Anzahl älterer käsiger Knötchen. Die Kapsel ist unregelmässig verdickt, enthält ebenfalls disseminirte Tuberkel.

Bei der Untersuchung dieser Milz im histologischen Curse fand sich zufällig eine theilweise thrombosirte und von einem Tuberkel theilweise zerstörte Arterie und eine vollständig thrombosirte Vene. Es wurde daher vermuthet, dass in der betreffenden Milz vielleicht mehrfach solche Arterienveränderungen und daher auch kleine Infarcte vorhanden seien. Die Vermuthung bestätigte sich, denn bei einer genaueren Durchsuchung des Organes wurden 4 kleine Infarcte gefunden, die bei der Section in Folge der fibrösen Perisplenitis übersehen waren. Die mikroskopische Untersuchung der Infarcte ergab Folgendes:

1) Etwa haselnussgrosser, keilförmiger, anämischer, nur an einzelnen Stellen hämorrhagischer Infarct dicht unter der Kapsel. An der Spitze desselben ist die zuführende Arterie von einem grösseren Käseknoten ganz umgeben, die Wand eine Strecke weit gänzlich verkäst. Das Lumen durch einen Thrombus verschlossen. Der Infarct ist reich an Tuberkeln.

2) Fast ebenso grosser anämischer, theilweise hämorrhagischer Infarct. Nicht weit von der Spitze des Infarctes liegen eine grosse Arterie und Vene. Von der Arterie zieht zu dem Infarct ein grösserer Zweig, welcher dicht bei der Abgangsstelle von einem verkästen Tuberkel umgeben und thrombosirt ist. Die Gefässwand ist verkäst. In dem Infarct sind wieder zahlreiche Tuberkel vorhanden.

3) Gut bohnengrosser anämischer Infarct. In geringer Entfernung von der Spitze des Infarctes liegt an der Theilungsstelle einer Arterie ein grösserer Tuberkel. Derselbe hat den grösseren zu dem Infarct führenden Ast der Arterie ganz umgeben und die Wand zerstört. Das Gefäss ist thrombosirt. Die Wand des kleineren Astes ist nur an einer Seite verkäst und das Gefässlumen durch einen an dieser Seite aufsitzenden Thrombus nur verengt. Weiterhin geht dieser Zweig dann in einem grösseren käsigen Knoten verloren.

4) Kaum bohnengrosser anämischer Infarct von länglicher Gestalt. Auch hier wieder findet sich an der Spitze des Infarctes die Theilungsstelle einer Arterie und ein grösserer verkäster Tuberkel, welcher die Gefässwand zerstört und eine Thrombose des Gefässes hervorgerufen hat. Die beiden Aeste der Arterie treten in den Infarct ein.

Fall III. Anatom. Diagnose: Adhäsive und exsudative Pleuritis linkerseits, hämorrhagische exsudative tuberculöse Pleuritis rechterseits. Beiderseits käsige peribronchitische Heerde und käsige Bronchopneumonie. Tuberculöse exsudative Peritonitis. Tuberculose der Leber, Milz und Nieren. An-

Digitized by Google

ämische Infarcte der Milz und einer Niere. Tuberculös-ulceröse Enteritis. Geschwüre des Kehlkopfes. Tuberculose der Halslymphdrüsen.

Die Milz ist vergrössert, weich, dunkelroth, enthält zahlreiche miliare bis erbsengrosse verkäste Tuberkel. Ausserdem sind 2 anämische Infarcte vorhanden.

Der eine Infarct ist etwa wallnussgross und enthält mehrere grössere Käseknoten. An der Spitze des Infarctes lassen sich die Gefässe, eine Arterie und eine Vene, makroskopisch gut verfolgen. Die Arterie ist bis dicht vor dem Infarct unverändert. Hier sitzt ein reichlich hirsekorngrosser Tuberkel in der Wand und wölbt sich in das Lumen des Gefässes vor. Nach der Peripherie zu ist die Arterie durch einen graurothen Thrombus angefüllt. Die Vene ist ebenfalls bis dicht vor dem Infarct frei, weiterhin ist sie auch thrombosirt.

Mikroskopisch findet sich an der Vene dicht vor dem Beginne der Thrombose ein grösserer Tuberkel, welcher die Wand durchbrochen hat und sich in das Gefässlumen vorwölbt. Ebenso sitzt an der Arterie ein grösserer verkäster Tuberkel, der zwar zum grösseren Theil ausserhalb des Gefässes liegt, aber die Gefässwand in grosser Ausdehnung durchbrochen hat und in das Gefäss hineingewuchert ist. Derselbe ist anfangs von einer sehr zellreichen, noch gut erhaltenen Intimaschicht bedeckt, während nur die tieferen Schichten käsig sind. Je weiter man sich dem Infarct nähert, desto mehr nimmt die Ausdehnung des Intimatuberkels zu, bis zuletzt der kleine, noch übrige Theil des Gefässes durch einen Thrombus verstopft wird und schliesslich Tuberkel und Thrombus in eine käsig-nekrotische Masse aufgehen.

Der zweite Infarct ist etwas kleiner als der erste, enthält aber noch mehr grössere central erweichte käsige Knoten. Die zuführende Arterie habe ich nicht auffinden können. Dagegen liess sich die abführende Vene verfolgen, welche an der Spitze des Infarctes austritt. Dieselbe ist in ihrem centralen Ende bis etwa 1 mm vor dem Infarcte frei. Hier wird die Wand durch einen grossen käsigen Tuberkel ganz durchbrochen. Der peripherische Theil der Vene ist von hier vollständig thrombosirt.

Fall IV. Anatom. Diagnose: Gänseeigrosse Caverne der rechten Lungenspitze und käsige Pneumonie der rechten Lunge. Käsige Peribronchitis links. Milzvergrösserung mit Tuberkeln und zwei Infarcten, tuberculös-ulceröse Enteritis. Verkäste Mesenterialdrüsen. Tuberculöse Geschwüre der Trachea und des Kehlkopfes.

Der kleinere Infarct ist gut erbsengross, keilförmig und anämisch, mit rothem Hofe. Etwas centralwärts von der Spitze des Infarctes ist die zu dem Infarct führende Arterie von einem kleinen käsigen Tuberkel umgeben. Die Arterienwand ist verkäst, das Gefässinnere mit einer käsigen Masse angefüllt, von der sich nicht entscheiden lässt, ob sie aus einem Thrombus oder einer tuberculösen Intimawucherung hervorgegangen ist. Die tuberculösen Massen in der Umgebung der Arterien nehmen nach dem Infarct zu ab, doch bleibt die Gefässwand und der Inhalt käsig bis zum Eintritt in den Infarct.

Digitized by Google

Der zweite Infarct ist etwa bohnengross, ebenfalls keilförmig und anämisch. An der Spitze des Infarctes liegt ein etwa stecknadelkopfgrosser käsiger Tuberkel. Derselbe umgiebt anfangs die zuführende Arterie nur auf einer Seite, hat hier die Gefässwand vollständig zerstört und ist in das Innere hineingewuchert. Man kann deutlich eine sehr beträchtliche halbmondförmige fast ganz verkäste Intimawucherung erkennen. Das geringe, noch übrige Lumen des Gefässes bleibt zunächst frei, später thrombosirt es. Die Gefässwand wird dann in ganzer Ausdehnung käsig, und Tuberkel und Thrombus bilden eine gleichmässige käsige Masse.

In allen diesen Fällen sehen wir die zu dem Infarct führende Arterie durch einen grösseren käsigen Tuberkel zerstört und die Gefässlichtung theils durch die tuberculöse Neubildung theils durch einen Thrombus verschlossen. Bilder, welche die Annahme eines primären Intimatuberkels wahrscheinlich machten, habe ich nirgends gefunden. Stets lag der grössere Theil des Tuberkels ausserhalb des Gefässes, umgab dasselbe bald ganz, bald nur theilweise und begleitete es häufig ihm seitlich ansitzend eine Strecke weit sowohl peripherisch, wie centralwärts.

Stets liessen sich Tuberkelbacillen sowohl in den Tuberkeln wie auch in den Thromben nachweisen. Letzteres war wohl natürlich, da es sich nur um Fälle von disseminirter Tuberculose handelte, bei denen also das Vorhandensein von Bacillen im Blut zu erwarten war. Ebenso waren regelmässig in dem Infarct ältere Tuberkel vorhanden, die Tuberculose war also älter als der Infarct; jedoch liess sich in der Zahl und Grösse der Tuberkel kein wesentlicher Unterschied zwischen den Infarcten und dem übrigen Milzgewebe constatiren.

Etwas abweichend von den Befunden in der Milz sind die in den Nieren gefundenen Veränderungen. Ich will auch hier wieder zunächst die von mir untersuchten Fälle kurz mittheilen.

Fall I. Dieselbe Obduction wie Milzinfarct Fall III.

Beide Nieren enthalten eine Reihe kleiner Tuberkel. In der einen ein ganz kleiner corticaler anämischer Infarct. Nicht weit von der centralen Spitze desselben sieht man auf der Schnittfläche an der Grenze von Rinde und Mark ein quergeschnittenes Gefäss mit käsiger Wand. Makroskopisch glaubte ich von diesem Gefäss einen Zweig zu dem Infarct, der nicht die ganze Breite der Rindensubstanz einnahm, hinziehen zu sehen. Leider war aber das Präparat im Sectionscurse arg zerstückelt worden, so dass es mir nicht gelang, überhaupt die zu dem Infarct führende Arterie mikroskopisch zu entdecken. Der Infarct erwies sich als ein einfacher anämischer Infarct ohne

Digitized by Google

Tuberculose sowohl im Innern als auch, soweit es sich noch sicher constatiren liess, in der Umgebung. Das käsig degenerirte Gefäss ist eine von einem grösseren käsig-tuberculösen Heerde umgebene Arcadenarterie. Die Wand ist eine Strecke weit vollständig verkäst und das Gefässlumen mit einer käsigen Masse erfüllt, von der sich nicht sicher aussagen lässt, wie weit sie aus Thrombus und wie weit aus verkäster Intimawucherung besteht. Die einzelnen Schichten der Gefässwand lassen sich an der Stelle der grössten Ausdehnung des Tuberkels nicht mehr erkennen. Central- wie peripheriewärts nimmt die Verkäsung ab. Der Tuberkel umgiebt die Arterie nur auf einer Seite. Die Gefässwand ist nur auf dieser Seite käsig und man kann deutlich eine sichelförmige, in den tieferen Schichten käsige Intimawucherung erkennen. Die Thrombose des Gefässes reicht nach beiden Seiten etwas weiter als die Verkäsung der Wand und hört dann auf, die Verdickung der Intima dagegen bleibt nach der Peripherie zu erhalten bis zur nächsten Verästelung des Gefässes und nach dem Nierenhilus zu bis kurz vor dem Ursprung der Arterie aus einem grösseren Nierenarterienaste. Ein directer Zusammenhang der Arterie mit dem Infarct liess sich, wie gesagt, an dem zerstückelten Präparat nicht mehr nachweisen. Auffallend ist mir, dass hier eine Arcadenarterie nur auf eine Strecke verlegt ist und weiter das Gefäss wieder frei wird, dass also keineswegs das ganze Gebiet der Arterie nekrotisch ist, obwohl gemeiniglich die Arcadenarterien für Endarterien gehalten werden. Es muss daher wohl angenommen werden, dass bei der langsam eintretenden Verstopfung der Arterie doch ein Collateralkreislauf sich hergestellt hat, vielleicht ausgenommen diejenige Arteria ascendens, welche zu dem kleinen Infarct führte.

Fall II. Anatom. Diagnose: Disseminirte Tuberculose der Lungen, Milz und Leber. Alter Käseheerd in der linken Lunge. Tuberculöse Basilarmeningitis.

In beiden Nieren eine Anzahl Tuberkel von Hirsekorn- bis Stecknadelkopfgrösse. Die eine Niere zeigt 2 Becken, doppelten Urether und einen fast wallnussgrossen Käseheerd, der durch Vereinigung mehrerer kleiner Heerde entstanden zu sein scheint. In der anderen Niere findet sich ein etwa bohnengrosser corticaler Infarct. An der Spitze desselben sieht man thrombosirte Gefässe, die von einem Conglomerat kleiner käsiger Tuberkel umgeben sind. Der Infarct ist von einem hyperämischen Hof und einem Kranz kleinster Tuberkel umgeben. Ausserdem ist eine angrenzende Bertini'sche Columne dicht mit frischen Tuberkeln durchsäet.

Die mikroskopische Untersuchung ergab, dass an der Spitze des Infarctes eine Arterie sich verzweigte, in deren perivasculärem Bindegewebe ältere verkäste Tuberkel sassen. Die Aeste der Arterie zeigen sämmtlich mehr oder weniger tuberculöse Degenerationen der Wandungen. Der zu dem Infarct führende Zweig ist vollständig thrombosirt und verkäst. Die anderen Aeste dagegen zeigen nur partielle Zerstörungen. Meist sitzt an einer Seite, auf Querschnitten oft halbmondförmig gestaltet, ein verkäster

Digitized by Google

Tuberkel an dem Gefäss. Die Gefässwand ist dann an dieser Stelle ebenfalls käsig und auf der Innenfläche sitzt ein das Lumen nicht ganz ausfüllender Thrombus, dessen peripherische Schichten ebenfalls meist ein käsiges Aussehen haben, so dass die Grenze zwischen Tuberkel und Thrombus dann nicht mehr deutlich zu erkennen ist. Die Tuberkel ausserhalb der Gefässe enthielten reichlich Tuberkelbacillen, stellenweise noch mehr aber die Thromben. Es zeigte sich ferner, dass die Bertini'sche Columne, welche schon makroskopisch so zahlreiche Tuberkel aufwies, von einem jener Arterienäste mit partieller Thrombose und partieller tuberculöser Erkrankung versorgt wurde. Ueberhaupt liess sich constatiren, dass, soweit wie ungefähr das Gebiet der erkrankten Arterien reichte, also auch in der ganzen näheren Umgebung des Infarctes, fast Tuberkel an Tuberkel grenzte und zwar fast ausschliesslich frische Knötchen, die nur wenig oder gar nicht verkäst waren, während in dem übrigen Nierengewebe nur spärliche und zwar meist ältere Tuberkel sich vorfanden. Ausgesprochene Beziehungen der Tuberkel zu den Venen waren nicht zu entdecken.

Der vorstehende Fall bot ausser diesen instructiven die Circulationsstörung und die Verbreitung der Tuberculose betreffenden Verhältnissen noch interessante histologische Eigenthümlichkeiten. In ganz auffallender Häufigkeit fanden sich Tuberkel, welche von den Glomerulis ausgingen und zwar von den Capillarschlingen, nicht von dem pericapsulären Gewebe. Mehrfach fanden sich Glomeruli in deren Umgebung nur wenig, ja bisweilen gar keine zellige Neubildung zu sehen war, in denen aber deutliche Veränderungen der Capillarschlingen vorlagen. So waren in manchen Glomerulis nur einige Schlingen kernlos, undurchgängig, und enthielten eine etwas trübe, feinkörnige Masse mit vielen Bacillen, wärend die übrigen Schlingen vielleicht etwas kernreicher als sonst, im übrigen aber wenig verändert erschienen und, vor allem in der hyperämischen Zone rings um den Infarct herum, reich an Blutkörperchen waren. An anderen Glomerulis waren die Epithelzellen gelockert und lagen frei in den Kapselraum. Bisweilen war die Desquamation eine sehr beträchtliche, so dass die Epithelzellen, den Kapselraum mehr oder weniger ausfüllend, sichel- oder halbmondförmig um den Gefässknäuel herumlagen. In letzterem Falle fand sich dann allerdings stets eine, wenn auch bisweilen geringe, pericapsuläre zellige Infiltration. In einem Glomerulus fand sich frei zwischen den Zellen ein Tuberkelbacillus, in einem anderen ebenfalls zwischen den Epithelzellen eine schöne grosse Riesenzelle.

Digitized by Google

Diese histologischen Details stimmen in allen wesentlichen Punkten mit den von Arnold[1]) bei menschlicher und von Baumgarten[2]) bei experimenteller Nierentuberculose beschriebenen überein. Beide haben ebenfalls halbmondförmige Anhäufungen von Epithelzellen innerhalb des Kapselraumes der Glomeruli gefunden; Arnold hat an den Kapselepithelien, Baumgarten sowohl an diesen wie an den Wandelementen der Glomerulusschlingen (nach Baumgarten's Ansicht sowohl an den Capillarendothelien als auch an den Epithelien) Kerntheilungsfiguren gefunden. Ich kann darüber keine Angaben machen, da ich kein so frisches Material gehabt habe, um nach Kerntheilungsfiguren suchen zu können. Jedoch schienen mir mehrfach die Epithelzellen der Glomerulusschlingen gequollen und gelockert, als ob sie im Begriffe seien, in den Kapselraum abzufallen. Ich glaube daraus und aus den analogen Beobachtungen Arnold's mit einiger Wahrscheinlichkeit schliessen zu können, dass auch bei der menschlichen Nierentuberculose eine Proliferation und Desquamation der Glomerulusepithelien stattfinden kann.

Arnold sagt ferner, dass die in der Kapsel gelegenen Epithelien den Riesenzellen ähnliche Conglomerate bilden. Interessant ist es daher, dass sich in obigem Falle eine sehr deutliche Riesenzelle in einem Kapselraum fand.

Fall III. Anatom. Diagnose: Adhäsive Pleuritis beiderseits, tuberculös-ulceröse Lungenphthise, käsige Pneumonie, tuberculös-ulceröse Bronchitis. Verkäste Bronchialdrüsen. Tuberculose der Leber und Nieren. Tuberculös-ulceröse Enteritis. Perforation des Darms. Acute exsudative Peritonitis.

In der einen Niere befindet sich ein käsiger Heerd, welcher als breiter Streifen die ganze Dicke der Nierensubstanz von der Kapsel bis zum Becken durchzieht. Derselbe entspricht nicht einem Markkegel, sondern liegt auf der Grenze zwischen 2 Kegeln, so dass das centrale Ende zwischen zwei Papillen liegt. In den käsigen Partien lässt sich kein grösseres arterielles Gefäss entdecken, sondern nur zahlreiche kleine, vollkommen obliterirte mit verkästen Wandungen. Dagegen tritt zwischen den zwei Papillen eine grössere Arterie in den Tuberkelheerd ein. Verfolgt man dieselbe von ihrem centralen Ende aus, so treten zuerst nur auf einer Seite Tuberkel in dem perivasculären

[1]) Arnold, Ueber Nierentuberculose. Dieses Archiv Bd. 83. 1881.

[2]) Baumgarten, Experimentelle und pathologisch-anatomische Untersuchungen über Tuberculose. Zeitschr. f. klin. Medic. Bd. X. 1886.

Digitized by Google

Bindegewebe und der Adventitia auf, während die übrige Gefässwand, ausgenommen eine geringe Verdickung der Intima, keine Veränderung zeigt. Weiter greift die Tuberculose und Verkäsung immer mehr auf die Gefässwand über. Dieselbe verkäst anfangs nur an einer Stelle, zuletzt in der ganzen Peripherie. Das Lumen des Gefässes ist durch das Vordringen der Tuberkelmasse bedeutend verengert und der Rest durch einen Thrombus verlegt. Nach dem Eintreten in den Käseheerd verästelt sich die Arterie in demselben schnell in eine Reihe kleinerer Gefässe. Ganz in der Nähe der Arterie liegt eine grössere Vene, bei der ebenfalls ein in dem perivasculären Gewebe entstandener Tuberkel die Wand durchbrochen hat und kolbig in das Gefäss hineinragt, jedoch überall noch von wohlerhaltener Intima bedeckt ist. Von Thrombose ist nichts zu sehen.

Fall IV. Anatom. Diagnose: Käsig-tuberculöse Lungenphthise mit Ulcerationen und Bronchiectasien. Erweiterung des rechten Ventrikels und Parietalthrombose. Milzvergrösserung mit Tuberkeln, Amyloid und infarctähnlichen Heerden. Parenchymatöse Nephritis mit Amyloid. Fettinfiltration der Leber und Tuberkel. Magenkatarrh mit hämorrhagischen Erosionen. Ausgedehnte tuberculöse Ulcerationen im Darm. Tuberculose der bronchialen und mesenterialen Lymphdrüsen. Multiple klappenständige Thromben der Venen der linken unteren Extremität und Hydrops derselben.

Von diesem 3. März 1881 obducirten Falle fand sich nur ein Stück einer Niere vor. Ueber die Nieren ist im Protocoll Folgendes gesagt: Nieren vergrössert, die Rinde getrübt und gelblich, giebt makroskopisch undeutliche Amyloidreaction. Sowohl auf der Oberfläche wie auf dem Durchschnitt tuberculöse Heerde in Rinde und Mark. Auf der Oberfläche ausserdem Blutungen.

In dem aufbewahrten Stück Niere befindet sich ein grosser käsiger Heerd, der als breiter Streifen von der Rinde bis zum Becken zieht. Das centrale Ende entspricht wiederum nicht einer Papille, sondern liegt seitlich dicht neben einer solchen. Der ganze Käseheerd hat also auch in diesem Falle in der Marksubstanz die Grenzschichten zweier Markkegel zerstört. In dem Bindegewebe des Hilus lässt sich ein Nierenarterienast verfolgen, welcher seitlich von dem käsigen Heerde in das Nierengewebe eintritt und in dessen Umgebung bald tuberculöse Veränderungen auftreten, die aber nur die Adventitia und in geringfügiger Weise die Media alteriren. Auch eine geringe Verdickung der Intima ist vorhanden. Der nächste grössere Ast der Arterie bietet aber bedeutendere Veränderungen. Derselbe zieht seitlich nach dem grossen tuberculösen Heerde. Die Eintrittsstelle ist leider nicht sichtbar, weil ein Theil des käsigen Heerdes fehlte. Dieser Ast ist von verkästen Tuberkeln umgeben. Die Adventitia und Media ist theilweise verkäst und das Gefässlumen durch eine bedeutende Intimawucherung verengt. In dem Gefässe befindet sich anfangs unverändertes Blut, später ein Thrombus. In dem Blute und in dem Thrombus liegen Tuberkelbacillen. Auch hier ist neben dem grossen Hauptarterienaste eine grosse Vene vorhanden,

Digitized by Google

in deren Wand ein mit den tuberculösen Massen des umgebenden Bindegewebes zusammenhängender Tuberkel sitzt. Auf der Oberfläche des verkästen Tuberkels liegen einige Fibringerinnsel und weisse Blutkörperchen.

Wir haben also nur bei zweien der 4 Fälle von Nierenarterientuberculose einen anämischen Infarct vor uns. Der erstere der beiden ist allerdings durch ungünstige Verhältnisse nicht so genau als wünschenswerth zu untersuchen gewesen. Immerhin lässt sich die Arterientuberculose mit dem Infarcte in causalen Zusammenhang bringen, ohne den Thatsachen zu sehr Gewalt anzuthun. Dagegen ist der zweite Fall sehr instructiv. Es lässt sich nicht nur behaupten, dass die Tuberculose und Thrombose der Arterien den Infarct hervorgerufen hat, sondern es lassen sich auch Schlüsse ziehen in Betreff der Verbreitung der Tuberculose bei Durchbruch eines Tuberkels in eine Arterie, Schlüsse welche für die Erklärung der beiden übrigen Fälle von Wichtigkeit sind. Aus den Erfahrungen, die wir bei Durchbruch tuberculöser Heerde in die Venen gemacht haben, lässt sich schon theoretisch ableiten, was bei einem Durchbruch in eine Arterie geschehen wird. Die Tuberkelbacillen werden von dem Blutstrom weggespült und erzeugen in dem Gebiete der erkrankten Arterie eine locale disseminirte Tuberculose, ohne dass nothwendigerweise eine allgemeine disseminirte Tuberculose entstehen muss. Dazu ist vielleicht die Menge des Infectionsstoffes zu gering, da ja meist nur kleine Arterien ergriffen sein werden, vielleicht aber ist die Localisation auf ein beschränktes Gebiet wesentlich dadurch bedingt, dass der weitaus grösste Theil der Bacillen in dem Capillargebiet der betreffenden Arterie hängen bleibt, da ja hier durch die Stromverlangsamung, welche durch die meist in hohem Grade vorhandene Verengerung des Arterienlumens eingetreten sein muss, die Bedingungen für die Ansiedlung der Bacillen besonders günstig sind.

Für das Pfortadergebiet nimmt Weigert[1]) ganz ähnliche Verhältnisse an. Er beschreibt 2 Fälle, bei denen grosse tuberculöse Knoten in der Milzvene sassen, und wo doch keine acute allgemeine Miliartuberculose vorlag, trotzdem die Venen nicht

[1]) Weigert, Ueber Venentuberkel und ihre Beziehungen zur tuberculösen Blutinfection. Dieses Archiv Bd. 88. 1882.

Digitized by Google

obliterirt waren. Dagegen waren „die Lebern so mit Tuberkeln und zwar auch mit grossen durchspickt, wie man das nie bei der gewöhnlichen Lebertuberculose, ja auch kaum bei acuter allgemeiner sieht“. Weigert glaubt daher, dass das Tuberkelgift von den Milzvenen durch die Pfortader in die Leber gelangt sei und hier die ausgedehnte Tuberculose erzeugt habe; er schliesst daraus, dass sogar grosse Mengen von Tuberkelgift, welche durch die Pfortader, in sie gelangen, durch die Leber sequestrirt werden können. Ferner weist er wohl mit Recht auf die Beziehungen der Darmtuberculose zur Lebertuberculose hin, bei welcher ebenfalls bedeutende Mengen Tuberkelgift, durch die Pfortader verschleppt, miliare Tuberculose der Leber erzeugen können ohne acute allgemeine Tuberculose.

Ganz ähnliche Folgen, glaube ich, kann der Durchbruch eines Tuberkels in eine Arterie bei unvollständiger Thrombose haben. Wenigstens scheint mir für diese Hypothese unser Fall ein gutes Beispiel zu sein. Die Tuberculose hatte nicht nur den einen zu dem Infarct führenden Ast der grösseren Arterie vollständig zerstört und verstopft, sondern auch einen Theil der übrigen Zweige wenigstens theilweise ergriffen und in ihnen partielle Thrombosen verursacht. Da diese tuberculösen Veränderungen wie auch die Thromben älteren Datums zu sein schienen und das Gebiet der erkrankten Aeste, soweit es sich ungefähr abschätzen liess, mit ganz frischen Tuberkeln besät war, während in der übrigen Nierensubstanz nur vereinzelte, meist etwas ältere Tuberkel sich vorfanden, da ferner in auffallend schöner Weise sich erkennen liess, dass die Ursprungsstelle der Tuberkel sehr gern ein Glomerulus war, so können wir wohl mit Gewissheit annehmen, dass die miliare Tuberculose in dem Gebiet der tuberculös erkrankten Arterien durch eine Verschleppung von Bacillen aus den Arterientuberkeln und Thromben in die Capillaren verursacht ist.

Auf dieselbe Weise sind vielleicht die beiden andern tuberculösen Nierenheerde entstanden. Mit Sicherheit lässt es sich allerdings nicht entscheiden. Allein auffallend war es, dass gerade die Arterien, die doch gegen von aussen eindringende Schädlichkeiten viel resistenter sind als die Venen, an der Eintrittsstelle der Gefässe in höherem Grade verändert waren als

Digitized by Google

die Venen, dass ferner das centrale Ende der betreffenden Heerde nicht einer Papille, sondern dem Zwischenraum zwischen zwei Papillen, also der Eintrittsstelle der Gefässe in der Nierensubstanz entsprach. Es ist also nicht anzunehmen, dass die Harnwege die Verbreitung des Tuberkelgiftes besorgt hätten. Möglicherweise könnte durch die Lymphgefässe der Niere, über die wir ja leider nur wenig wissen, die aber doch wahrscheinlich sich in ihrem Verlauf nach den Blutgefässen richten, ein ähnlich localisirter Tuberkelheerd entstehen. Jedoch liesse sich dann nur schwer die ausgedehnte Veränderung der Arterien gerade an dem centralen Ende des Heerdes bei verhältnissmässig geringer Venenerkrankung erklären.

Wir haben also in den 4 beschriebenen Fällen von Nierentuberculose zweimal gerade so wie in der Milz anämische Infarcte, einmal eine locale disseminirte Tuberculose, die mit Sicherheit von einer tuberculösen Arterienveränderung abzuleiten ist und zweimal grössere streifige käsige Heerde, deren Ursprung sich nur mit einiger Wahrscheinlichkeit auf Arterientuberculose zurückführen lässt.

Im Anschluss an die obigen Betrachtungen über die Entstehung der beschriebenen Käseheerde der Nieren möchte ich die Frage aufwerfen, ob nicht auch sonst häufiger durch eine Tuberculose kleinerer Arterien eine Verbreitung der Tuberkelbacillen in einem begrenzten Capillargebiet stattfindet.

Man möge mich nicht missverstehen. Ich bin weit entfernt zu behaupten, dass diese Art der Verbreitung etwas ganz Gewöhnliches sei, oder dass etwa in den Nieren die Mehrzahl der streifigen Käseheerde auf dem Blutwege entstände. Gewiss mag es häufiger vorkommen dass, wie wiederum Weigert schon beobachtet hat, die Arterien, wenn sie klein sind, in der Verkäsung ganz untergehen, thrombosiren und ihren Charakter als offene Gefässe verlieren. Allein ich glaube trotzdem, dass Fälle wie Niere No. 2 durchaus nicht zu den seltenen Ausnahmen zählen.

Möglicherweise kommen derartige locale disseminirte Tuberculosen auch in den Lungen vor. Man findet gelegentlich bei tuberculösen Lungen annähernd keilförmige Heerde, deren Zusammensetzung aus zahlreichen kleinen Tuberkeln sich deutlich

Digitized by Google

erkennen lässt. Leider bin ich, seitdem ich auf diese Frage aufmerksam wurde, nicht so glücklich gewesen, einen derartigen Heerd zu finden, bei dem die Ursache sich mit Sicherheit in einer Arterientuberculose nachweisen liess. Einen Fall jedoch, den ich in dieser Hinsicht genauer untersuchte, möchte ich kurz mittheilen, obgleich mir gerade das Wichtigste, nämlich der Nachweis der Tuberkelbacillen in der Arterienveränderung misslang.

Anatom. Diagnose: Dilatation beider Herzventrikel und intertrabeculäre Thromben. Embolien der Pulmonalis. Tuberculös-ulceröse Lungenphthise. Tuberculös-ulceröse Bronchitis. Tuberculöse sero-fibrinöse Pleuritis links, adhäsive rechts. Tuberculös-ulceröse Enteritis. Tuberculose der Leber und einer Niere.

In den oberen Abschnitten des linken Unterlappens ist ein annähernd keilförmiger Bezirk auffallend reich an kleinen, zum Theil schon verkästen Tuberkeln. Zwischen den käsigen Knötchen ist das Gewebe grau hepatisirt. An der dem Hilus zugewandten Spitze des Heerdes liegt in der zuführenden Arterie kurz vor einer Gabelung des Gefässes ein fester graugelber Knoten in der Intima. Derselbe springt stark in das Lumen des Gefässes vor, ist länglich und reicht, sich leicht abplattend, bis zur Theilungsstelle des Gefässes. Das centrale Ende des Knötchens ist glatt, an den peripherischen Theilen dagegen liegen geringe, leicht festhaftende, weisse Thrombusmassen, besonders in den Winkeln, wo der stark vorspringende Knoten in die nicht verdickte Gefässwand übergeht. Die beiden Aeste der Arterie sind in ihrem weiteren Verlauf anscheinend unverändert. Die mikroskopische Untersuchung ergiebt Folgendes: Während Media und Adventitia des Gefässes nicht wesentlich verändert sind, findet sich eine beträchtliche, stark in das Lumen vorspringende Wucherung der Intima, welche durch die Lamina elastica von der Media abgegrenzt wird. Die tieferen und centralen Theile der Neubildung sind anscheinend käsig. In den peripherischen Abschnitten, wo kernreiches Bindegewebe vorhanden ist, befinden sich vielfach noch wohlerhaltene mit Blut erfüllte Gefässe. Die Oberfläche ist glatt und nicht ulcerirt. Da wo die Wucherung in die wenig verdickten anstossenden Theile der Intima übergeht, befinden sich in den durch die starke Vorwölbung des Knotens gebildeten Winkeln festhaftende hyaline Thromben. In diesen Thromben liegen Tuberkelbacillen in ziemlich reichlicher Menge, während in der Intimawucherung sich trotz langen Suchens keine Bacillen nachweisen liessen.

Es fehlt also hier in dem Resultat der Untersuchung das entscheidende Moment zur sicheren Diagnose des Gefässtuberkels, nehmlich der Nachweis der Tuberkelbacillen in dem Intimaknötchen. Auch ist mir der causale Zusammenhang zwischen

Digitized by Google

den Knötchen und den Tuberkeln des zu der Arterie gehörigen Capillargebietes noch deswegen zweifelhaft, weil die Intimawucherung überall noch glatt begrenzt war. Trotzdem ist der Fall auffallend durch die Localisation des Knotens gerade an der Spitze des tuberculösen Heerdes.

Fassen wir kurz die Resultate unserer Untersuchungen zusammen, so haben wir gefunden:

1) Es kommen bei disseminirter Tuberculose in den Nieren und besonders häufig in der Milz anämische oder gemischt anämisch-hämorrhagische Infarcte vor, welche durch eine tuberculöse Erkrankung der zuführenden Arterie mit nachfolgender Thrombose verursacht werden.

2) Es kommen in der Niere locale disseminirte Tuberculosen vor, deren Ursprung in dem Durchbruch eines Tuberkels in eine Arterie zu suchen ist. Ob dergleichen Vorgänge auch an anderen Organen vorkommen, habe ich bis jetzt nicht entscheiden können, jedoch scheinen in der Lunge ähnliche Verhältnisse vorzukommen.

Nachtrag. Bei der Vollendung dieser Mittheilung war mir die kürzlich erschienene Arbeit Weigert's (Ausgedehnte umschriebene Miliartuberculose in grossen offenen Lungenarterienästen. Dieses Archiv Bd. 104 S. 31) noch unbekannt. — Der von Weigert beschriebene Fall unterscheidet sich sowohl in den localen tuberculösen Arterienveränderungen, als auch in den Folgen dieser Tuberculose sehr wesentlich von den oben mitgetheilten. Während ebenso, wie in dem Falle R. Koch's (Mittheil. aus d. kaiserl. Gesundheitsamt II. S. 26), in Weigert's Fall eine allgemeine Tuberculose aus der Arterientuberculose hervorging, die localen Folgen dagegen geringer waren, ja die Tuberkel in dem Gebiet der am meisten veränderten Arterie am wenigsten zahlreich waren, hatte in den von mir beobachteten Fällen die Arterientuberculose wesentlich locale Wirkungen gehabt. Eine causale Beziehung zu der allerdings meist weit verbreiteten Tuberculose liess sich wenigstens nicht entdecken.

Digitized by Google

XI.

Ueber die Nitrate des Thier- und Pflanzenkörpers.

Von Dr. Th. Weyl in Berlin.

Aus dem Laboratorium von Th. Weyl.

VIII [1]).

Nach der Inaugural-Dissertation von **Dr. W. Gossels.**

Versuche über die Salpetermenge des menschlichen Harnes bei Zufuhr von Kaliumnitrat.

Frühere [1]) Versuche hatten ergeben, dass bei einer Kost, bei welcher der Mensch im Harn Salpetersäure ausscheidet, im Harne des Hundes Salpetersäure vermisst wird. Auch war festgestellt worden, dass der Hund zugeführten Salpeter zum grossen Theil in andere Producte verwandelt, jedenfalls nur zum kleinen Theil durch den Harn ausscheidet.

Um nun den Nitrat-Stoffwechsel des Hundes mit dem des Menschen vergleichen zu können, fehlten noch Versuche am Menschen über die Nitrat-Ausscheidung bei Zufuhr von Salpetersäure. Dieselben haben ergeben, dass beim Menschen nach Einnahme von 1—3 g Kaliumnitrat die Salpetersäure des Harnes nicht vermehrt werde [2]).

Es herrscht also, soweit bisher bekannt, ein vollständiger Parallelismus im Nitratstoffwechsel von Mensch und Hund.

[1]) Vergl. Th. Weyl, Dieses Archiv Bd. 96. S. 462; ferner Th. Weyl und Citron, ebendaselbst Bd. 101. S. 175.

[2]) Ueber diese Versuche vergl. W. Gossels, Die Nitrate des Thier- und Pflanzenkörpers. Diss. inaug. Berlin 1886. Diese Versuche sollen fortgesetzt werden.

Digitized by Google

Versuche über die Nitratausscheidung mit und ohne Zufuhr von Salpetersäure beim Harnsäurebildner.

Es schien ferner aus vergleichend physiologischen Gründen von Interesse, die Nitratausscheidung beim Harnsäurebildner zu studiren, dessen Stoffwechsel von dem des Harnstoffbildners so fundamental verschieden ist.

Als Versuchsthiere dienten eine Ente und ein Huhn. Die Thiere befanden sich im Zwangsstall und erhielten während der Versuchsdauer eine gleichmässige Mischung von Gerste und Häcksel, und zwar 40 g täglich. Daneben nitratfreies Wasser.

Die vollständig gesammelten Excremente wurden mit 96procentigem Spiritus im Mörser zerrieben und dann mit dem gleichen Lösungsmittel einen Tag lang unter häufigem Umschütteln im Kolben digerirt. Der Brei wurde durch Colirtuch filtrirt und ausgepresst. Die Filtrate wurden abdestillirt mit 50 ccm Wasser und einigen ccm basisch essigsaurem Bleis versetzt. Nach 24 Stunden wurde durch Papier filtrirt, und das Filter dreimal mit Wasser nachgewaschen. Das Filtrat wird auf circa 50 ccm unter Zusatz von ein paar Krystallen schwefelsauren Natrons eingedampft und direct in das Kölbchen filtrirt, in dem die Zersetzung mit Eisenchlorür und Salzsäure vorgenommeu wird.

Schäumen wurde beim Eindampfen im Kolben niemals beobachtet[1]).

Nachfolgende Controlanalysen beweisen die Zuverlässigkeit der Methode.

Protocoll[2]) No.	Fäces untersucht	Zugesetzt N_2O_5 mg	N_2O_5 gefunden mg	Differenz zwischen zwei Parallelversuchen soll betragen mg	beträgt mg
76 A	25 ccm Alkoholextract	—	42,45	0,0	0,53
76 B	dito	—	42,98		
—	24stündige Menge	—	0,68	9,839	8,11
—	dito	9,839 mg N_2O_5	8,79		

[1]) Vergl. Th. Weyl und A. Meyer, Pflüger's Archiv Bd. 36. S. 456.

[2]) Siehe analytische Belege am Ende dieser Mittheilung.

Digitized by Google

a. Versuche an der Ente.

Versuch I: Das Thier erhielt täglich je 40 g einer gleichmässigen Mischung von Gerste und Häcksel, dazu nitratfreies Wasser. Nach dem die Ente sich durch einwöchentlichen Aufenthalt im Zwangsstall an demselben gewöhnt hatte, wurde an zwei Tagen der Nitratgehalt der Ausleerungen zu 0,68 und zu 0,91 mg N_2O_5 also im Mittel zu 0,79 mg N_2O_5 bestimmt. Am 4. Versuchstage erhielt das Thier dann 1 g Kaliumnitrat = 535,44 mg N_2O_5 in Semmelpillen. Das Milchbrod war frei von Salpetersäure.

Die Steigerung der Nitratausfuhr war, wie die Tabelle zeigt, eine gewaltige. Leider konnte nicht alles Stickoxyd aufgesammelt werden, da die Messröhre zu klein gewählt worden war.

Jedenfalls ergiebt dieser Versuch (vgl. die nachfolgende Tabelle) eine unzweifelhafte Zunahme der Nitrate nach Fütterung mit Kalisalpeter.

Die Steigerung der Nitratausfuhr am 5. Tage nach der Fütterung bleibt unverständlich. Vielleicht liegt ein Fehler vor.

Ente. Versuch I.

Protocoll No.	Datum	Untersucht	N_2O_5 gefunden mg	Bemerkungen.
66.	17. Dec.		0,68	
67.	18. -	Die	—	
68.	19. -	tägliche	0,91	1 g KNO_3 = 535,4 mgr N_2O_5
69.	20. -	Gesammt-	ca. 46,26	Gas verloren!
70.	21. -	menge	0,68	
71.	22. -	der	0,57	
72.	23. -	Secremente	0,45	
73.	24. -		? 3,43	

Versuch II: Dasselbe Thier erhielt 14 Tage später, nachdem die Nitratausfuhr an einem Tage zu 0,91 mg N_2O_5 bestimmt war, 1 g Kaliumnitrat wiederum in Weissbrod. Wie die Tabelle zeigt, fand eine sehr starke Steigerung der Salpetersäure-Ausscheidung statt. Vielleicht war dieselbe am 3. Tage nach der Nitratzufuhr noch nicht beendet. Die Rechnung ergiebt, dass am 7. Januar bis 9. Januar von den zugeführten 535,4 mg N_2O_5 : 180,3 mg N_2O_5 zur Ausscheidung kamen. Nimmt man die Normal-Ausscheidung pro die mit je 1 mg N_2O_5, also für 3 Tage je 3 mg an, so sind von der zugeführten Salpetersäure

Digitized by Google

177 mg = 33 pCt N_2O_5 zur Ausscheidung gelangt, während 67 pCt. verschwanden, d. h. in andere Producte übergeführt wurden:

Ente. Versuch II.

Protocoll No.	Datum	Excremente untersucht	N_2O_5 in d. untersuchten Menge mg	N_2O_5 in d. 24stdg. Menge mg	Bemerkungen.
74.	5. Jan.	24stdg. Menge	0,915	0,915	
75.	6. -	dito	verloren	—	1 g KNO_3 = 535,44 mg N_2O_5.
76.	7. -	½ d. 24stdg. M.	42,719	170,87	
77.	8. -	24stdg. Menge	3,677	3,67	
78.	9. -	dito	5,73	5,73	

b. Versuche am Huhn.

Das Huhn wurde in gleicher Weise ernährt wie die Ente. Es befand sich gleichfalls im Zwangsstall. Für die Bestimmungsmethode gilt alles oben bei der Ente Gesagte.

Das Thier schied an zwei Tagen je 0,9 und 0,5 mg N_2O_5 aus. Also im Mittel 0,7 mg N_2O_5. Es erhielt dann 0,5 g Kaliumnitrat = 267,7 mg N_2O_5 mittelst Papierhülse. Hierbei gingen minime Mengen Nitrats verloren.

Sofort fand eine bedeutende Steigerung der Salpeterausscheidung statt, um schon am zweiten Tage nach der Fütterung wieder in die normalen Grenzen zurückzusinken. Nimmt man die Nitratmenge, welche unter dem Einfluss des zugeführten Salpeters ausgeschieden wurde, zu rund 80 mg N_2O_5 an, so sind nur ca. 30 pCt. des verfütterten Nitrat wieder erschienen, der Rest von ca. 70 pCt. in andere Producte übergeführt worden.

Die Einzelheiten des Versuchs zeigt nachfolgende Tabelle.

Protocoll No.	Datum	Excremente untersucht	N_2O_5 in d. untersuchten Menge mg	N_2O_5 in d. 24stdg. Menge mg	Bemerkungen.
79.	26. Jan.	24stündige Menge	0,918	0,918	
80.	27. -	dito	0,459	0,459	Zufuhr von ½ g KNO_3 = 267,7 mg N_2O_5.
81.	28. -	½ d. 24stdg. Menge	39,386	78,77	
82.	29. -	24stündige Menge	0,459	0,459	
83.	30. -	dito	1,367	1,36	
84.	31. -	dito	1,139	1,39	

Digitized by Google

Analytische Belege.

Ueber die Berechnung vergl. dieses Archiv Bd. 101, S. 190 (1885).

Protocoll No.	Untersucht	Vol. NO ccm	t°	B	N_2O_5 mg	
66.	24stündige Menge	0,3	8	750	0,6865	
68.	—	0,4	8	750	0,915	
69.	—	20	8	758	46,26	Gas verloren.
70.	—	0,3	8	750	0,686	
71.	—	0,25	8	750	0,572	
72.	—	0,2	8	750	0,457	
73.	—	1,5	8	750	3,432	
74.	—	0,4	8	750	0,915	
76 A.	¼ der 24stündigen Menge	19	8	748	42,988	
76 B.	dito	18,6	10	748	42,4508	
77.	24stündige Menge	1,6	7	750	3,677	
78.	dito	2,5	9	755	5,735	
79.	dito	0,4	9	756	0,918	
80.	dito	0,2	9	756	0,459	
81 A.	¼ der 24stündigen Menge	16,8	10	746	37,91	
81 B.	dito	17,7	10	763	40,86	
82.	24stündige Menge	0,9	9	756	0,459	
83.	dito	0,6	9	750	1,367	
84.	dito	0,5	9	750	1,139	

Nachschrift. In vorstehender Arbeit war keine Muthmaassung über die Schicksale des nicht als Salpetersäure ausgeschiedenen Kaliumnitrats geäussert worden, da die hierauf bezüglichen Versuche noch nicht zum Abschluss gelangt waren. Gelegentlich einer Discussion über die Arbeit des Herrn Gossels in der physiologischen Gesellschaft[1]) zu Berlin theilte Herr N. Zuntz mit, dass nach den in seinem Laboratorium von Herrn Tacke angestellten Versuchen bei Fütterung mit salpetersaurem oder salpetrigsaurem Ammoniak eine erhebliche Steigerung des gasförmigen Stickstoffs beobachtet wurde. Th. W.

[1]) Vergl. Verhdlg. d. phys. Ges. zu Berlin vom 14. Mai 1886.

Digitized by Google

XII.

Ueber erbliche Uebertragung parasitärer Organismen.

(Aus dem pathologischen Institut in Berlin.)

Von Professor Dr. Max Wolff in Berlin.

Die nachfolgenden Untersuchungen beziehen sich auf die für die Lehre von der Erblichkeit so äusserst wichtige Frage, ob pathogene Mikroben von der Mutter auf den Fötus übergehen oder nicht. Die Erblichkeitsfrage vom parasitären Standpunkte aus steht gegenwärtig mehrfach zur wissenschaftlichen Discussion und da die nachfolgenden Untersuchungen bereits im Jahre 1884 begannen, aber wegen anderweitiger Arbeiten unterbrochen werden mussten, referire ich hier kurz über die bisher gewonnenen Resultate. Besonders geben hierzu noch die Veranlassung die von Koubassoff im Jahre 1885 gemachten Mittheilungen, auf die von verschiedenen Seiten als wichtige Beiträge bei der vorstehenden Frage hingewiesen worden ist.

Koubassoff hat den Uebergang pathogener Mikroben von der Mutter auf den Fötus im Laboratorium von Pasteur einer erneuten Prüfung unterzogen, Pasteur selbst hat diese Versuche zum Theil controlirt und dieselben in verschiedenen Sitzungen der Pariser Academie vorgelegt.

Koubassoff hat also trächtigen Meerschweinchen und Kaninchen tuberkelbacillenhaltigen Eiter, Milzbrandbacillen, Vibrion septique, d. h. den Bacillus des malignen Oedems und die Mikroben des Schweinerothlaufs unter die Haut gebracht und giebt an, bis auf verschwindend wenige Fälle die eingeimpften Mikroben in den inneren Organen der Fötus stets und zwar häufig in reichlicher Menge wiedergefunden zu haben.

Hiernach wäre also der Uebergang der Mikroben auf den Fötus und somit die Infection des letzteren von Seiten der Mutter ein ganz gewöhnlicher Vorgang.

Dem muss ich aber widersprechen; nach meinen eigenen bisherigen Versuchen sind die Verhältnisse für eine derartige Infection keineswegs günstige.

Digitized by Google

Da die Möglichkeit vorliegt, dass die einzelnen Species der Mikroorganismen sich in Bezug auf den Uebergang von der Mutter auf den Fötus verschieden verhalten, muss man verschiedenartige Organismen bei diesen Versuchen prüfen.

I. Ich habe zunächst Milzbrand bei trächtigen Meerschweinchen und Kaninchen subcutan geimpft und verfüge bis jetzt über 17 Fötus. Die 6 Mütter dieser Fötus sind übereinstimmend an exquisitem Milzbrand mit zahllosen Milzbrandbacillen in allen Organen gestorben. Ganz anders ist der Befund bei den Fötus. Sowohl die mikroskopische Untersuchung ausgiebiger Schnitte der Brust- und Bauchorgane mit und ohne Doppelfärbung nach Gram, als gegen 100 Culturen mit Theilen der Leber, Milz, Nieren, Lunge der betreffenden Fötus sind hinsichtlich des Nachweises von Bacillen übereinstimmend negativ ausgefallen. Zur weiteren Controle dieses Resultates wurden 13 Mal Organstücke von den verschiedenen Fötus auf andere Meerschweinchen subcutan verimpft und zwar auf ganz junge Thiere. Nur 2 Controlthiere von diesen 13 sind hierbei an Milzbrand gestorben; die übrigen sind vielfach wochenlang in Beobachtung geblieben und kein Thier an Milzbrand erkrankt. Allein auch für diese beiden an Milzbrand gestorbenen Control-Meerschweinchen ist es in hohem Grade wahrscheinlich, dass dieselben nicht einer Milzbrandinfection durch die eingeimpften fötalen Organe erlegen sind, und zwar deshalb nicht, weil einerseits die zugehörigen Culturen dieser fötalen Organe völlig steril geblieben sind und weil andererseits ausgiebige mikroskopische Untersuchungen derselben in keinem Falle Bacillen nachweisen liessen. Ich glaube daher, dass auch für diese beiden Fälle eine andere Erklärung anzunehmen ist, eine zufällige Infection, die bei dem damaligen Arbeiten mit dem reichlichen Milzbrandmaterial der gleichzeitig secirten Mutter auf einem beschränkten Raum trotz grösster Vorsicht so sehr leicht möglich ist, wie jeder zugeben wird, der sich mit derartigen Arbeiten beschäftigt.

Zur Erläuterung der vorstehenden Resultate bemerke ich noch, dass die Culturen auf Fleischwasserpeptongelatine angelegt worden sind und dass zu denselben nicht Blut, sondern, worauf Koubassoff einen besonderen Werth legt, stets Stückchen der fötalen Organe verwandt und verrieben wurden. Ich hebe ferner

Digitized by Google

zur Würdigung der Ergebnisse hervor, dass die obigen Controlimpfungen auf Meerschweinchen stets sehr ausgiebige waren, indem zu denselben ½ cm und darüber lange und breite Stücke der betreffenden Organe verwandt wurden und wiederholt gleichzeitig Stücke verschiedener Organe, also z. B. von Leber und Lunge, Leber und Niere, demselben Thiere beigebracht wurden. Nichtsdestoweniger blieben die Thiere am Leben.

Die zu obigen Versuchen verwandten Mütter befanden sich in verschiedenen Perioden der Schwangerschaft: die Fötus zeigten keinerlei pathologische Veränderungen, auch nicht solche, die auf einen bereits vor längerer Zeit intrauterin erfolgten Tod hinwiesen.

Nach den vorstehenden Ergebnissen kann ich also für Milzbrandbacillen einen leichten Uebergang derselben durch den Placentarkreislauf von der Mutter auf den Fötus nicht zulassen und ich kann die Frage des Durchganges dieser Bacillen von der Mutter auf den Fötus keineswegs „im positiven und constanten Sinne“ als gelöst ansehen, wie Koubassoff in der von Pasteur der Academie vorgelegten Mittheilung behauptet. Ich muss ganz im Gegentheil annehmen, dass für gewöhnlich ein derartiger Uebergang der Milzbrandbacillen nicht Statt findet, und dass, falls Bacillen in den Fötus angetroffen werden, hier besondere Fälle vorliegen, die einer eingehenden Untersuchung bedürfen in Bezug auf placentare oder uterine oder allgemeine Verhältnisse, die den für gewöhlich nicht möglichen Uebergang der Bacillen ermöglicht haben. Nach Koubassoff sollen nur pathologische Veränderungeu der Eihäute, der Placenta und des Fötus selbst, wie er aus wenigen Fällen schliesst, den sonst stets stattfindenden Uebergang der Bacillen verhindern. Dem gegenüber hebe ich hervor, dass bei meinen Versuchen, bei denen ein Uebergang nicht stattgefunden hat, pathologische Veränderungen der genannten Theile oder der Fötus selbst, wie bereits oben bemerkt, fehlten.

Hinzufügen möchte ich noch, dass ich entsprechend den bei der menschlichen Schwangerschaft öfters vorkommenden anämischen Zuständen, mehrmals ähnliche Bedingungen durch Blutentziehungen der mütterlichen Thiere vor der Infection mit Milzbrand herzustellen suchte: die Fötus auch dieser Mütter sind von Milzbrand verschont geblieben.

Digitized by Google

II. Eine zweite Reihe von Versuchen bezieht sich auf Vaccine. Diese Versuche sind deshalb besonders beweisend, weil sie beim Menschen angestellt, directe Schlüsse für diesen zulassen. Das Material zu diesen Versuchen verdanke ich der Güte des Herrn Geheimrath Gusserow.

Ich habe also wiederholt schwangere Frauen gegen Ende der Schwangerschaft mit Vaccine geimpft. Die Impfung war bei diesen Frauen von Erfolg; die Pusteln gingen auf. Kurze Zeit nach der Geburt, am 2.—5. Tage wurden alsdann die Kinder der geimpften Mütter ebenfalls geimpft und ich habe in jedem Falle bei diesen Kindern die schönsten Vaccinepusteln bekommen. Dieses ausnahmslos positive Ergebniss, das noch ausführlicher mitgetheilt wird, liefert den Beweis, dass das Vaccinecontagium den fötalen Kreislauf nicht passirt hat, dass eine Infection des Fötus von Seiten der Mutter, also auch hier, wie sub I, niemals stattgefunden hat. — Bei Variola, wie ich hier bemerken möchte, kommt allerdings ein Uebergang der Krankheit von der Mutter auf den Fötus vor; allein sichergestellte Fälle, in denen Kinder pockenkranker Mütter mit einer Pocken-Eruption zur Welt gekommen sind, existiren doch procentisch ganz ausserordentlich selten und sind hinsichtlich ihrer Ursachen nach den sub I bezeichneten Punkten noch näher zu untersuchen.

III. Die 3. Reihe von Versuchen schliesslich beschäftigt sich mit der Frage der parasitären Erblichkeit der Tuberculose. Die Versuche sind hier in doppelter Richtung angestellt. Eine Anzahl von Thieren wurde bereits trächtig mit tuberkelbacillenhaltigem Material inficirt, eine andere Anzahl von Thieren hingegen geimpft, bevor sie trächtig waren, um im letzteren Falle die Möglichkeit einer bacillären Infection des Ovulum und hiermit einer conceptionellen, also im specielleren Sinne erblichen Tuberculose zu eröffnen. — Die Untersuchungen über Tuberculose sind noch im Gange und ich möchte ein definitives Urtheil noch nicht abgeben, da ich ohne jede Assistenz die zeitraubende Arbeit noch nicht ausführen konnte, mikroskopisch die 42 bis jetzt gewonnenen Fötus eingehend zu untersuchen; ich werde später darüber referiren. Was ich aber bisher gesehen, ist der bacillären Erblichkeit nicht günstig. Makroskopisch — und das ist gewiss mit von wesentlichem Interesse für die

Digitized by Google

Beurtheilung der vorstehenden Frage — sind bei keinem Veränderungen tuberculöser Natur zu constatiren gewesen nicht bei den Fötus, deren Mütter bei der Section sehr ex diffuse Miliartuberculose zeigten.

Ueberhaupt muss ich hier darauf hinweisen, dass au menschlichen Fötus oder Neugeborenen die Fälle von T culose jedenfalls allergrösseste Seltenheiten sind; von den t Anatomen sind dieselben noch gar nicht gesehen. Virt sind Fälle von Tuberculose bei Neugeborenen bisher nicht gekommen. — Bei Rindern wird ja mehrfach von congen Tuberculose berichtet, allein sichergestellt scheint mir die auch nur in einem einzigen Falle, in dem Fall von John dem bacillenhaltige Tuberkelknoten bei einem 8monatlichen vorkamen.

Auf diese anatomischen Thatsachen hin bin ich der Mein dass die bei weitem grösste Anzahl der Fälle, in denen borene Tuberculosen angenommen werden, nach der Geburt worbene Tuberculosen betreffen, Tuberculosen durch Infection partum. Ich leugne nicht die Möglichkeit einer Erblichkeit Tuberculose, aber gegenüber dem allzugrossen Contingent Tu culöser muss ich diese Fälle als verschwindend selten hinstell Wenn man bedenkt, wie vielen Infectionsmöglichkeiten ger die neugeborenen Kinder von Seiten ihrer tuberculösen Elt ausgesetzt sind, wie hier durch das Sputum, dessen Zerstreuun wege man ja gar nicht verfolgen kann, dort durch den Ku u. s. w. solcher Personen derartige Kinder inficirt werden könne wie die Infection durch Bacillen nicht blos per os, sondern gera bei Kindern, bei den hier so häufigen Hautausschlägen, au durch Hautläsionen möglich ist, dann wird man gewiss zugeb dass Fälle von erblicher Tuberculose, von bacillärer Erblichk nur sehr selten zulässig sind.

Die vorstehenden, nur kurz referirten Untersuchungen üb Milzbrand, Vaccine, Tuberculose lassen Wahrscheinlichkeits-schlüsse für andere Organismen zu. Eine definitive Entscheidun aber, ob andere Organismen häufiger von der Mutter auf de Fötus übergehen oder nicht, muss speciellen Untersuchungen übe die einzelnen Organismen vorbehalten bleiben.

Digitized by Google

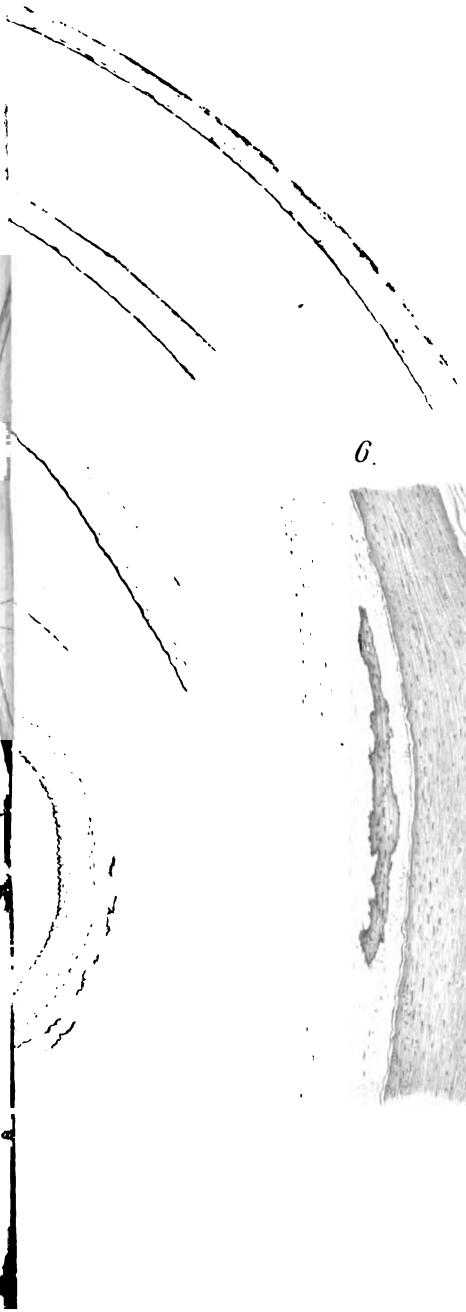

6.

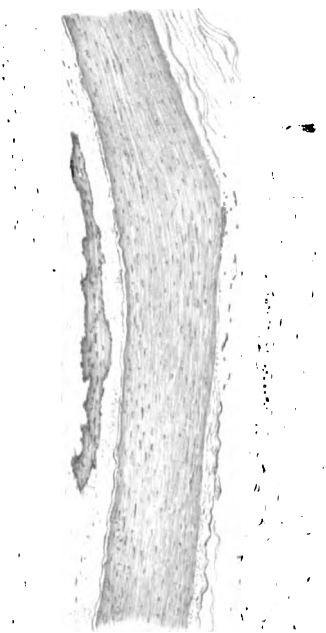

W. Grohmann sc.

Digitized by Google

Digitized by Google

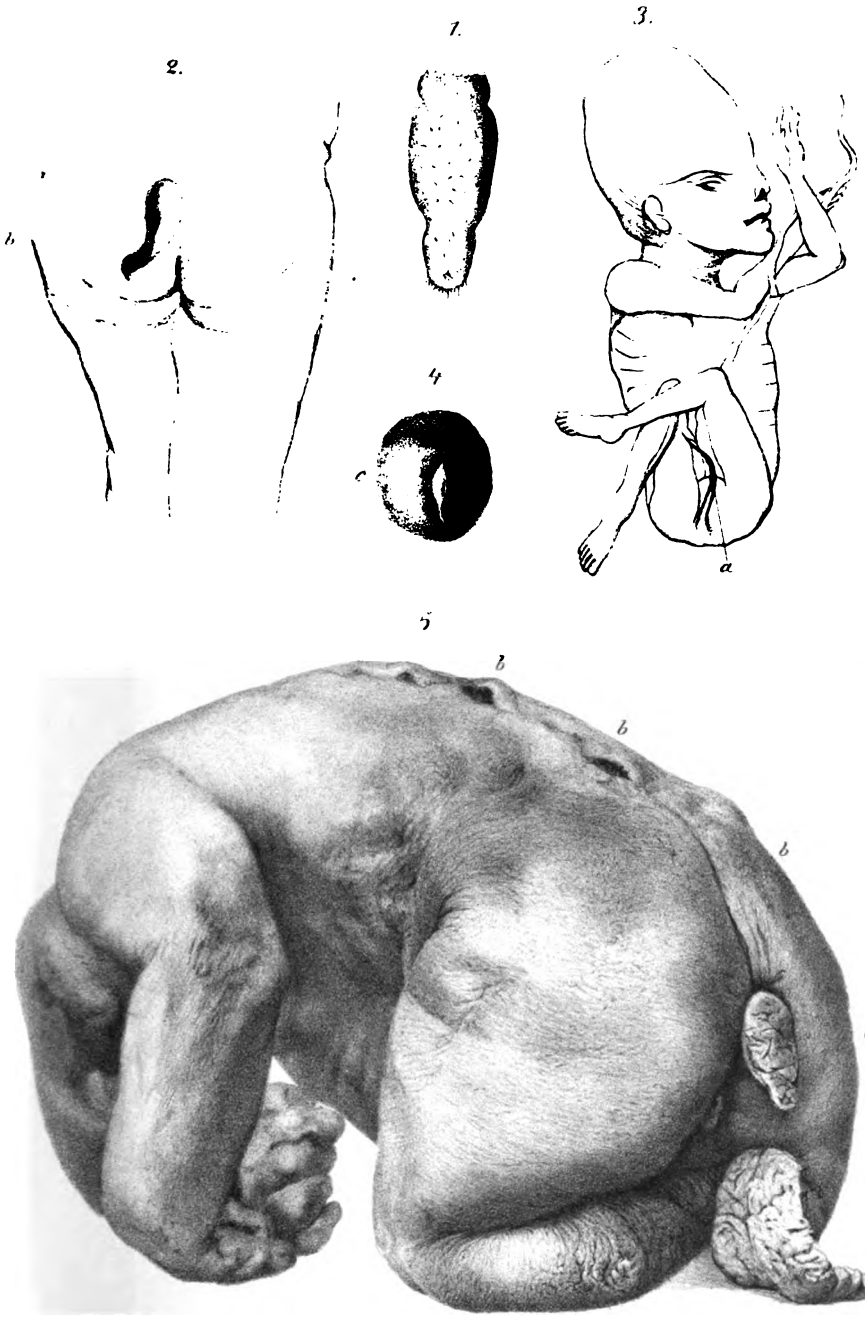

Digitized by Google

Digitized by Google

Digitized by Google

Digitized by Google

Gustav Herbrich's
Cartonagenfabrik
Leipzig
hält
Präparatenkästen
(Etui-, Buch- und Tafelform)
in **solider** u. **eleganter** Ausführung stets zu **billigen Preis**
empfohlen.
Beste Referenzen von fachmännischen Autoritäten liegen vor.
Illustrirte Preisverzeichnisse gratis und franco.

Verlag von **August Hirschwald** in Berlin.
Soeben erschienen die erste u. zweite Abtheilung:
Jahresbericht
über die
Leistungen und Fortschritte
in der
gesammten Medicin.
Unter Mitwirkung zahlreicher Gelehrten
herausgegeben von
Rud. Virchow und **Aug. Hirsch.**
XX. Jahrgang. Bericht für das Jahr 1885.
Erste Hälfte (6 Abtheilungen). **Preis des Jahrgangs 37 M.**

Charité-Annalen.
Herausgegeben von der Direction des Kgl. Charité-Krankenhauses, redigirt von dem ärztlichen Director Geh. Ober-Med.-Rath, Generalarzt Dr. **Mehlhausen.**
XI. Jahrgang.
gr. 8. Mit 4 Tafeln und Tabellen. 20 M.

Die Herzkrankheiten
in Folge von Ueberanstrengung
von Geh. Rath Prof. Dr. **E. Leyden.**
(Separat-Abdruck aus der Zeitschrift für klinische Medicin. Bd. XI.)
gr. 8. Mit 1 Tafel. 2 M. 40.

Verlag von Ferdinand Enke in
Soeben erschien:
Das zootomische Prac
Eine Anleitung zur Ausführun
scher Untersuchungen für Stud
Naturwissenschaften, Medicin
und Lehrer
von Professor Dr. **M. Bra**
in Dorpat.
Mit 122 Holzschnitten. 8. geh. P

Die Darmbakterien des S
und ihre
Beziehungen zur Physiologie
dauung
von Dr. **Theodor Esche**
in München.
Mit 2 Tafeln und 3 Holzschnitte
Preis M. 6. —

Mikrotome
System Schanze-Weig
mit und ohne Gefrierapparat, auch
zum Umlegen (unter Wasserschnei
Prof. Weigert) empfiehlt
Gustav Miehe,
Mechanische Werkstatt,
Hildesheim, Prov. Hannov
Preiscourante gratis und fra

Verlag von Georg Reimer in Berlin,
zu beziehen durch jede Buchhandlung.

Ueber
den Werth und die Resultate
der verschiedenen
Entfettungsmethoden.
Von
Sanitätsrath **Dr. Jacques Mayer,**
pract. Arzt in Karlsbad.
Separat-Abdruck der Verhandlungen des Vereins für innere Medicin
Berlin aus der Deutschen medicinischen Wochenschrift 1886. No. 10, 11 u.
Preis: 80 Pf.

Digitized by Google

Inhalt.

Seite

I. Ueber die Abhängigkeit der Bindegewebsneubildung in der Arterienintima von den mechanischen Bedingungen des Blutumlaufes. Von Prof. Dr. R. Thoma, Director des pathologischen Instituts in Dorpat. Fünfte Mittheilung. Die Arteriosclerosis nodosa. (Hierzu Taf. I—II.) 1

II. Ueber den Ursprung und den centralen Verlauf des Nervus acusticus des Kaninchens. Von Dr. Benno Baginsky, Privatdocenten in Berlin. (Hierzu Taf. III.) 28

III. Ueber das Verhalten des sogenannten Saccharin im Organismus. Von Prof. E. Salkowski. (Aus dem chemischen Laboratorium des pathologischen Institutes zu Berlin.) 46

IV. Zur quantitativen Bestimmung des Zuckers und der sog. reducirenden Substanzen im Harn mittelst Fehling'scher Lösung. Von Dr. Immanuel Munk, Privatdocenten in Berlin. . . 63

V. Ein neuer Fall von geschwänztem Menschen. Bearbeitet von Carl Hennig in Leipzig und August Rauber in Dorpat. (Hierzu Taf. IV—V.) 83

VI. Die periodischen Sterblichkeits-Schwankungen in ihrer Bedeutung für die Medicin. Von A. Oldendorff in Berlin. (Hierzu Taf. VI.) 110

VII. Untersuchungen über die motorischen Nervenendigungen der quergestreiften Muskelfasern. (Aus dem pathologischen Institut zu Berlin.) Von Dr. M. Miura aus Tokio. (Hierzu Taf. VII.) 129

VIII. Das Verhalten des Knochenmarkes in Krankheiten und die physiologische Function desselben. Von H. Chr. Geelmuyden. Aus dem pathologisch-anatomischen Institut in Christiania. (Hierzu Taf. VIII.) 136

IX. Ueber Doppelfärbung mit Orcein. Von Dr. O. Israel, Privatdocenten und Assistenten am pathologischen Institut in Berlin. 169

X. Beiträge zur Kenntniss der Arterientuberculose. Von Dr. Dietrich Nasse, Assistenten am pathologischen Institut zu Göttingen. 173

XI. Ueber die Nitrate des Thier- und Pflanzenkörpers. Von Dr. Th. Weyl in Berlin. (Aus dem Laboratorium von Th. Weyl.) 188

XII. Ueber erbliche Uebertragung parasitärer Organismen. (Aus dem pathologischen Institut in Berlin.) Von Prof. Dr. Max Wolff in Berlin. 192

Einsendungen für das Archiv werden unter der Adresse des Verlegers Georg Reimer (Anhaltische Str. No. 12, SW.) erbeten. Blosse Anschreiben sind an den Herausgeber Prof. R. Virchow (Schellingstr. No. 10, W.) zu richten.

Digitized by Google

Archiv

für

pathologische Anatomie und Physiologie

und für

klinische Medicin.

Herausgegeben

von

Rudolf Virchow.

Hundertundfünften Bandes zweites Heft.

Zehnte Folge: fünften Bandes zweites Heft.

Mit 4 Tafeln.

Ausgegeben am 3. August.

Berlin,
Druck und Verlag von Georg Reimer.
1886.

Digitized by Google

Die Herren Mitarbeiter werden darauf aufmerksam gemacht, dass das Archiv einen festen Preis hat und dass dem entsprechend die Zahl der Bogen eines Bandes auf 36, die der Tafeln auf 10 festgestellt ist, wobei nur insofern eine Aenderung vorgesehen ist, dass bei einer Vermehrung der Tafeln eine entsprechende Verminderung der Bogenzahl einzutreten hat. Dieses öconomische Verhältniss macht bestimmte Beschränkungen in Bezug auf die aufzunehmenden Arbeiten erforderlich, über welche früher wiederholt ausführliche Darlegungen stattgefunden haben (vgl. Bd. 69. S. 150 und Bd. 87. S. 199). Indem auf dieselben verwiesen wird, soll hier noch besonders hervorgehoben werden, dass Abhandlungen von mehr als 3 Bogen Stärke in der Regel nicht zugelassen werden können, jedenfalls nicht in ein einzelnes Heft, und dass Abhandlungen mit Tafeln sich derjenigen Reihenfolge fügen müssen, welche durch die schon längere Zeit vor dem Drucke beginnende Herstellung der Tafeln bedingt wird, dass sie also gelegentlich in ein folgendes Heft verschoben werden müssen. Einzelne Abbildungen sollten so eingerichtet sein, dass sie zur Herstellung von Zinkographien verwendet werden können, d. h. sie sollten mit der Feder und rein schwarzer Tusche gezeichnet sein.

Verlag von Ferdinand Enke in Stuttgart.

Soeben ist erschienen und durch alle Buchhandlungen zu beziehen:

Arbeiten aus dem pathologischen Institut zu München.

Herausgegeben von Prof. Dr. **O. Bollinger.**

Mit Holzschnitten, 8 lithograph. Tafeln und 1 Tafel in Lichtdruck.

gr. 8. geh. Preis M. 16. —

Die

Entstehung, Diagnose und chirurgische Behandlung

der

Genitaltuberculose des Weibes

von **Prof. Dr. Alfred Hegar.**

8. geh. Preis M. 2. —

Digitized by Google

Archiv
für
pathologische Anatomie und Physiologie
und für
klinische Medicin.

Bd. CV. (Zehnte Folge Bd. V.) Hft. 2.

XIII.

Ueber die Abhängigkeit der Bindegewebsneubildung in der Arterienintima von den mechanischen Bedingungen des Blutumlaufes.

Von Prof. Dr. R. Thoma,
Director des pathologischen Instituts in Dorpat.

Sechste Mittheilung.

Die Arteriosclerosis nodosa.

(Fortsetzung zu S. 26.)

(Hierzu Tafel I und II.)

Die weitere Verfolgung der degenerativen Prozesse in der verdickten Arterienintima zeigt, dass sowohl die hyaline Degeneration als der atheromatöse Zerfall zu einer Aufquellung also zu einer Volumszunahme der betroffenen Gewebe Veranlassung giebt. Diese Volumszunahme ist zu erschliessen aus der eigenartigen Verwerfung der Bindegewebslamellen, welche die Degenerationsheerde einschliessen. Letztere drängen die in allen nicht degenerirten Theilen ziemlich regelmässig concentrisch, zur Gefässaxe angeordneten Bindegewebslamellen der Intima auseinander, wie dies namentlich in Fig. 9 deutlich zu sehen ist. Es wurde aber bereits bei einer früheren Gelegenheit bemerkt, dass die hyalin umgewandelten Bindegewebszüge sich gegen die Mitte der Degenerationsheerde zu verbreitern, was nur auf eine Aufquellung ihrer

Digitized by Google

Substanz bezogen werden kann (vgl. Fig. 13). Die Folge ist, dass durch die Degeneration eine erhebliche Dickenzunahme der Intima eintritt. Und eine genauere Prüfung zeigt, dass sowohl bei der Petrification wie bei der Fettdegeneration diese Volumszunahme des Gewebes bestehen bleibt. Daraus ergiebt sich aber eine Missstaltung der Gefässwand, die zuweilen sehr erhebliche Grade erreicht.

In Fig. 4 (Vergrösserung 10) findet sich ein solcher, dunkler, petrificirter Heerd in den neugebildeten und in der Umgebung der Petrification hyalin und körnig degenerirten Bindegewebslagen der Intima der Aorta abdominalis. Die hyaline Degeneration, Aufquellung und Petrification der Intima ist unzweifelhaft dafür verantwortlich zu machen, dass gerade an dieser Stelle die Media unverhältnissmässig stark nach Aussen gedrängt ist. Eine genauere Untersuchung zeigt aber, dass das Gefässlumen in diesem Falle in allen anderen Theilen seines Umfanges eine elliptische Gestalt besitzt, und dass nur entsprechend der Stelle b die Intima nach innen vorgedrängt ist, während bei a die innere Grenze der Intima etwas nach aussen von der Ellipse fällt. Diese Unregelmässigkeit ist offenbar durch die starre Beschaffenheit der petrificirten Gewebsmasse bedingt, welche durch irgend welche Momente, vielleicht durch die Verkrümmung des Gefässes und die consecutive Aenderung der Spannungsverhältnisse aus ihrer ursprünglichen Lage gebracht wurde.

Reinere Formen bietet das Präparat Fig. 6 (Vergr. 42). Auch hier ist die Bindegewebslage in dem Gebiete der hyalinen Degeneration und Petrification etwas verbreitert und dadurch die Media an der einen Stelle etwas mehr nach Aussen gedrängt. Allein die Degeneration und Petrification ist doch noch so unerheblich, dass sie keine stärkere Volumszunahme der Intima bedingte. Dem entsprechend fällt es schwer zu beurtheilen, ob auch der Innensaum der Intima eine Verschiebung in der Richtung nach dem Lumen hin erlitten habe. Eine volle Einsicht in diese Verhältnisse wird erst gewonnen, wenn die Quellungen im Gebiete der Intima beträchtlichere werden. Dies ist in Fig. 5 in ausgesprochener Weise der Fall. Man findet hier in der beträchtlich verdickten Intima einen dunkler erscheinenden Heerd, welcher sich bei stärkerer Vergrösserung als eine atheromatöse Erweichung darstellt. Die Intima ist an dieser Stelle ganz erheb-

Digitized by Google

lich bindegewebig verdickt, die Media nach Aussen abgewichen. Eine Prüfung der Faserung der Intima ergiebt aber, dass die Bindegewebsschichten, welche durch den Atheromheerd unterbrochen sind, eine locale Verbreiterung und hyaline Degeneration in der nächsten Nähe des Atheromheerdes erfahren haben. Aber auch die Bindegewebsschichten, welche den Atheromheerd von innen und von aussen umfassen, zeigen eine ähnliche Aufquellung und mehr oder weniger ausgesprochene hyaline Umwandlung.

Man wird bei genauer Berücksichtigung der räumlichen Verhältnisse aus diesen Befunden den Schluss ziehen müssen, dass hier eine jener halbmondförmigen Verdickungen der Intima combinirt mit mässiger Verdünnung und Ausbauchung vorlag, wie sie in Fig. 1—3 gegeben waren. Nachträglich aber trat eine stärkere, circumscripte Aufquellung der Intima, bedingt durch hyaline Degeneration und atheromatöse Erweichung auf, welche den gegenwärtigen Zustand herbeiführte. Dieser lässt sich dahin charakterisiren, dass erstens der Innensaum der Intima gegen das Gefässlumen hügelförmig vorgetrieben wurde, während andererseits die Tunica media eine Dislocation nach aussen und eine hochgradige Verdünnung erfuhr.

Hier hat man es mit einer jener mächtigeren, hügelförmigen Hervorragungen der Intima zu thun, welche die Arteriosclerosis nodosa auszeichnen. Man erkennt aber zugleich, dass die Bildung dieser grösseren, hügelförmigen Hervorragungen der Intima auf etwas complicirtere Verhältnisse führt. Zunächst tritt eine Dehnung und Ausbauchung der Media ein, welche durch den Vorgang der compensatorischen Endarteriitis fibrosa mit Bindegewebe ausgefüllt wird, so dass keine merkliche Difformität des Lumen sich ergiebt. Nachträglich aber führt die Nachgiebigkeit der Media eine weitere Dehnung der erkrankten Stelle herbei. Die nur wenig ausgebauchte aber erheblich verdünnte Media ist an sich dem auf ihr lastenden Drucke nicht gewachsen, während die neugebildeten Bindegewebsmassen der Intima, die wohl geeignet sind, zeitweilig eine starke Spannung zu tragen, doch im Laufe der Zeit der elastischen Nachdehnung unterliegen und nachgeben. Zugleich degeneriren sie in Folge der dauernden Anspannung. Daraus ergiebt sich dann eine auf den Ort der stärksten Dehnung localisirte Anschwellung der Intima und die

Digitized by Google

Missstaltung der inneren wie der äusseren Oberfläche des Gefässes, in diesem Falle der Aorta.

Es liegt somit hier der früher bereits einmal discutirte Fall einer primären, der Dehnung der Media vorausgehenden Dickenzunahme der Intima vor. Freilich nicht in ganz strengem Sinne. Die Aufquellung, welche die Intima im Gefolge der hyalinen und atheromatösen Degeneration erlitten hat, erklärt nicht alle Veränderungen. Es muss der Degeneration eine circumscripte Neubildung von Bindegewebe in der Intima vorangegangen sein, die sich nur als compensatorische Endarteriitis, als Folge einer primären Dehnung der Media erklären lässt. Aber die Aufquellung, welche die Intima im weiteren Verlaufe der Dehnung erleidet, ist ihrerseits von Neuem Ursache für eine noch enger localisirte Ausbauchung und Dehnung der Media. Und weil nun, in diesem letzten Momente der Entwicklung, die Volumszunahme der Intima als Ursache erscheint für die Ausbauchung der Media, wird sie auch zugleich Veranlassung für eine hügelförmige Vortreibung der Intima gegen das Gefässlumen, in voller Uebereinstimmung mit den früheren Erörterungen. Ebenso müssten alle nicht degenerirten, circumscripten Verdickungen der Intima in das Gefässlumen prominiren, wenn sie Ursache für die Dehnung der Media wären, denn nur auf diesem Wege kann das durch die primäre Verdickung der Intima gestörte Gleichgewicht in der Spannung der verschiedenen Abschnitte des Gefässumfanges wieder hergestellt werden. Da aber diese Voraussetzung nicht erfüllt ist, vielmehr die Bindegewebsneubildung in der Intima auch bei der nodösen Arteriosclerose zunächst ein dem Blutstrome adäquates Lumen bildet, konnte die Theorie der compensatorischen Endarteriitis auch für die Arteriosclerosis nodosa bewiesen werden. Und die hier beschriebenen Abweichungen bestätigen die Richtigkeit der früher gegebenen Argumentation.

Wenn man sich nun eine Vorstellung machen will über den Antheil der einzelnen Prozesse an dem in Fig. 5 gegebenen Resultate, so wird man die gesammte Dicke der Intima bei a und b (Fig. 5. Vergr. 8) auf Rechnung der compensatorischen Endarteriitis stellen müssen, welche zu einer vorausgehenden Dehnung und Verdünnung der Media in näherer Beziehung steht.

Digitized by Google

Und dies aus dem Grunde, weil von den Seiten her bis zu den Punkten a und b keine Degenerationen im Gebiete der Intima vorliegen. Es würde aber dann, vor dem Eintreten der Degeneration in der Mitte bei c das Bild der Veränderungen im Wesentlichen mit Fig. 3 übereingestimmt haben. Und in anderen Schnittebenen zeigt der in Fig. 5 dargestellte Bindegewebsknoten der Intima in allen wesentlichen Punkten die Erscheinungen von Fig. 3, obwohl diese von einer anderen Aorta entnommen wurde. Die Aufquellung der degenerirenden Intima hat aber offenbar einen erheblichen aber nicht ausschliesslichen Antheil an dem Zuwachse, welchen die Dicke der Intima bei c erfährt, und an den Veränderungen, welche der entsprechende Abschnitt der Media erleidet.

Dieser Theil der Media (bei c Fig. 5) ist erheblich verdünnt, und diese Verdünnung ist zunächst Folge einer stärkeren Dehnung. Wenn aber diese Dehnung nicht zu einer secundären Hypertrophie der Tunica media an dieser Stelle führte, wie dies bei der diffusen primären Arteriosclerose beobachtet wurde, so erklärt sich dies einfach aus dem Umstande, dass der Krümmungsradius der Media und mit ihm, annähernd gleichbleibenden Blutdruck vorausgesetzt, auch die Spannnung der Media in der Nähe des Punktes c erheblich abgenommen hat. Hier genügt somit, nach dem Eintreten der starken Ausbauchung, eine dünnere, weniger widerstandsfähige Media um dem Blutdrucke das Gleichgewicht zu halten, ebenso wie in einer Arterie von kleinem Radius oder Durchmesser. Die Stelle der Media bei c, die ursprünglich am wenigsten widerstandsfähig war, ist nun durch die Abnahme des Krümmungsradius in relativ sehr günstige Verhältnisse gesetzt. Und während die Media bis zur Erreichung dieses Stadium einer fortschreitenden Dehnung unterlag, ist sie jetzt, soweit sich dies nach mechanischen Principien beurtheilen lässt, in der Lage einer weiteren Dehnung erheblichen Widerstand entgegenzusetzen. Und dieser ist noch um so grösser, als die mächtige Verdickung der Intima doch auch einen gewissen Theil der Spannung zu tragen vermag. So erklärt es sich, wenn nun ein solcher Heerd lange Zeit unverändert besteht. Dass er aber befähigt sei dauernd Widerstand zu leisten, ist damit nicht ausgesagt. Die nachgiebigste Stelle der Gefässwand,

Digitized by Google

die früher bei c zu suchen war, ist nun etwas verschoben. Es ist nicht unwahrscheinlich, dass nunmehr die Stelle a weniger widerstandsfähig ist als c, dass somit bei a im Laufe der Zeit ähnliche Vorgänge zu erwarten gewesen wären wie bei c, wenn das Leben längere Zeit gefristet worden wäre. Damit hätten aber jedenfalls auch wieder die Verhältnisse bei c von Neuem gestört werden müssen. So behält, in Uebereinstimmung mit der Erfahrung, die Arteriosclerosis nodosa ihren progressiven Charakter bei, auch wenn local eine Ausgleichung erfolgt ist, welche das weitere Fortschreiten der Erkrankung wesentlich verlangsamt. Alle die geschilderten Vorgänge entwickeln sich aber sicherlich nicht in solchen scharf geschiedenen Absätzen, wie dies hier zur Erleichterung der Darstellung stillschweigend vorausgesetzt wurde. Es ist vielmehr anzunehmen, dass die geschilderten Wirkungen vielfach neben einander verlaufen oder sich durchkreuzen, dass die primäre Dehnung der Media, die compensatorische Endarteriitis und die degenerativen Prozesse mit den secundären Dehnungen der mittleren Gefässhaut alterniren, bis schliesslich die degenerativen Veränderungen auffälliger werden und das anatomische Bild der Erkrankung beherrschen.

Bei Erwägung dieser Verhältnisse darf man nicht ausser Auge lassen, dass der moleculare Vorgang, welchen man als Aufquellung bezeichnet, einer bedeutenden Kraftleistung fähig ist. Sehen wir doch, dass Holzstäbe, welche in Gesteinspalten eingetrieben sind, durch Aufquellen in Wasser mächtige Felsblöcke zersprengen. Unter solchen Verhältnissen kann es nicht erstaunlich erscheinen, wenn eine Aufquellung der Producte der compensatorischen Endarteriitis erhebliche Difformitäten sowohl an der äusseren wie an der inneren Fläche der Arterien nach sich ziehet. Es kann die Entstehung einer solchen Difformität in den Bindegewebsneubildungen der Intima sicherlich nicht als Argument gegen die Theorie der compensatorischen Endarteriitis angeführt werden. Im Gegentheile, sie bestätigt diese Theorie in gewissem Sinne, indem sie die mechanischen Consequenzen einer selbstständigen Verdickung der Tunica intima demonstrirt, und indem sie zeigt, dass die Dehnung der Media einen progressiven Charakter besitzt. Denn nur aus letzterer Annahme erklärt sich die auffällige Erscheinung, dass bei der Arteriosclе-

Digitized by Google

rose das neugebildete Bindegewebe so frühzeitig dem Zerfalle unterliegt, der, wie das Ausbleiben der Degeneration bei der Amputationsendarteriitis beweist, keineswegs schon in den Ernährungsverhältnissen der normalen Gefässwand begründet ist.

Nach diesen Erörterungen wird man es aussprechen dürfen, dass die Degeneration und consecutive Deformation im Gebiete der compensatorischen Endarteriitis charakteristisch ist für die knotige Form der Arteriosclerose. Und von diesem Gesichtspunkte aus rechtfertigt sich vollkommen die Virchow'sche Bezeichnung der Endarteriitis deformans für den Vorgang in der Intima. Doch wird die Bezeichnung Arteriosclerosis nodosa den hier vorgebrachten Thatsachen in höherem Maasse gerecht und bringt namentlich zum Ausdrucke, dass ausser der Intima auch noch andere Theile der Gefässwand verändert sind. Es fällt dies um so mehr in das Gewicht, als doch gerade die Erkrankung der Media als die primäre Veränderung sich darstellt. Für die Theorie der compensatorischen Endarteriitis ist es aber eine sehr wichtige Thatsache, dass auch die durch Degeneration und Aufquellung der verdickten Intima herbeigeführten Difformitäten des Gefässlumen von Neuem durch compensatorische Endarteriitis zum Ausgleiche gebracht werden können.

Ein solches Vorkommniss ist Fig. 9 (bei 10facher Vergr.) wiedergegeben. Es handelt sich hier um einen Querschnitt der Aorta abdominalis kurz unterhalb des Abganges der Mesenterica inferior. (M. i.). Die Tunica media, welche durch eine scharfe, etwas gewellte und stellenweise kurze Unterbrechungen zeigende Linie, das äussere Blatt der Elastica interna, von der Intima geschieden ist, zeigt namentlich nach links hin eine erhebliche Ausbauchung und Verdünnung. Das Gefässlumen aber ist demungeachtet von ausgesprochen regelmässiger Gestalt, nahezu kreisrund. Die genauere Ausmessung ergab eine Ellipse mit frontal gestellter kleiner Axe entsprechend einer starken Verkrümmung des Gefässes in der Frontalebene. Die kleine Axe der Ellipse fand sich gleich 13,1 mm, während die längere sagittale Axe mit 13,4 mm bestimmt wurde. Diese kleine Differenz in den Axenlängen ist in Fig. 9 nicht berücksichtigt. Eine genaue Betrachtung des mit Alauncarmin gefärbten, in Canadabalsam eingebetteten Dünnschnittes zeigt aber, wie in

Digitized by Google

Fig. 9 gezeichnet ist, dass die Schichtungen des neugebildeten Bindegewebes in der Intima einen ganz ungewöhnlichen Verlauf darbieten. Nach dem Faserverlaufe kann man in der Intima zwei Lagen neugebildeten Bindegewebes unterscheiden, eine äussere und eine innere. Die äussere Lage der Intima, welche sich unmittelbar an die Tunica media anschliesst, besitzt im Allgemeinen eine unregelmässig halbmondförmige Gestalt. Sie ist zum Theil hyalin degenerirt, und umschliesst zwei dunkler erscheinende Atheromheerde, von denen der mehr nach vorne gelegene zum Theile verkalkt war. Diese beiden Heerde haben offenbar, zusammenwirkend mit der hyalinen Degeneration und Aufquellung eines Theiles dieser äusseren Bindegewebslage, letztere nach innen hügelförmig vorgetrieben. Allein die daraus sich ergebende Difformität des Lumen ist wieder ausgeglichen durch die innere Bindegewebslage der Intima, welche sich dem entsprechend aus zwei neben einander liegenden Halbmonden zusammensetzt. Man kann diese Erscheinung kaum in anderer Weise deuten, als dass die innere Bindegewebslage der Intima, der Zeit ihrer Entstehung nach, jünger ist. Sie wurde gebildet, als durch die fortschreitende Dehnung des zuvor missstalteten Gefässlumen die mechanische Voraussetzung für eine neue Verdickung der Intima gegeben war. Und diese hat, als compensatorische Endarteriitis, die dem Blutstrome adäquate Gestalt des Lumen wieder herbeigeführt, ungeachtet der ursprünglichen, durch die Degeneration der äusseren Schichten gegebenen Difformitäten.

Arterien, welche solche mehrfache Bindegewebslagen in der Intima aufweisen, sind keineswegs eine grosse Seltenheit; in der Regel sind jedoch die Bindegewebsschichten bei so schwacher Vergrösserung nicht in gleicher Weise deutlich von einander unterschieden. Erst bei Anwendung mittelstarker Objective heben sie sich schärfer ab, wobei aber die Uebersichtlichkeit des Befundes vielfach verloren geht. Man kann jedoch im Allgemeinen sagen, dass analoge Bilder wie Fig. 9 namentlich bei starker Verkrümmung der Gefässe in den dickeren Bindegewebsflecken der Intima getroffen werden. Insbesondere an den knotenförmigen Verdickungen der Arterien der Hirnhäute hat man häufig Gelegenheit solche Beobachtungen zu machen. Als ein Beispiel

Digitized by Google

dieser Art kann Fig. 10 dienen, ein bei 18facher Vergrösserung gezeichneter Durchschnitt durch eine stark verkrümmte und verdickte Arteria basilaris. Das Präparat war nicht injicirt worden, dennoch ist das Lumen von grosser Regelmässigkeit. Letzteres besitzt annähernd eine elliptische Gestalt, während die Media, welche sich von der Intima durch eine scharfe, dunkle Linie, die Elastica interna abhebt, einen sehr unregelmässigen Verlauf darbietet und durch sehr breite Bindegewebszüge vom Lumen getrennt ist. Die Adventitia wird nur durch eine schmale Gewebszone dargestellt, welcher sich an einer Stelle einige Lamellen der Pia anschliessen. In der Intima kann man drei verschiedene Lagen von Bindegewebe unterscheiden, welche durch mehr oder weniger deutliche Differenzen im Faserverlaufe sich von einander abheben. Ausserdem findet man an zwei Stellen in der Intima dunkle Atheromheerde, welche ausgezeichnet sind durch kleine verlängert rechteckige Lücken, deren Gestalt Cholestearinkrystallen entspricht. Und endlich zeigt sich das pathologisch verdickte Gewebe der Intima vielfach stark hyalin degenerirt.

Dieser Befund findet seine Erklärung in einer fortschreitenden, vielleicht sogar intermittirenden Dehnung der Tunica media, welche zuerst an der einen dann an anderen Stellen stärker hervortrat. Es mussten dann immer neue Bindegewebsschichten an der Innenfläche deponirt werden. Diese weisen verschiedene Faserrichtungen auf, vermuthlich weil mit der wiederholten oder doch nicht ganz gleichmässig fortschreitenden Dehnung der Media auch eine Verkrümmung der Arterie verknüpft war, ebenso wie dies auch für den in Fig. 9 gezeichneten Querschnitt zutraf. Die Verkrümmung der Arterie in der Längsaxe ist für beide Fälle speciell nachgewiesen und als eine sehr hochgradige befunden worden. Es ist aber begreiflich und nothwendig, dass bei solchen Verkrümmungen der Arterien die Richtung, in welcher die Spannung der Gefässwand ein Maximum darbietet, sich ändert. Und diese Richtung der stärksten Spannung ist nach Allem, was wir über die Architectonik der Bindesubstanzen, des Knochens, der Sehnen, der Fascien und der Cutis wissen, unzweifelhaft maassgebend für die Faserrichtung. Sowie also durch die Dehnung der Gefässwand und durch die Ver-

Digitized by Google

krümmung der Gefässaxe die Richtung der stärksten Spannung der Wand sich ändert, müssen die Faserungen des Bindegewebes, welches zur Compensation der Lumenerweiterung in der Intima neu hinzukommt, eine andere Richtung annehmen, als die älteren bindegewebigen Verdickungen der Intima, welche vor der stärkeren Verkrümmung sich bildeten.

Es gilt dieser Satz in gleicher Weise für die Aenderungen der Faserrichtung der Intima in Fig. 9 und in Fig. 10. In letzterem Falle ist aber die Atheromatose und die hyaline Verquellung des neugebildeten Bindegewebes ohne nachweisbaren Einfluss auf die Gestalt der Innensäume der verschiedenen Bindegewebslagen der Intima geblieben. Der Innenrand jeder Faserlage stellt eine allerdings etwas difforme Ellipse dar. Es erklärt sich dies wohl aus dem Umstande, dass die hyalinen und atheromatösen Degenerationen, die in diesem Falle überhaupt nur geringe sind, relativ spät eintraten. Sie konnten dann, wegen der starken Spannung der bereits gebildeten inneren Bindegewebsschichten, auf diese keinen wesentlichen Einfluss ausüben, sondern nur eine Missstaltung und Verwerfung der stark gedehnten und verdünnten, und somit weniger widerstandsfähigen Media herbeiführen. Aus den gegebenen Thatsachen wird man mit aller Bestimmtheit den Schluss ziehen dürfen, dass in der That der Bindegewebsneubildung in der Intima die Bedeutung einer compensatorischen Endarteriitis zukommt, welcher eine Dehnung der Media als ursächliches Moment vorausgeht. Es ist aber in diesem Falle Fig. 10, ebenso wie in vielen anderen, der Befund, auf welchen sich die Beweisführung stützt, gewonnen worden ohne vorausgehende Paraffininjection, so dass daraus zugleich hervorgeht, dass letztere keine unnatürlichen und willkürlichen Veränderungen herbeiführt.

Man kann überhaupt den Beweis für alle hier gewonnenen Ergebnisse auch ohne vorgängige Injection der Arterien führen, allerdings in viel weniger exacter Weise. In dieser Beziehung mag auf die bereits discutirten Durchschnitte der Arteria femoralis (Fig. 7 und 8) verwiesen werden. Man constatirt ohne Ausnahme in allen injicirten oder nicht injicirten Präparaten grosser und kleiner Arterien, dass die knotigen, bindegewebigen

Digitized by Google

Verdickungen der Intima mit Veränderungen der Tunica media verknüpft sind, wie dies bereits früher erwähnt wurde. In der Regel handelt es sich dabei um eine Verdünnung und Ausbauchung der Tunica media, zusammen mit stärkerer Ausbildung der Vasa vasorum in Media und Adventitia, sowie mit Neubildung von Granulationsgewebe oder Narbengewebe in diesen Gefässhäuten. Die Bedeutung dieser Befunde ist ausführlich erörtert. Es ist daher vielleicht nur eine Wiederholung, wenn noch darauf hingewiesen wird, dass die Bindegewebsknoten in der Intima der Aorta, welche die Arteriosclerosis nodosa charakterisiren, fast ohne Ausnahme auf solchen verdünnten Stellen der Media aufsitzen. Man kann sich auch an nicht injicirten Präparaten von dieser Thatsache ohne Schwierigkeit überzeugen, durch Anwendung schwacher Vergrösserungen, oder, wo dies nicht ausreicht, durch zahlreiche combinirte Messungen der Dicke der Intima und der Dicke der Media an verschiedenen Stellen des Gefässumfanges.

Der atheromatöse Zerfall der bindegewebig verdickten Intima führt schliesslich zu dem atheromatösen Geschwüre, indem die innersten, über dem Atheromheerde gelegenen Schichten der Intima einreissen. Der Atherombrei tritt dann zum Theil in die Lichtung der Blutbahn ein, während das Blut sich in die weichen Zerfallsmassen einwühlt. Die Entleerung des Atherombreies in die Blutbahn vollzieht sich indessen nur langsam, weil, wie früher erwähnt, in der Regel einige Septa hyalin degenerirten Bindegewebes die grösseren atheromatösen Heerde durchziehen und darthun, dass diese vielfach durch Confluenz entstehen. Das atheromatöse Geschwür stellt nun eine mehr oder weniger tiefgreifende Höhle dar, welche namentlich in ihren der Media näher gelegenen Theilen ausgesprochen sinuös erscheint. Mit der fortschreitenden Dehnung der Tunica media zerreisst ein Theil jener den Atheromheerd durchziehenden Septa, die Geschwürsränder weichen von einander ab. Zugleich flacht sich durch diese mechanische Zugwirkung das Geschwür ab, so dass der nicht selten verkalkte Geschwürsgrund sich der Innenfläche der Gefässlichtung nähert. Die Gefässwand ist dann im Gebiete des Geschwürs sehr erheblich verdünnt, und diese Verdünnung trifft neben der Intima auch die Media, welche zugleich reichlich von Gefässen und Bindegewebe durchsetzt ist.

Digitized by Google

Diese Vorgänge sind ohne Schwierigkeit zu verstehen, wenn man sich die Gestaltung der Gefässwand unter dem uneröffneten Atheromheerde, wie sie in Fig. 5 gegeben ist, vergegenwärtigt. Nach Entfernung des Atherombreies aus dem Geschwürsgrunde wird letzterer in der Richtung der Gefässinnenfläche allmählich gestreckt, und die Media, welche zuvor an dieser Stelle eine Tasche bildete, wird nun wieder geebnet. Dabei ist eine Erweiterung und Abflachung des Geschwüres unvermeidlich, und diese führt zugleich zu einer Erweiterung der Gefässlichtung.

Auch nach dieser Umgestaltung und Abflachung behält das atheromatöse Geschwür vielfach seinen sinuösen Charakter bei. Die unterminirten Geschwürsränder haben aber jetzt Gelegenheit sich an den Boden des abgeflachten Geschwüres anzulegen, und damit werden günstigere Bedingungen für die Vernarbung herbeigeführt. Man kann bekanntlich den Vernarbungsprozess makroskopisch leicht nachweisen und auch durch die mikroskopische Untersuchung bestätigen. Man bemerkt dann auf dem Geschwürsgrunde, der stellenweise vielleicht noch mit einer dünnen Schicht Atherombrei belegt ist, oder aber in den Rändern eines atheromatösen Geschwüres eine derbe Narbenmasse, deren Faserung wesentlich abweicht von der Faserung der Geschwürsränder, und sich scharf an letztere ansetzt. In den mir vorliegenden Fällen erweist sich das Narbengewebe zugleich erheblich zellreicher als die verdickte Intima. Da es jedoch nicht selten seinerseits körnig, hyalin oder atheromatös degenerirt, wird das mikroskopische Bild der Veränderung zuweilen ein sehr mannichfaltiges, so dass die Orientirung auch bei Zuhülfenahme ganz schwacher Vergrösserungen erheblich erschwert ist. In anderen Fällen dagegen liegen die topographischen Verhältnisse einfacher, so dass bezüglich der Deutung der Befunde ein Zweifel nicht gerechtfertigt erscheint. Man bemerkt dann, dass die weithin unterminirten Ränder des Geschwüres durch jenes zellreiche Narbengewebe mit dem Geschwürsgrunde verwachsen, so dass nur in relativ beschränkter Ausdehnung das Narbengewebe vom Geschwürsgrunde bis zu der freien Innenfläche der Arterie reicht. Alle diese Vorgänge finden durch die Erfahrungen, welche Zahn[1])

[1]) Zahn, Ueber einen Fall von Aortenaneurysma mit geheilten Querrissen der Intima und Media. Dieses Archiv Bd. 73. — Untersuchung

Digitized by Google

über die Verheilung von Verletzungen und Zerreissungen der Intima gesammelt hat, eine erwünschte Erläuterung.

Die bisherigen Betrachtungen haben sich mit denjenigen Fällen beschäftigt, in welchen die arteriosclerotischen Heerde mit einer Verdünnung der Tunica media verknüpft waren. Es erübrigt noch den selteneren Fall zu erörtern, dass die Tunica media unter den knotigen Verdickungen der Intima nicht verdünnt, sondern im Gegentheile verdickt erscheint.

Es ist dies ein Vorkommniss, welches ebenso an der Aorta, wie an allen anderen Theilen der arteriellen Bahn gelegentlich wahrgenommen wird. Auf Durchschnitten der Hirnarterien begegnet man ihm vielleicht etwas häufiger. In der Regel sind die arteriosclerotischen Veränderungen in solchen Fällen etwas weiter vorgeschritten. Denn Verdickungen der Media, wie sie Fig. 6 dargestellt sind, kommen hier nicht in Betracht. Diese Verdickung der Media in Fig. 6 ist streng localisirt, und in einer im Uebrigen verdünnten Stelle der Media gelegen. Sie ist unzweifelhaft ein Effect entweder der Leichenstarre oder der Alkoholhärtung, denn sie findet sich unregelmässig zerstreut in der Wandung gesunder sowohl als kranker Arterien, und lässt keine Beziehung zu den Erkrankungsprozessen erkennen. Die circumscripten pathologischen Verdickungen der Media, welche bei der Arteriosclerosis nodosa getroffen werden, haben eine durchaus andere Erscheinung. Mehrere derselben werden in der folgenden Mittheilung abgebildet werden. In solchen Fällen ist nehmlich die verdickte Media nach aussen ausgebaucht und zugleich hyalin oder seltener atheromatös degenerirt. Die Ausbauchung der verdickten Media beweist ihre geringe Widerstandsfähigkeit und wird unter den gegebenen Verhältnissen als Ursache der bindegewebigen Verdickung der Intima, welche die Ausbauchung der Media ausfüllt, betrachtet werden dürfen. Die Verdickung der Media aber erklärt sich in einfacher Weise aus der Aufquellung, welche dieselbe bei der hyalinen und atheromatösen Degeneration erleidet. Und, ähnlich wie in der Intima, bleibt diese Aufquellung bestehen, auch wenn Petrification hinzukommt.

über die Vernarbung von Querrissen der Arterienintima und Media nach vorheriger Umschnürung. Ebenda Bd. 96. 1884.

Digitized by Google

Etwas schwieriger dagegen gestaltet sich die Beantwortung der Frage, weshalb in diesen Fällen, unter den mächtigen Verdickungen der Intima, die Media hyalin oder atheromatös degenerirt. Es kommen hierbei zwei Möglichkeiten der Erklärung in Betracht. Die hyaline Degeneration, welche in der Media auftritt, erinnert in gewissen Beziehungen an die Befunde an den Enden der Hauptarterienstämme von Amputationsstümpfen. Dort trat die hyaline Degeneration als Folge einer vollständigen Verschliessung des Gefässlumen ein und zwar, wie vermuthet werden konnte, in Folge der vollständigen Ausserdienststellung der betreffenden Abschnitte der Gefässwand. Und auf eine solche Aufhebung der Function konnte auch die hyaline Degeneration der Muskelschichten des Ductus Botalli zurückgeführt werden. Möglicherweise dass unter den mächtigen circumscripten, bindegewebigen Verdickungen der Intima, von denen hier die Rede ist, analoge Verhältnisse obwalten. Auch hier entlasten die Bindegewebsmassen der Intima die zuvor gedehnte und ausgebauchte Media, indem sie die Spannung mehr oder weniger vollständig übernehmen. Die Ausbauchung der Media bedingt, wie oben ausführlicher erörtert wurde, bereits eine theilweise Entlastung, so dass eine erhebliche Verdickung der Intima immerhin geeignet erscheint die Entlastung in manchen Fällen zu einer vollständigen zu machen. Die consecutive Degeneration der Media wäre in diesem Falle eine Folge ihrer Inactivität.

Diese Auffassung der hyalinen Aufquellung der Media begegnet indessen Schwierigkeiten, weil sie vielfach mit hyaliner Degeneration der Intima verknüpft ist. Diese kann nicht gleichzeitig Folge einer Inactivität sein, da doch die eine oder die andere Gefässhaut die Spannung zu tragen hat, und die in der Regel wenig veränderte Adventitia, namentlich in der Aorta, hierzu nicht ausreichend erscheint. Wahrscheinlicher ist es daher, dass die allzustarke Dehnung der Muskelschichten der Media ebenso zur hyalinen Degeneration führt, wie dies für das neugebildete Bindegewebe der Intima angenommen werden musste. Mit Sicherheit wird man indessen aus dem Sitze der Degeneration der Media an den Orten der stärksten Bindegewebswucherung der Intima, die immer der stärksten Dehnung der Media entspricht, den Schluss ziehen dürfen, dass auch die hyaline De-

Digitized by Google

generation der Media direct oder indirect durch die abnormen Spannungs- und Dehnungsverhältnisse der Gefässwand bedingt sei. Direct wird diese Beziehung zu nennen sein, wenn die Ueberdehnung der Media die hyaline Degeneration verschuldet, indirect dagegen, wenn die Dehnung und Missstaltung der Media Bindegewebsneubildungen in der Intima hervorruft, welche die Media entlasten und durch Inactivität die Degeneration einleiten. Genau das Gleiche gilt aber für die atheromatöse Degeneration in der Media, welche, wie es scheint, ausnahmelos mit atheromatöser oder hyaliner Degeneration der Intima verknüpft ist. Somit erklären sich auch diejenigen Fälle von Arteriosclerosis nodosa, welche mit einer Verdickung und Degeneration der entsprechenden Abschnitte der Tunica media verlaufen, in einfacher Weise durch die vorgetragene Theorie der Arteriosclerose.

Zu Eingang dieser Mittheilung wurde darauf hingewiesen, dass auch die Bindegewebsschichten der normalen Intima der Aorta und der Iliacae grosse Verschiedenheiten in Beziehung auf ihre Mächtigkeit aufweisen. Es wurde damals eingehend erörtert, dass diese Verschiedenheiten in keiner näheren Beziehung zu der gleichfalls wechselnden Dicke der Media stehen, während für die Verdickungen der Intima, welche von primärer Arteriosclerose abhängig sind, eine solche Beziehung soeben ausführlich nachgewiesen wurde. Wenn demgemässs die normalen und die pathologischen Verdickungen der Intima, namentlich auch die circumscripten, wohl unterschieden werden können, so kann es dem ungeachtet noch fraglich erscheinen, in wie weit gerade diese, durch die grössere Dicke der Intima ausgezeichneten Stellen der normalen Arterienwand bevorzugt sind bei der Entwickelung der Arteriosclerosis nodosa. Es ist dies eine Frage, deren allgemeine Beantwortung etwas schwierig erscheint, weil an der normalen Aorta die dicksten Stellen der Intima keine ganz constante Stellung aufweisen. Es ist jedoch bekannt, dass solche circumscripte, grössere und kleinere arteriosclerotische Heerde sehr häufig ausserhalb des Gebietes der Nabelblutbahn vorkommen, wo unter normalen Verhältnissen keine sicher nachweisbaren Mengen von Bindegewebe in der Intima sich finden. Die Entwickelung der arteriosclerotischen Heerde kann daher nicht unbedingt von der Mächtigkeit des Bindegewebes der nor-

Digitized by Google

malen Intima abhängig sein. In der Arteria iliaca communis hat indessen jene physiologische Bindegewebslage der Intima eine typische Localisation in demjenigen Theile des Gefässumfanges, welcher der Nabelblutbahn entspricht, also im medialen, hinteren Quadranten. Wenn man diese Stelle in Fällen von Arteriosclerosis nodosa regelmässig einer Prüfung unterzieht, so überzeugt man sich leicht, dass sie immer oder zum Mindesten sehr häufig sich erkrankt erweist. Es finden sich da nicht allzuselten sehr mächtige Bindegewebsmassen in der Intima, in anderen Fällen sind sie geringfügiger.

In Fig. 11, welche bei 4facher Vergrösserung diese Verhältnisse anschaulich machen soll, ist diese typische Stelle der Intima nach links verschoben durch eine geringe Drehung des Gefässes, welche von der allgemeinen Verkrümmung der arteriellen Bahn abhängig und von einer analogen Verdrehung der Theilungsstelle der Iliaca communis begleitet ist (Fall 13 der dritten Mittheilung, Arteria iliaca communis dextra). In dieser Fig. 11 findet man an der typischen Stelle (links) die Media verdickt, hyalin degenerirt und nach aussen vorgebaucht. (Die Verdickung und hyaline Degeneration der Media ist leider in der Abbildung nur undeutlich wahrnehmbar, sie war nicht sehr beträchtlich.) Aus der deutlichen Ausbauchung der Media wird man auf eine grössere Nachgiebigkeit derselben schliessen müssen. Die regelmässige Gestalt des Gefässlumen (Paraffininjection) aber beweist, dass die weit über die Grenzen des Normalen verdickte Intima Sitz einer compensatorischen Endarteriitis ist. Das mediale Drittel der Intima ist in eine breite, halbmondförmige bindegewebige Masse umgestaltet, in welcher eine ausgesprochene hyaline Degeneration und zugleich eine Zerklüftung der Faserung erkennbar wird. Diese Veränderungen der Intima sind in Fig. 13 bei stärkerer, 35facher Vergrösserung wiedergegeben und bereits früher berührt worden. In anderen Fällen dagegen trifft man bei ähnlichem Verhalten der Intima eine Verdünnung der ausgebauchten Media an dieser Stelle der Arterie. Es ergiebt sich somit, dass in der That die typisch localisirte, physiologische Bindegewebsschicht der Intima in der Arteria iliaca communis relativ günstige Bedingungen für die Entwickelung der Arteriosclerosis nodosa darbietet, und dass hier die Veränderungen in

Digitized by Google

genau derselben Weise verlaufen, wie dies für die Arteriosclerosis nodosa im Allgemeinen geschildert wurde. Es muss aber späteren Untersuchungen überlassen bleiben, auch an anderen Theilen der Nabelblutbahn analoge Verhältnisse nachzuweisen. Will man aber verallgemeinern und annehmen, dass das Gebiet der Nabelblutbahn, welches physiologischer Weise eine Bindegewebsschicht in der Intima aufweist, eine Prädilectionsstelle für die Entwickelung der nodösen Arteriosclerose abgiebt, so steht dieser Schluss in bester Uebereinstimmung mit der Erfahrung, welche zeigt, dass die Aorta descendens, die Iliaca communis und interna ausserordentlich häufig von dieser Erkrankung befallen werden.

Die fünfte und sechste Mittheilung hat sich nahezu ausschliesslich mit denjenigen circumscripten arteriosclerotischen Heerden beschäftigt, welche unabhängig von den Verzweigungsstellen der arteriellen Bahn auftreten. Wirft man einen kurzen Rückblick auf die gewonnenen Ergebnisse, so zeigt sich, dass die in Rede stehenden Veränderungen, ebenso wie die Erscheinungen der primären diffusen Arteriosclerose, abhängig sind von einer primären, langsam sich vollziehenden Dehnung der Tunica media. Während aber die diffuse, primäre Arteriosclerose, wie in der dritten und vierten Mittheilung nachgewiesen wurde, auf eine weitverbreitete, relativ geringe Dehnung der mittleren Gefässhaut zurückzuführen ist, handelt es sich bei der Arteriosclerosis nodosa um circumscripte, aber ungleich stärkere Dehnungen. Bei der primären diffusen Arteriosclerose musste die Dehnung der Tunica media auf eine durch senilen oder pathologischen Marasmus oder durch andere, allgemeine Ernährungsstörungen bedingte Herabsetzung der mechanischen Widerstandsfähigkeit der mittleren Gefässhaut bezogen werden. Die gleichen ätiologischen Momente sind jedoch erfahrungsgemäss auch maassgebend für die Arteriosclerosis nodosa. Demgemäss wird man die Stellen, an welchen sich die hier behandelten, circumscripten Dehnungen der Media finden, betrachten dürfen als die Orte, an welchen jene Verminderung der Leistungsfähigkeit der Tunica media stärker ausgesprochen ist als in der Umgebung. Die Richtigkeit dieser Auffassung aber

Digitized by Google

wird bezeugt durch den Umstand, dass die Arteriosclerosis nodosa vorzugsweise im Gebiete der primären Arteriosclerose auftritt, in allen Fällen aber nur in Gefässsystemen getroffen wird, welche wenigstens in gewissen Gebieten die Erscheinungen der diffusen primären Arteriosclerose darbieten.

Die circumscripte Dehnung der Tunica media führt zunächst zu einer Bindegewebsneubildung in der Intima, zu einer circumscripten, compensatorischen Endarteriitis, welche die in Folge der Dehnung entstandenen Difformitäten der Gefässlichtung ausgleicht, in dem Maasse wie sie entstehen. Die Dehnung der Gefässwand ist somit eine langsame und allmähliche, da die Bindegewebsentwickelung, welche der Dehnung Schritt hält, nach den Erfahrungen an der Nabelblutbahn von Kindern relativ lange Zeit beansprucht. Es ergiebt sich daraus zugleich, dass die circumscripte Dehnung der Gefässwand noch fortschreitet zu einer Zeit, in welcher die Intima bereits eine erhebliche, bindegewebige Verdickung aufweist. Aus diesem Grunde muss auch eine stärkere Spannung und Dehnung der tiefsten, zuerst neugebildeten Bindegewebsmassen der Intima sich einstellen. Diese aber hat zur Folge die regelmässig und frühzeitig auftretenden Degenerationen vorzugsweise der tiefsten, der Media zunächst gelegenen Bindegewebsschichten der Intima. Neben der Petrification und Verfettung erscheinen aber namentlich die hyaline und atheromatöse Degeneration als charakteristische Veränderungen der nodösen Arteriosclerose. Diese beiden letztgenannten Degenerationen sind nun von einer Aufquellung und Volumszunahme der zerfallenden Gewebe begleitet. Während aber relativ sehr mächtige, circumscripte, bindegewebige Verdickungen der Intima, die in aufgeschnittenen oder entspannten Arterien als hügelförmige Bildungen über die Innenfläche vorragen, in dem unter physiologischem Drucke stehenden Gefässe keine Difformität des Lumen hervorrufen, bedingen jene als Degeneration bezeichneten Aufquellungen der neugebildeten Bindegewebsmassen eine auch im gespannten Gefässe auffällige, knotige, in das Lumen gerichtete Hervorwölbung der Intima. Bei fortschreitender Dehnung des Gefässlumen ist es aber möglich, dass auch diese, durch die degenerativen Prozesse bedingten Difformitäten der Gefässlichtung wieder ausgeglichen werden durch das Fortschreiten der com-

Digitized by Google

pensatorischen Bindegewebsneubildung, welche das erweiterte und unregelmässig missstaltete Lumen von Neuem genau der Gestalt des Blutstromes anpasst.

Mit diesen Ergebnissen ist ein grosser Theil der Erscheinungen der Arteriosclerosis nodosa auf einfache, gesetzmässig sich vollziehende Vorgänge zurückgeführt, die mit der allgemeinen Aetiologie dieser Erkrankung in directester Beziehung stehen. Nur die an den Verzweigungsstellen der arteriellen Bahn auftretenden, knotigen Verdickungen der Intima verlangen noch eine gesonderte Betrachtung, welche sie in einer weiteren Mittheilung finden sollen.

XIV.

Experimentelle Untersuchungen über die Einwirkung von Raumbeschränkungen in der Pleurahöhle auf den Kreislaufsapparat und namentlich auf den Blutdruck nebst Beobachtungen über Pulsus paradoxus. (Ein Beitrag zur Lehre von der Wirkung grosser pleuritischer Ergüsse.)

Von Dr. Ottomar Rosenbach,
Privatdocenten an der Universität Breslau.

Im Anschlusse an die Ergebnisse unserer Untersuchung über das Verhalten des Kreislaufsapparates, in specie des Blutdrucks, bei experimentell erzeugten Herzklappenläsionen[1]) schien es wünschenswerth zur Vervollständigung der hier constatirten, für die Lehre von den Regulationsmechanismen des Körpers nicht unwichtigen, Befunde eine Prüfung des Einflusses, welchen raumbeschränkende Prozesse in der Pleurahöhle auf den arteriellen Druck ausüben, vorzunehmen. Zwar hatte Lichtheim[2]) aus

[1]) Ueber artificielle Herzklappenfehler (Habilitationsschrift Breslau 1878) u. Arch. f. experim. Pathol. Bd. 9.

[2]) Die Störungen des Lungenkreislaufs. Berlin 1876.

Digitized by Google

seinen bekannten Versuchen über das Verhalten des Blutdrucks bei Ausschaltung grösserer Bezirke der Lungengefässbahnen bereits den Schluss gezogen, dass die deletären Wirkungen grosser pleuritischer Exsudate auf andere Ursachen als die Verlegung des Stromgebietes der Lungenarterien zurückzuführen seien und dass im Einklange mit den Ergebnissen klinischer Forschung wahrscheinlich die mechanische Verdrängung des Herzens oder der grossen Gefässstämme als der wesentlichste Factor bei dem Zustandekommen der den Klinikern wohlbekannten, bei grossen Pleuraexsudaten nicht gerade seltenen, Collapszustände zu betrachten seien; aber der directe Nachweis dieses Zusammenhangs, sowie die Beantwortung einiger anderer, naheliegender, wichtiger Fragen durch das Experiment stand noch aus. Unter diesen Umständen kam ich der Aufforderung meines verehrten Lehrers Cohnheim, eine experimentelle Prüfung der hier in Betracht kommenden Momente in seinem Institute vorzunehmen, gern nach, doch unterblieb die Publication des Ergebnisses der zahlreichen, im Wintersemester 1877—78 unternommenen Versuche, weil nicht in allen Punkten ein befriedigender Abschluss erzielt worden war. Da indess eine erneute Durchsicht der Versuchsprotocolle gelehrt hat, dass einzelne Ergebnisse der Versuchsreihe der Mittheilung nicht unwerth sind, so erlaube ich mir, dieselben hier zu veröffentlichen, nicht ohne mit warmem Danke des Mannes zu gedenken, auf dessen Anregung die Untersuchungen entstanden sind und dessen rege Theilnahme ihre Fortschritte begleitete.

Die Fragestellung für unsere Arbeit konnte natürlich eine einfache sein und hatte im Wesentlichen folgende Punkte zu berücksichtigen:

1) Haben raumbeschränkend wirkende Eingriffe im Thorax einen Einfluss auf den arteriellen Druck?

2) Lässt sich, wenn dies der Fall ist, die Grösse der Raumbeschränkung für das einzelne Versuchsobject mit Rücksicht auf die Capacität der Brusthöhle fixiren, d. h. giebt es ein Maass für die druckerniedrigend wirkende relative Raumverminderung?

3) In welcher Weise kommt die Drucksenkung zu Stande? Durch Verlegung arterieller Bahnen? Durch verminderten Abfluss von Seiten des Venensystems (Venenstauung)? Durch Be-

Digitized by Google

hinderung der Athmung, Zwerchfellsparese, Unmöglichkeit den Thorax durch die Brustmuskeln inspiratorisch zu erweitern? Durch Verdrängung des Herzens oder der grossen Gefässe?

4) Lassen sich Erscheinungen, die für klinische Probleme von Wichtigkeit sind, an den operirten Thieren beobachten?

Bei der Bearbeitung der ersten Frage musste selbstverständlich nicht nur der Einfluss der, wenn man so sagen darf, acut einsetzenden, sondern auch der der chronisch wirkenden Raumbeschränkung geprüft werden; denn nur eine solche Betrachtungsweise vermag genügenden Aufschluss über die Bedeutung der Compensationsvorrichtungen des Organismus zu geben, da ja einerseits das Gleichbleiben des Blutdrucks sofort nach dem Eintreten der Drucksteigerung im Thoraxraum keine Garantie für seine weitere Constanz bietet, während andererseits eine plötzlich einsetzende Druckverminderung möglicherweise nur eine indirecte und secundäre Folge des Eingriffs überhaupt sein und demgemäss nach Ablauf der ersten Reactionserscheinungen dem Normaldruck dauernd Platz machen kann. Es musste also, um die „chronische" Form der Drucksteigerung zu studiren, ein Weg gesucht werden, auf dem sich die Raumeinengung innerhalb der Brusthöhle ausführen liessen, ohne dass die mit dem Eingriff verbundenen Nebenwirkungen das Allgemeinbefinden der Versuchsthiere — es wurden Hunde und Kaninchen verwendet — innerhalb der nächsten Tage und Wochen allzu ungünstig beeinflussten. Es konnten nur schwer resorbirbare und doch möglichst wenig reizende Stoffe in Betracht kommen, während für die erste Versuchsreihe, in der es nur darauf ankam, die Compensationseinrichtungen für die temporäre Erhaltung des Blutdrucks auf seiner Höhe zu beobachten, alle flüssigen Substanzen, sowie Luft in gleicher Weise geeignet erschienen. Für die Experimente, in denen die Thiere am Leben erhalten werden sollten, kamen in Betracht Wasser, Salzlösung, Oel, Kakaobutter, Gypsbrei. Doch mussten von den genannten Stoffen Wasser und Salzlösung ausser Betracht bleiben, da diese Substanzen wegen ihrer leichten Resorbirbarkeit nicht geeignet erschienen, die Versuchsbedingungen auf die Dauer gleichmässig zu erhalten. Dasselbe gilt von der Luft, die ja von der gesunden Pleura leicht resorbirt werden kann und ausserdem nur schwer zu desinficiren

Digitized by Google

ist. Gypsbrei, der ausserdem wegen seiner leichten Erstarrbarkeit besonders geeignet erschien, die Grösse des angewandten Drucks und die Gestaltveränderungen der Thoraxhöhle zu studiren, lässt sich, wenn er jedesmal frisch und möglichst dünn bereitet wird, gut injiciren, kann aber zu länger dauernden Versuchen nicht benutzt werden, weil er trotz bester Desinfection, wenn er durch Wasserresorption zum Erstarren gebracht worden ist, durch seine rauhe Oberfläche die Weichtheile schädigt und zu blutigen Ergüssen in die Thoraxhöhle führt. Die aus ihm sich bildende, unverschiebliche Masse scheint ausserdem für die Athembewegungen ein so bedeutendes Hinderniss zu bilden, dass wir von seiner Anwendung ausser für vorübergehende Druckbestimmungen gänzlich absehen mussten. So blieb als bestes und brauchbarstes Mittel die Oelinjection übrig, welche in weitaus der grössten Mehrzahl unserer Versuche in Anwendung gelangte. Doch wollen wir hier gleich hervorheben, dass trotz der Bemühungen, die Flüssigkeit möglichst desinficirt in die Pleurahöhle zu injiciren, in keinem Fall eine Reizung und Entzündung der Pleura vermisst wurde. Es kam allerdings nie zu einer Ansammlung von flüssigem Eiter in der Brusthöhle, sondern die Pleura zeigte sich in grosser Ausdehnung überzogen mit einer festen, weissgelben Membran, die bei mikroskopischer Untersuchung sich als fast nur aus Eiterkörperchen bestehend, von denen der grösste Theil grosse Fetttröpfchen aufgenommen hatte, erwies [1]). Die sehr einfache Versuchsanordnung war im Allgemeinen folgende: Das durch mehrfaches Kochen so weit als möglich desinficirte und wieder abgekühlte Oel wurde nach Ab-

[1]) Ob das Fehlen von flüssigem Eiter darauf zurückzuführen ist, dass die eingeführten Substanzen nur mechanisch reizend, aber nicht als Eiterungs(Entzündungs)erreger wirken, lässt sich nicht entscheiden, da die damalige Unvollkommenheit der bakterioskopischen Methoden eine genaue Prüfung der Frage, ob in den eingeführten Substanzen sich trotz der Desinfection Mikroorganismen befanden, nicht gestattete. Doch lässt sich nicht läugnen, dass die eigenthümliche Form der beobachteten Pleuraausschwitzung eine gewisse Aehnlichkeit mit den in neueren Experimenten von verschiedenen Forschern erhaltenen Entzündungsproducten bietet, die bei der Einführung von stark reizenden, aber durch sorgfältigste Desinfection von Mikroorganismen befreiten Substanzen in das Körpergewebe erhalten worden sind.

Digitized by Google

rasirung eines kleinen Hautbezirkes und scrupulöser Reinigung desselben und nach Ausführung eines kleinen Hautschnittes vermittelst einer sorgfältig gereinigten und mit geräumiger, vorn abgestumpfter Canüle versehenen Glasspritze, welche erstere möglichst schräg durch die Musculatur hindurch eingestossen wurde, in die Pleurahöhle entweder continuirlich oder in längeren Intervallen injicirt, nachdem vor Beginn des Versuchs ein Manometer in die Carotis oder Cruralis des meist nicht narkotisirten Thieres eingeführt worden war. In einer Reihe von Versuchen wurde zu gleicher Zeit der Venendruck (mit Sodamanometer) in der V. cruralis gemessen. Nach Beendigung des Versuches wurden die Thiere nach genauer Reinigung und Vernähung der Wunden in den Stall gebracht, um so lange als möglich beobachtet und nach einiger Zeit wieder zu neuen Blutdrucksmessungen benützt zu werden. Der Urin der Versuchsthiere wurde fast täglich bezüglich seines Eiweissgehaltes untersucht.

I. Verhalten des Blutdrucks bei plötzlich einsetzender Raumbeschränkung:

a. Raumbeschränkung durch Lufteintritt in die Pleurahöhle.

Die Versuche mit Anlegung eines einseitigen offenen Pneumothorax ergaben absolute Constanz des Drucks durch beliebig lange Zeit hindurch. Ein Theil der Thiere genas nach Vernähung der Pleurawunde in verhältnissmässig kurzer Zeit. Bezüglich der Athmungsfrequenz haben wir zwischen Hunden und Kaninchen dieselben Differenzen constatirt, wie Weil[1]) in seiner bekannten Arbeit, d. h. bei bestehender Thoraxfistel athmen unter sehr vermehrter Ausdehnung der einzelnen respiratorischen Excursionen die Kaninchen in der Zeiteinheit langsamer, die Hunde schneller, als in der Norm; bei geschlossenem Pneumothorax ist beiden Thierarten die Steigerung der Respirationsfrequenz gemeinsam.

b. Von den Versuchen mit geschlossenem Pneumothorax

sei einer mitgetheilt. Einem mittelgrossen Kaninchen werden 30 ccm, nach einer halben Stunde noch 10 ccm Luft bei einem

[1]) Zur Lehre vom Pneumothorax. Deutsch. Arch. f. klin. Med. Bd. 25.

Digitized by Google

Anfangsdrucke von 82 mm Hg. in die linke Thoraxhöhle eingeführt. Die Pulsfrequenz sinkt von 130 auf 112, die Athmungsfrequenz steigt von 48 auf 70 Athemzüge in der Minute; die respiratorischen Hülfsmuskeln athmen in verstärktem Maasse, das Zwerchfell contrahirt sich mächtig; die Herzpulsation ist stark nach rechts hinübergedrängt; in der linken Thoraxseite fühlt man das Pulsiren des Herzens gar nicht mehr. Der Druck steigt nach einzelnen Schwankungen zwischen 80 und 82 auf 84, um dann auf dieser Höhe constant zu bleiben. Das Thier wird nach einer Stunde durch Verbluten getödtet. Die linke Lunge ist völlig retrahirt; das Mediastinum weit nach rechts herüber verschoben; mässige Stauung in den Lungenvenen.

c. Versuche mit Injection von Oel.

Versuch 1. Einem kleinen grauen Kaninchen werden bei einem arteriellen Druck von 60—62 mm Hg. 25 ccm Oel in die rechte Pleurahöhle injicirt. Die Injection begegnet anfangs grossem Widerstande, geht dann leichter von Statten. Der Druck bleibt unverändert, die Pulsfrequenz sinkt von 160 auf 135 – 130 Pulse, die Athmungszahl steigt von 60 auf 80 Athemzüge in der Minute. Sehr starke Dyspnoe ist zu constatiren; geringe Verdrängung der Herzpulsationen nach links vorhanden. Nachdem der Druck während einer Stunde zwischen 60 und 63 geschwankt hat, wird der Versuch abgebrochen.

Versuch 2. Einem kleinen gelben Hunde werden 250 ccm Oel in die linke Pleura injicirt, zuerst unter erheblichem Widerstande gegen den Abfluss, später ohne Schwierigkeit. Nach der Injection steigt der Druck von 140 auf 144 mm Hg., um dann dauernd auf 141 zu verbleiben. Die Athmungsfrequenz erhöht sich von 40 auf 46 Athemzüge, der Puls sinkt von 120 auf 110 Schläge erst ¼ Stunde nach Schluss der Injection. Herzpulsation (und Herzdämpfung) deutlich nach rechts verschoben.

Versuch 3. Einem sehr grossen Kaninchen werden bei 100—105 mm Hg. 60 ccm Oel in die linke Pleura ebenfalls unter grossem Anfangswiderstande injicirt. Der Druck sinkt im Beginn der Injection auf 105 mm, um sich sofort auf 120 zu erheben und nach einigen Schwankungen zwischen 110 und 106 dauernd auf letzterer Höhe zu verbleiben. Die Dyspnoe ist am Schluss der Injection hochgradig; die Pulsfrequenz ist um circa 20 Schläge gesunken und steigt nach dem Abbinden des Thieres (¼ Stunden nach Beginn des Versuchs) um 10 Schläge. Die linke Thoraxhälfte athmet bei dem anscheinend sich ganz munter bewegenden Thiere gar nicht; die Excursionen auf der rechten Seite sind übernormale und man fühlt deutlich unter dem rechten Rippenbogen das kräftig herabsteigende Zwerchfell. Die Pulsationen des Herzens sind nur rechts fühlbar.

Digitized by Google

d. Versuche mit Steigerung der Raumbeschränkung bis zur Drucksenkung.

Versuch 1. Einem kleinen Hunde werden bei einem Drucke von 80 mm 75 ccm Oel in die rechte Pleura (unter grossem Anfangswiderstande) injicirt. Weder Athmung noch Pulsfrequenz, noch der arterielle Druck zeigen eine Veränderung. Nach 10 Minuten wird die Injection weiter fortgesetzt; es zeigt sich schon nach dem Einfliessen von 10 ccm steigende Dyspnoe und Verdrängung des Herzens; als 50 ccm injicirt sind, sinken Pulsfrequenz und Druck beträchtlich. Letzterer bleibt nach mehrfachen Schwankungen auf 60 stehen, um nach Injection von 10 ccm unter Erweiterung der Pupillen und Krämpfen des Versuchsthiers rapide abzufallen; doch hebt er sich nach schnellem Ansaugen von 15 ccm wieder bis 40, bei enorm erhöhter Respirationsfrequenz und kaum fühlbarer Herzpulsation. Der Versuch wird abgebrochen und das sehr schwach erscheinende Thier in den Stall gebracht, wo es Abends todt gefunden wird. Bei der Section zeigt sich die rechte Lunge völlig retrahirt, das Herz beträchtlich nach links verschoben, das Zwerchfell beiderseits sehr tiefstehend; auch in der linken Pleurahöhle finden sich einige Cubikcentimeter öliger Flüssigkeit. Die Venenstämme sind enorm gestaut; namentlich die Vena cava inferior ist strotzend gefüllt, ihr Lumen beim Durchtritt durch das Zwerchfell hochgradig verengt. Die Nieren sind stark geschwellt, blauroth, zeigen kleine Hämorrhagien in der Rindenzone; der in der Blase befindliche Urin enthält reichlich Eiweiss.

Versuch 2. Sehr grosses graues Kaninchen. Bei 120 mm Carotidendruck werden circa 60 ccm Oel in die linke Pleura injicirt. Der Druck bleibt nach geringen Schwankungen während einer halben Stunde constant, während die Dyspnoe hochgradig wird und die Herzpulsationen nur in der rechten Thoraxhälfte wahrnehmbar sind. Nach nochmaliger Injection von etwa 8 ccm sinkt die Pulsfrequenz ziemlich plötzlich bei gleichbleibendem Druck von 120 auf 75 in der Minute und als nun noch 2 ccm injicirt werden, treten unter rapidem Absinken des Drucks allgemeine Krämpfe auf, an die sich der Tod des Thieres anschliesst. Die Section zeigt die linke Pleurahöhle mit Oel erfüllt, das Herz enorm nach rechts herüber gelagert, die Venae cavae strotzend mit Blut gefüllt, das Herz leer und in seinem rechten Abschnitt stark contrahirt, der linke Ventrikel ist schlaff und etwas dilatirt. Die blaurothen, vergrösserten Nieren zeigen kleine Hämorrhagien innerhalb der Malpighi'schen Kapseln.

Versuch 3. Kleines, weisses Kaninchen. 20 ccm Oel, in die linke Pleura injicirt, ändern den Blutdruck von 65 mm nicht. Das Thier wird nach Schliessung der Halswunde in den Stall gebracht und da es sich am nächsten Tage wohl befindet, nochmals zu einem Versuche benutzt. Der Druck in der anderen Carotis schwankt zwischen 63 — 65 mm. Es werden bei sich steigernder Dyspnoe, aber gleichbleibendem Druck, 15 ccm injicirt, worauf der Druck rapide sinkt und der Tod des Thieres eintritt, nachdem noch etwa 1 ccm in die Pleurahöhle abgeflossen ist. Der Obductionsbefund war identisch mit dem der vorigen Fälle.

Digitized by Google

Versuch 4. Mittelgrosser Pudel. Bei einem Druck von 140 mm Hg. werden 125 ccm Oel in die linke Pleura injicirt. Der Druck sinkt augenblicklich auf 136 mm, um gleich darauf zu steigen und zwischen 138 und 142 zu schwanken. Es werden nun 100 ccm unter gleichbleibendem Druck, aber steigender Respiration und sinkender Pulsfrequenz injicirt; dann weitere 20 ccm, worauf der Druck bis 130 fällt. Nach dem Abbinden scheint das Thier leidlich munter, läuft umher und nimmt Nahrung zu sich. Nach einigen Stunden wird es todt im Stalle gefunden. Die Section ergiebt sehr bedeutende Verdrängung des Mediastinums nach rechts, völlige Retraction der linken Lunge, Abknickung und fast völligen Verschluss der V. cava inf. an ihrer Durchtrittsstelle oberhalb des Zwerchfells. Der Stamm dieser Vene und der der Unterleibsgefässe strotzend mit Blut gefüllt. Die fast blau erscheinenden Nieren zeigen kleine Ekchymosen. Der in der Blase vorgefundene Urin ist eiweisshaltig, während das Thier vor dem Versuche normalen Urin gezeigt hat.

e. Versuche mit Raumbeschränkung in beiden Pleurahöhlen.

Versuch 1. Einem mittelgrossen Kaninchen werden bei 66 mm Hg. 20 ccm in die rechte und 15 ccm in die linke Pleura gespritzt, worauf hochgradige Dyspnoe und Pulsbeschleunigung um circa 30 Schläge eintritt. Der Blutdruck bleibt während circa einer Stunde gleich, um dann zwischen 64 und 66, namentlich während der Exspiration zu oscilliren. Das Thier wird am anderen Morgen todt im Stalle gefunden. Beide Lungen erscheinen comprimirt und die linke etwas weniger als die rechte — ödematös durchtränkt. Venöse Stauung ist nur in unbedeutendem Maasse vorhanden; der in der Blase vorgefundene Urin ist eiweissfrei.

Versuch 2. Einem kleinen Kaninchen werden bei 50 mm Hg. 25 ccm in die linke, 15 in die rechte Pleura gespritzt. Der Druck sinkt bis 48 und bleibt dann constant, die Athmung wird ungemein frequent, ebenso die Pulsfrequenz. Die Herzthätigkeit scheint sehr verstärkt. Am nächsten Tage ist das Thier trotz sehr erhöhter Athemfrequenz anscheinend ganz munter, zeigt in der linken Carotis einen Blutdruck von 46—48 mm. In den nächsten Tagen zeigt sich das Thier auffallend schwach und matt und ist nach 3 Tagen verendet. In beiden Pleurahöhlen findet sich ein reichlicher, weissgelber Belag auf der gesammten Pleura. Das Oel ist mit Blut gemischt; beide Lungen sind in ihren unteren Abschnitten völlig luftleer; in den oberen Abschnitten ödematös. Das Herz ist schlaff und blass. In den Nieren zeigt sich mikroskopisch Anhäufung von grossen Fetttröpfchen in den Glomerulis (Fettembolie).

Versuche mit andauernder Raumbeschränkung in der Pleurahöhle.

Von der detaillirten Mittheilung der zahlreichen und vielfach variirten Experimente, welche die Folgen einer continuirlich wir-

Digitized by Google

kenden Raumeinengung im Thorax zur Anschauung bringen sollten, glauben wir hier Abstand nehmen zu können; denn sie hatten kein bedeutsames Resultat, da es nicht gelang, die rein mechanischen Wirkungen von Flüssigkeitsansammlungen in der Brusthöhle isolirt zur Beobachtung zu erhalten. Trotz aller Vorsichtsmaassregeln wirkten die eingeführten Substanzen als heftige Entzündungsreize (wenn auch nicht immer als Erreger von flüssigem Eiter, wie wir oben angeführt haben), und die weniger reizenden Stoffe wurden zu schnell resorbirt, als dass ihre Einwirkung auf die Kreislaufsverhältnisse mit einiger Sicherheit hätte eruirt werden können. Im Allgemeinen können wir nur sagen, dass die Versuchsthiere in der überwiegenden Mehrzahl nach einigen Tagen oder mehreren Wochen an allgemeiner Entkräftung zu Grunde gingen, ohne dass die an ihnen zu constatirenden klinischen Symptome Aufschlüsse über die Betheiligung der einzelnen Organe an dem Marasmus gegeben oder Erscheinungen zu Tage gefördert hätten, aus denen auf eine Prävalenz der Störungen in gewissen Apparaten hätte geschlossen werden können. Je nach der Dauer der Affection zeigten die einzelnen Thiere mehr oder weniger vorgeschrittene Verfettung, Schlaffheit und Brüchigkeit des Herzmuskels, und Verfettung der Leber, ausgebreitete pleuritische Auflagerungen, Atelectase oder Solidification der Lungen. Zeichen venöser Stauung, die bei den acuten Fällen so frappant erschienen, fehlten durchgängig; auffallend war der Umstand, dass in einer verhältnissmässig grossen Reihe von Fällen trotz einseitiger, vorsichtiger Injection die Injectionsmasse oft auch in der nicht operirten Pleurahöhle gefunden wurde, ohne dass eine Zerreissung des Mediastinalgewebes sich nachweisen liess; ebenso fand sich im Herzbeutel nicht selten Oel und man ist zu der Annahme gezwungen, dass diese Substanz auf dem Wege der Lymphbahnen von dem Ort, wo sie ursprünglich deponirt war, nach benachbarten Regionen transportirt worden ist. Der Befund von Fettembolien in der Niere ist, wie dies ja auch von anderen Forschern constatirt wurde, nach Einverleibung von Oel in die Pleurahöhle ein fast constanter. Dagegen gelang es nicht, Fett im Urin zum Nachweis zu bringen. Auch glückte es in diesen chronischen Fällen nur einige Mal, Eiweiss im Urin aufzufinden. — Einige Thiere überstanden den Eingriff völlig und

Digitized by Google

zeigten, wenn sie nach Monaten nach Anstellung anderer Versuche zur Obduction gelangten, fast normale Verhältnisse an den Theilen, an denen früher die geschilderten Eingriffe vorgenommen worden waren.

Einer besonderen Berücksichtigung werth scheint uns der in unseren Versuchsprotocollen fast durchgehend erwähnte Umstand, dass sich dem Abflusse der Injectionsmasse in den Thorax anfangs manchmal nicht unbeträchtliche Widerstände entgegenstellten, die beim allmählichen Fortschreiten der Injection immer geringer wurden, so dass zuletzt die Flüssigkeit bei sehr geringem Spritzendruck sich in die Pleurahöhle ergoss. Eine befriedigende Erklärung dieses auf den ersten Blick etwas eigenthümlichen Verhaltens ergiebt sich wohl aus folgender Betrachtung der Druckverhältnisse im Thorax. Eine Trennung der Berührungsfläche der beiden, dicht an einander gelagerten glatten Pleuraüberzüge durch ein fremdes Medium (Luft oder Flüssigkeit) begegnet um so grösseren Schwierigkeiten, je kleiner die Angriffsfläche für das Eindringen des trennenden Körpers ist; denn, da in einem solchen Fall der mit der Elasticität der Lunge in gleicher Richtung wirkende, d. h. die Lunge zu verkleinern bestrebte Druck des in die Pleura eindringenden Mediums nur in einem beschränkten Bezirk zur Geltung kommen kann, während alle benachbarten Punkte der Pleura mit der vollen Kraft der die Lunge ausdehnenden Factoren (Zugwirkung der Inspirationsmuskeln, Druckwirkung des nur um die Grösse der Lungenelasticität verminderten atmosphärischen Drucks) in entgegengesetzte Richtung bewegt werden, so muss aus einfachen mechanischen Gründen das Eindringen des fremden Mediums zwischen die Pleurablätter so lange einem grösseren Widerstande begegnen, bis eine solche Trennung der beiden Pleuren in grösserer Ausdehnung stattgefunden hat, dass die Verminderung der aspirirenden Kraft den centripetal wirkenden Kräften gestattet, über die centrifugalen (erweiternden) das Uebergewicht zu erlangen. So sehen wir bei Einlegung einer engen, nicht verschlossenen Canüle in die Thoraxhöhle trotz der dadurch entstehenden Communication von Pleurahöhle und Aussenluft keinen Pneumothorax oder doch nur eine sehr beschränkte Ansammlung von Luft im Innern

Digitized by Google

der Brusthöhle eintreten, während der Pneumothorax um so schneller und ausgiebiger zu Stande kommt, wenn die Brustwand ergiebig eröffnet wird und unsere Beobachtung ist demnach nicht ohne Interesse für die Erklärung der Entstehung und Wiederausgleichung der durch die Ansammlung fremder Medien, namentlich durch Luft, in der Pleurahöhle gesetzten Störungen. —

Bevor wir zur ausführlichen Darlegung der aus unseren Experimenten sich ergebenden Folgerungen übergehen, möchten wir erst die zweite von uns oben aufgeworfene Frage, ob sich aus unseren Versuchen ein allgemein gültiges, fixirbares Maass für die Grösse der zur Druckwirkung führenden relativen Raumbeschränkung entnehmen lasse, dahin beantworten, dass unsere Bemühungen um eine genauere Bestimmung der mit Sicherheit eine Drucksenkung bedingenden Volumensverminderung der Brusthöhle kein Resultat gehabt haben, da die Capacität des Thoraxraums eine zu variable, von verschiedenen Factoren: Lungenelasticität, Ausdehnbarkeit der Brustwand, Nachgiebigkeit des Zwerchfells, Verschiebung des Mediastinums, Füllung der Därme abhängige ist und da der Kräftezustand des Thieres wohl auch bei der Compensation der gesetzten Störungen eine Rolle spielt. Im Allgemeinen lässt sich wohl sagen, dass die Raumbeschränkung annähernd 2 Drittel der Lunge betreffen kann, ohne dass ein baldiges Absinken des Drucks zu befürchten steht. Bei völliger Functionsunfähigkeit einer Lunge kann sich, wie wir gesehen haben, der Druck Tage lang constant erhalten. Der Grenzwerth der ohne Verminderung des Drucks zu erzielenden Raumbeschränkung dürfte durch das Mediastinum gegeben sein, da von der Verschiebung desselben der Abfluss des Venenblutes in den Thorax und somit die Füllung des Herzens beeinflusst wird. Wir kommen auf diesen Punkt weiter unten noch zu sprechen und möchten hier nur betonen, dass eine Ausschaltung von drei Viertheilen des Lungenkreislaufs ohne Drucksenkung, wie dies Lichtheim constatirt hat, bei den von uns gesetzten, zweifellos complicirteren Eingriffen nicht zur Beobachtung kam.

Resumiren wir nun in Kürze die Resultate der vorstehend beschriebenen Versuche, in denen eine schnell eintretende, sehr beträchtliche Raumbeschränkung erzielt wurde, so ergiebt sich wohl mit genügender Deutlichkeit, dass auch hier ebenso wenig

Digitized by Google

wie bei unseren Experimenten über artificielle Herzklappenläsionen oder bei den Untersuchungen Lichtheim's über den Einfluss der Verlegung von Gefässbahnen in der Lunge ein Sinken des arteriellen Druckes selbst bei hochgradiger Raumbeschränkung innerhalb einer verhältnissmässig langen Beobachtungsdauer constatirt werden konnte, dass also durch die Thätigkeit gewisser regulatorischer Apparate sowohl die durch den Eingriff gesetzten Hindernisse des Blutstroms im Gefässquerschnitt der Lunge und die daraus mittelbar resultirenden Störungen des Gesammtkreislaufes als auch die der Athmung bezüglich des Gasaustausches und der Lüftung der Lunge, sowie nicht minder die dem Abflusse des Venenblutes in den Thorax erwachsenden Widerstände völlig, wenigstens so weit der manometrisch zu fixirende arterielle Druck in Betracht kommt, compensirt werden. Dieser Satz gilt, wie wir gesehen haben, sowohl für ein- als auch für doppelseitige Flüssigkeitsansammlungen; wir dürfen aber, was wir hier besonders betonen möchten, aus dieser anscheinenden Constanz des Drucks nicht den Schluss ziehen, dass die von uns ausgeübten Eingriffe für die Körperöconomie gleichgültig seien, denn unsere Experimente zeigen nur, dass dem Druck eine gewisse Selbständigkeit zukommt, sie beweisen, dass um ihn auf der normalen Höhe zu erhalten, eine Reihe von Compensationseinrichtungen (Mehrarbeit des Herzens, (meist) Verlangsamung seiner Schlagzahl, stärkere und frequentere Athmung, Contraction der musculösen Arterienwandungen) eintreten, Vorrichtungen, die den Druck bisweilen sogar über die Norm erhöhen können; aus den Versuchen folgt aber nicht, dass die Constanz des Drucks identisch ist mit einer Constanz der Kreislaufsverhältnisse, dass die Versorgung des Körpers mit Blut in derselben Weise wie früher möglich ist; im Gegentheile bieten unsere Versuche alle Anhaltspunkte dafür, dass das Gleichgewicht der Körperöconomie durch den Eingriff sehr bedeutend alterirt ist; denn je grösser die Raumbeschränkung wird, desto strotzender gefüllt zeigen sich die Venae cavae mit ihrem Gefässgebiet, wie die Cyanose und die Blutungen des Nierengewebes, die Stauungen im Darm, der Leber etc. beweisen, desto mehr sinkt die Pulsfrequenz und desto höher steigt die Anzahl der Athemzüge. Für das Bestehen einer Gehirnanämie sprechen

Digitized by Google

die Reizung des Vagus- und vasomotorischen Centrums (Verlangsamung des Pulses, Gleichbleiben oder sogar Ansteigen des Drucks), sowie die Erregung des Athmungscentrums (hochgradige Dyspnoe); für die mangelhafte Füllung des Gesammtarteriensystems ist charakteristisch die Ueberfüllung des Venensystems mit dunkelschwarzem Blut, sowie die fühl- und sichtbare Abnahme des Umfangs aller Arterien und wir dürfen darum mit Recht annehmen, dass die Regulirung des Blutdrucks, die Erhaltung der Normalspannung auf Kosten der Füllung der arteriellen Gefässe geschieht. Die Constanz des Drucks unter den obwaltenden Verhältnissen wird durch 2 Factoren gleichmässig bedingt, nehmlich erstens durch die locale Accommodationsfähigkeit der contractilen Gefässwandung, welche trotz geringeren Blutzuflusses zu den Arterien durch ihre verstärkte Zusammenziehung denselben Druck auf den Inhalt auszuüben vermag wie früher und zweitens durch die central bedingte Innervation der Vasomotoren, welche die locale Contraction zu verstärken geeignet ist und, dem verminderten Blutzuflusse zu den Centren entsprechend, in erhöhtem Maasse in Action tritt. Für diese Annahme spricht wohl auch der Umstand, dass in zweien der oben näher geschilderten Fälle der lethalen Drucksenkung eine plötzliche beträchtliche Verminderung der Pulsfrequenz — in einer Beobachtung sank der Puls von 120 auf 75 Schläge — unmittelbar vorherging, da wohl nur einer durch einen hohen Grad von Gehirnanämie bedingten Reizung des Vagus- und vasomotorischen Centrums so schnell eine völlige Lähmung der Centren folgen kann.

Zwar sind also auch die zur Compensation von Raumbeschränkungen dienenden, in unseren Versuchen zu Tage tretenden Vorrichtungen sehr mächtige; doch garantiren sie keinen so dauernden Widerstand gegen die gesetzten Störungen wie diejenigen, welche bei den Herzklappenläsionen die Regulation übernehmen. Allerdings ist es auch leicht erklärlich, dass die Resistenz der Regulationsmechanismen in beiden Fällen eine durchaus verschiedene ist; denn während bei Verletzungen der Herzklappen nur die compensirende Thätigkeit der Herzmusculatur in Betracht kommt, werden bei den eben mitgetheilten Experimenten nicht nur für die Herzarbeit durch Verlegung eines grossen Theils des Lungengefässgebietes, sondern

Digitized by Google

auch für die Arbeit der Lunge und der Athemmuskeln hochgradige Widerstände geschaffen und vor Allem spielt hier ein kaum zu compensirendes Moment eine Rolle, nehmlich die Erschwerung des Venenblutstroms und die dadurch bedingte ungenügende Füllung des Herzens und des arteriellen Systems. (Bei den plötzlichen Todesfällen findet sich der linke Ventrikel contrahirt, die Arterien leer, die Venen strotzend gefüllt.) Von dieser Behinderung des Venenblutstroms scheint in extremen Fällen das Versagen der Regulation abzuhängen; denn, wenn auch die Reservekräfte des Herzens[1]), wie wir die im Herzmuskel vorhandenen, bei gewöhnlichen Anforderungen an die Herzarbeit, nicht in Action tretenden Compensationsmechanismen genannt habe, ausreichend wären auch die hier durch die Einengung des Gefässquerschnittes der Lungen gesetzten Widerstände im kleinen Kreislauf leicht und dauernd zu überwinden, so könnten sie das doch nur unter der Bedingung, dass der Blutzufluss zum Herzen überhaupt in genügender Ausdehnung garantirt bleibt; sie müssen versagen, wenn auch erst nach einiger Zeit, sobald die Verkleinerung der arteriellen Strombahn einen gewissen Grad überschreitet. Natürlich treten mit der Zunahme dieser ungenügenden Füllung des Arteriensystems, trotzdem der Blutdruck mit allen Kräften constant erhalten wird, allmählich die geschilderten Zeichen der Gehirnanämie, und damit die in den Versuchsprotocollen erwähnten deletären Folgen ein. — Es ist also, um dies noch einmal zu betonen, die Constanz des arteriellen Drucks kein Zeichen genügender Compensation; das Bestreben den Druck auf alle Fälle intact zu erhalten beweist nur, dass der Normaldruck eine wichtige Rolle bei der Erhaltung der wichtigsten vitalen Functionen und bei der Compensation von Eingriffen in die Körperöconomie spielt.

[1]) Es gereicht uns zur Genugthuung, dass diese von uns in die Pathologie eingeführte Bezeichnung, die am besten die von uns bei Gelegenheit unserer oben erwähnten Versuche an den Herzklappen gewonnenen Resultate auszudrücken vermag, jetzt das Bürgerrecht gewonnen hat, da Nothnagel in seiner Arbeit „Ueber Anpassungen und Ausgleichungen bei pathologischen Zuständen“ (Zeitschr. für klin. Medic. Bd. X.) den Ausdruck „Reservekraft des Herzens“ und die durch ihn repräsentirte Auffassung von den Compensationsvorgängen am Herzen vollkommen acceptirt.

Digitized by Google

Was die Bedeutung unserer Untersuchungen für die Erklärung von Vorgängen aus dem Gebiete der menschlichen Pathologie anbetrifft, so ist es klar, dass hier überhaupt nur die Verhältnisse bei grossen massigen, namentlich einseitig auftretenden Exsudaten, bei der acuten, rapid sich entwickelnden Pleuritis (Pleuritis acutissima nach Fräntzel), sowie die plötzlichen Todesfälle, die ja bei grösseren serösen Ergüssen nicht gerade zu den Seltenheiten gehören, in Betracht kommen können; denn bei den gewöhnlich zur Beobachtung gelangenden langsam sich ausbildenden Formen der Pleuritis entwickeln sich ja die Störungen, die durch den Exsudatdruck gesetzt werden, meist so allmählich, dass die Compensationseinrichtungen Zeit haben sich den erhöhten Anforderungen zu adaptiren; auch spielen bei ihnen, wenn sie in mehr chronischer Form auftreten, Fieber und andere Complicationen eine so grosse Rolle, dass die mechanischen Störungen jedenfalls nie so rein zu Tage treten, um Veränderungen im Kreislaufsapparate, im Verhalten des Blutdrucks und der Herzkraft allein aus ihnen abzuleiten. Die Abnahme der Herzkraft ist hier meist Zeichen des allgemeinen Kräfteverfalls. So wenig wir bestreiten, dass auch in Fällen der eben erwähnten Categorie, nehmlich bei acut entstandenen aber chronisch gewordenen massigen Pleuraexsudaten andere Ursachen als die in unseren Experimenten zu Tage getretenen, die Schuld an dem letalen Ausgange getragen haben mögen — Herzschwäche, Asphyxie durch ungenügende Lungenthätigkeit, Lungenödem, Embolien der Lungen oder des Gehirns können, wie dies Leichtenstern[1]) urgirt hat, plötzliche Todesfälle herbeiführen —, so glauben wir doch durch unsere Befunde wahrscheinlich gemacht zu haben, dass es vorwiegend die Erschwerung des venösen Blutkreislaufes, die dadurch bedingte Stauung in den grossen Venen und die hieraus resultirende Anämie des Arteriensystems ist, welche hier, wie in einer Reihe von Beobachtungen aus der menschlichen Pathologie die beobachteten Erscheinungen am besten erklärt; namentlich scheinen sie uns für das Auftreten mancher der plötzlichen Todesfälle, in denen ein höherer Grad von Herzschwäche nicht constatirt wurde, eine sehr plausible Erklärung zu geben. Die bisher zur Erklärung herangezogenen

[1]) D. Arch. f. klin. Med. Bd. 25.

Digitized by Google

Möglichkeiten, Suffocation wegen Verminderung der Athmungsfläche, Erschöpfung durch die Exsudatbildung, Lungenödem, Embolie, Schwäche der Herzthätigkeit, lassen sich in einzelnen dieser Fälle mit Sicherheit als ursächliche Momente des Todes zurückweisen. Es ist deshalb von klinischer Seite stets urgirt worden, dass die mechanische Verdrängung des Herzens und die dadurch bedingte Compression und Abknickung der grossen arteriellen oder venösen Gefässe die Ursache der unter den Erscheinungen arterieller Gehirnanämie eintretenden syncopalen Zufälle sein müsse und namentlich hat Bartels[1]) darauf hingewiesen, dass bei grossen einseitigen Ergüssen die Vena cava inf. bei ihrem Durchtritt durch das Zwerchfell in Folge der Verschiebung des Mediastinum eine totale Abknickung erfahren könne und dass dieser Vorgang stets eine Folge linksseitiger Exsudate, die deshalb als die gefährlicheren zu betrachten seien, wäre. Dem gegenüber ist Leichtenstern durch seine schönen experimentellen Untersuchungen am Cadaver zu dem Schluss gelangt, dass diese Erklärung des Entstehungsmodus plötzlicher Todesfälle nicht viel Wahrscheinlichkeit für sich habe, da die V. cava nicht abgeknickt, sondern bogenförmig nach rechts herübergedrängt wird und wie die Injection mit Wasser beweist, durchgängig bleibt. Auch lieferte er für die menschliche Leiche den experimentellen Nachweis, dass die Circulationsstörungen im Gebiet der V. cava umgekehrt gerade bei rechtsseitigen Ergüssen grösser seien, als bei linksseitigen.

Auf Grund unserer Versuche können wir der Ansicht Leichtenstern's insoweit beipflichten, als auch unsere Beobachtungen (allerdings an Thiere) zeigen, dass linksseitige Drucksteigerung in der Pleura keine grössere Gefahr für das Bestehenbleiben der Circulation bietet, als rechtsseitige. Aus einzelnen Fällen, namentlich den gleich mitzutheilenden Experimenten, glauben wir sogar mit Leichtenstern die grössere Bedeutsamkeit der rechtsseitig auftretenden Ergüsse folgern zu dürfen, indessen haben wir ganz sichere Ergebnisse für die deletäre Wirksamkeit von Drucksteigerungen in der rechten Pleurahöhle nicht erhalten. Bezüglich der von Leichtenstern bestrittenen Möglichkeit der Abknickung der V. cava inf. jedoch sind wir zu dem Resultate gekommen,

[1]) D. Arch. f. klin. Med. Bd. IV.

Digitized by Google

dass sich am lebenden Thiere eine solche Umbiegung des Gefässes, freilich keine rechtwinklige, wie Bartels meint, doch wohl unter günstigen Bedingungen, bei langsam gesteigertem Druck und starker Action des Zwerchfells constatiren lässt, dass somit nicht der positive Druck im Thorax, sondern die directe Verengerung des Lumens der Vene die Schuld an dem Aufhören der Circulation in den Venen und an den plötzlichen Todesfällen tragen kann. Um diese Verhältnisse eingehender zu studiren und namentlich, um den Einfluss der Thätigkeit des Zwerchfells, eines Factors, der sich ja an der Leiche nicht zum Ausdruck bringen lässt, auf diese Verhältnisse zu eruiren, haben wir noch eine Reihe von Versuchen, in denen der Druck innerhalb der Pleura nach Belieben gesteigert oder verringert werden konnte, angestellt und theilen hier die wichtigsten unserer Experimente mit.

II. Versuche mit Einführung eines Gummiballons in die Thoraxhöhle.

Das Verfahren, dessen wir uns bedienten, um die Druckverhältnisse innerhalb des Thorax nach Belieben zu modificiren, bestand darin, dass wir an einen jener stark ausdehnbaren dünnwandigen Gummiballons, welche mit einer Pfeife verbunden beim Ausströmen der eingeblasenen Luft einen langdauernden schrillen Pfiff ertönen lassen, und wegen dieser automatischen tonerzeugenden Fähigkeit ein Lieblingsspielzeug unserer Jugend bilden, die Pfeife durch ein kurzes Glasrohr ersetzten, über dieses ein Gummirohr, welches mit einer Klemme verschlossen war, zogen, und nun den gut desinficirten Apparat durch eine möglichst kleine Oeffnung in der Thoraxwand in die Pleurahöhle brachten, worauf die Wunde möglichst sorgfältig um das herausragende Gummirohr verschlossen wurde. Auf diese Weise gelingt es ohne erheblichen Luftzutritt die Gummiblase in dem Innern des Thorax zu fixiren, und durch Einblasen oder Wiederausströmenlassen von Luft den Druck in der Pleura beliebig zu reguliren.

Versuch 1. Bei einem durch Opiumtinctur narkotisirten Dachshunde wird bei einem Carotisdruck von 50 mm Hg. der Ballon eingeführt und mässig aufgeblasen, worauf eine Drucksteigerung bis 55 mm erfolgt, an die sich bei weiterem Aufblasen eine Druckerniedrigung bis 44 mm anschliesst, die bei steigender Ausdehnung des Ballons in ein rapides Abfallen des Drucks übergeht. Sobald man die Luft aus dem Ballon austreten lässt, steigt der

Digitized by Google

Druck, bis er den Normaldruck von 60 erreicht. Dieses Steigen und Sinken des Drucks lässt sich beliebig oft wiederholen. Wird die Auftreibung der Gummiblase sehr langsam ausgeführt, so tritt bei einem gewissen Grade der Ausdehnung noch eine inspiratorische Drucksenkung ein, die sich auch als Ausbleiben oder Verkleinerung des Pulses an den Arterien manifestirt. Die Druckschwankungen zwischen In- und Exspiration betragen über 25 mm. Treibt man, nachdem dieser Zustand eine Zeitlang beobachtet worden ist, plötzlich noch etwa 20 ccm Luft ein, so tritt das oben beschriebene continuirliche rapide Absinken des Drucks auf, unter dessen Einfluss der Exitus sich einstellen würde, wenn man diesem Ausgange nicht durch Entlastung der Pleurahöhle vorbeugte. Die Ausdehnung des Gummiballons ist zur Zeit des Auftretens des Pulsus paradoxus eine so bedeutende, dass eine beträchtliche Verschiebung des Herzens constatirt werden kann. — Es wird nun das Abdomen des Thieres durch einen Kreuzschnitt eröffnet und die Vena cava durch Emporheben der Leber sichtbar gemacht. Wiederholt man nun den Versuch, so sieht man das colossale Anschwellen der Vene bei Aufblähung des Ballons und kann deutlich die Steigerung der Venenstauung bei jenem Grade der Auftreibung, die zum Pulsus paradoxus führt, beobachten. Bei jeder Zwerchfellscontraction wird durch die linke allein kraftvoll arbeitende Hälfte des Diaphragma — die rechte ist durch den Ballon enorm herabgedrängt — die Vena cava nach der linken Seite hingezerrt und das Blut staut sich in dem Venenstamm an. Um das Verhalten der Vena cava superior zu beobachten, wird der Thorax durch ein grosses Fenster eröffnet; der auf dem Zwerchfell aufruhende die Thoraxhöhle erfüllende Ballon hat das Herz sehr stark nach links hinübergedrängt, beide Venae cavae scheinen strotzend gefüllt, die untere erscheint fast abgeknickt. Uebt man mit dem Finger einen Druck auf die Vena cava inf., so sinkt der Druck rapid, Verschliessen der Cava superior hat keinen merklichen Einfluss auf ihn. Das Thier wird durch Verblutung getödtet; der in der Blase befindliche Urin zeigt (nach einstündiger Dauer des Versuchs) reichlich Eiweiss; mikroskopisch lassen sich zahlreiche rothe Blutkörperchen nachweisen. Die Nieren, der Darm, die Blasenschleimhaut sind cyanotisch und zeigen kleine capilläre Ekchymosen.

Versuch 2. Bei einem mittelgrossen narkotisirten Hunde, dessen Carotisdruck 84 mm beträgt, wird behufs Aufsammlung des Urins unter den bekannten Modalitäten eine linksseitige Ureterenfistel angelegt. Der Urinabfluss ist ein ziemlich constanter, der Urin frei von Eiweiss; der Druck erhält sich auf 82. Nun wird der Ballon in der vorhin beschriebenen Weise in die rechte Thoraxhöhle eingeführt und so lange aufgeblasen, bis der Druck langsam zu sinken anfängt; es wird innerhalb 10 Minuten eine Drucksenkung bis 40 mm erzielt. Während der ersten 5 Minuten scheint der Urin beträchtlich schneller zu fliessen, dann findet eine wesentliche Verringerung des Abflusses statt. Der während einer Viertelstunde aufgefangene etwa 4 ccm betragende Urin enthält eine deutliche Eiweisstrübung. Es wird dann mit der Aufblasung fortgefahren, und bald zeigen sich die schon vorher beschriebenen

Digitized by Google

inspiratorischen Druckschwankungen und das Kleinerwerden des Pulses; die Schwankungen während In- und Exspiration betragen zwischen 12 und 15 mm. Nach etwa 5 Minuten fängt der Druck an rapid zu sinken; doch wird durch Austritt von Luft aus dem Ballon ein Steigen bis über die vorher beobachtete Druckhöhe hinaus erzielt, während die Verschiebung des Herzens (an den pulsatorischen Hebungen der Brustwand beobachtet) merkbar geringer wird. Die Durchsenkung und der Pulsus paradoxus lassen sich 3 – 4 mal hinter einander durch Steigerung oder Verminderung des Luftgehaltes erzielen; dann tritt eine bedeutende Druckerniedrigung ein, unter unregelmässigen Zuckungen der Körpermusculatur; ein inspiratorisches Kleinerwerden des Pulses ist nicht mehr zu constatiren. Es wird dem Thiere die Trachea zugeklemmt und während des Abschlusses der Luft steigt der Druck beträchtlich, um bei Freigebung der Athmung wieder, wenn auch nicht auf den vorherigen niedrigen Stand, zu sinken. Comprimirt man die Vena cava inf. in mässigem Grade, so findet in der schon beschriebenen Weise eine Druckerniedrigung statt, die bei Compression der Trachea völlig compensirt, bisweilen sogar übercompensirt werden kann; bei beträchtlicheren Graden der Verschliessung der Vena cava übt die Erstickungsinnervation nicht mehr den druckerhöhenden Einfluss, sondern der Druck sinkt continuirlich. Nachdem diese Versuche einigemale wiederholt sind, stirbt das Thier während der Venencompression unter Krämpfen. Die Urinsecretion hatte während der Anstellung dieser letzten Versuche völlig sistirt; die vorher noch aufgefangene Menge betrug circa 1½ ccm und war stark eiweisshaltig.

Versuch 3. Einem grossen Hunde wird bei 120 mm Carotidendruck und einem vermittelst Sodamanometer in der Cruralvene gemessenen Venendruck von 0 der Ballon in den linken Thorax eingeführt. Ein Sinken des arteriellen Drucks ist bei einer beträchtlichen Aufblähung des Ballons trotz merkbarer Verschiebung des Herzens nach rechts nicht wahrnehmbar; dagegen steigt der Venendruck auf 10 mm (Soda). Wird der Ballon nun noch stärker aufgetrieben, so sinkt der arterielle Druck ziemlich rapid auf 50, während der Venendruck bis 30 mm steigt. Das beschriebene Verhalten lässt sich mehrfach zur Anschauung bringen. Eine inspirarorische Drucksenkung sowie Verkleinerung der Pulswelle bei der Inspiration ist bei einer gewissen Stärke der Aufblähung jedesmal, aber nur für kurze Zeit zu constatiren. Nachdem die Einengung des Pleuraraums mit dem beschriebenen Resultat dse Absinkens des arteriellen und des Steigens des Venendrucks zweimal wiederholt worden war, tritt das Phänomen des Pulsus paradoxus überhaupt nicht mehr auf, der Druck steht auf einem niedrigen Niveau zwischen 40 und 50, die Pulswelle ist sehr klein; die Schwankungen bei Auftreibung und Verkleinerung des Ballons sind noch sehr deutlich, aber bewegen sich in engeren Grenzen. Nach halbstündiger Dauer der Versuche findet sich Eiweiss im Urin, der durch den Catheter entleert wird. Die Section des Thieres ergiebt eine enorme Verdrängung des Herzens nach links und Abknickung beider Hohlvenen; die Nieren sind blauroth; mikroskopisch zeigen sie kleine Blutungen und enorme Dilatation aller Venen, die mit rothen Blutkörperchen vollgestopft erscheinen.

Digitized by Google

Versuch 4. Ein grosser gelber Hund zeigt bei derselben Versuchsanordnung wie im vorigen Experimente einen arteriellen Druck von 120 bis 125 mm; der Venendruck = 0. Der Ballon wird in die rechte Thoraxhälfte eingeführt und aufgebläht, bis der Arteriendruck 75 Hg., der Venendruck 26 mm Soda beträgt. Das Thier zeigt eine beträchtliche Verschiebung der Herzdämpfung nach links, starke Schwellung der Jugularvenen, beträchtlich verstärkte Arbeit der linksseitigen Brustmuskeln, namentlich des Zwerchfells. Bei jeder der sehr tiefen und langsamen Inspirationen wird die Pulswelle in allen Arterien sehr klein; am kleinsten ist sie am Ende der Inspiration, am höchsten am Ende der Exspiration; die Venae jugulares werden während der Inspiration deutlich leerer, in der sehr erweiterten Vena cruralis steigt dagegen der Druck während jeder Inspiration und schwankt während der beiden Athmungsphasen zwischen 25—30 oder 32 mm. Die Erscheinung des Pulsus paradoxus bleibt in der geschilderten Weise auch bestehen, nachdem das mit dem Gummiballon in Verbindung stehende Gummirohr verschlossen, und durch Abschneiden verkürzt, in die Brusthöhle versenkt und die Thoraxwunde so sorgfältig als möglich vereinigt worden ist. Das Thier kann nach Vernähung aller Wunden umhergehen und nimmt Nahrung zu sich. Der Urin ist eiweisshaltig; enthält eine Anzahl von rothen und weissen Blutkörperchen. Schon am Abend des Operationstages tritt Erbrechen und heftiger Durchfall ein, das Thier erscheint matt. Die inspiratorische Verkleinerung des Pulses ist noch deutlich ausgesprochen, die Herzverdrängung recht bedeutend; die Athmung erfolgt nur mit dem untersten linken Thoraxabschnitte, wobei die Rippen beträchtlich eingebogen und das Abdomen stark aufgebläht wird. Am folgenden Tage scheint bei der Besichtigung das Thier trotz Erbrechen und Durchfall etwas munterer, eine Viertelstunde später wird es todt im Stalle gefunden. Die sofort vorgenommene Obduction zeigt sehr beträchtliche Verdrängung des Zwerchfells und des Mediastinum; beide Venae cavae, namentlich die untere, sind beträchtlich dilatirt und mit schwarzem Blut erfüllt; hochgradige Stauung aller Unterleibsvenen, der Niere, der Blasen- und Darmschleimhaut (der in der Blase vorhandene dunkelgelbe, spärliche Urin enthält nur Spuren von Eiweiss). Das Herz ist schlaff, ziemlich blass, enthält im rechten Herzohr einen Thrombus; in der rechten Pleura zeigen sich die Erscheinungen einer eitrig-hämorrhagischen Pleuritis. Die rechte Lunge ist luftleer, die linke etwas emphysematös zeigt auf der Schnittfläche blutigen Schaum.

Aus den hier mitgetheilten Versuchen, denn nicht in allen gelang es so prägnante Resultate zu erhalten, scheint also doch hervorzugehen, dass eine hochgradige Verengerung des Venenlumens durch den in der Pleurahöhle erzeugten starken positiven Druck — leider haben wir manometrische Messungen desselben nicht vorgenommen — erzielt werden kann. Bei dem Entstehen jener Abknickung oder Verzerrung des Lumens der Vena cava inf. scheint neben der mechanischen Verdrängung des Mediastinum

Digitized by Google

und der dadurch bewirkten Verlagerung der Vene die gesteigerte einseitige Action des Zwerchfells eine wichtige Rolle zu spielen und es lassen sich vielleicht auf das Fehlen dieses Momentes, welches ja bei den Experimenten an der Leiche seine Wirkung nicht entfalten kann, die von Leichtenstern erhaltenen Resultate, welche ihn veranlasst haben, die Möglichkeit einer Abknickung des Gefäses zu bestreiten, zurückführen. Uns scheint die Beobachtung, dass nur während der tonischen, inspiratorischen und in Folge des Athmungshindernisses excessiven Zusammenziehung des Diaphragma der arterielle Druck und die Füllung des Arteriensystems ganz plötzlich absinkt, aber sofort mit dem exspiratorischen Nachlassen der Zwerchfellscontraction die frühere Höhe erreicht, uns scheint, sagen wir, die inspiratorische Pulsverkleinerung, die sich bisweilen zur völligen Intermittenz steigert, der sogenannte Pulsus paradoxus, dafür zu sprechen, dass die mechanische Einwirkung des thätigen Diaphragma, die Hauptrolle bei dem Entstehen des Pulsphänomens spielt; denn da jedes Hinderniss für das Einströmen des Blutes in die Arterien (z. B. Herzschwäche, Verlegung arterieller Gefässbahnen gerade im Momente der Inspiration), mit Leichtigkeit durch den objectiven Befund an den Versuchsthieren ausgeschlossen werden konnte, während eine der Verdrängung des Herzens proportionale Venenstauung, namentlich in der Vena cava inf. schon während des ersten Theils des Versuchs bestand, so liegt es nahe, dieser Stase im Venenkreislauf den Hauptantheil an den beobachteten Erscheinungen beizumessen und in der inspiratorischen Zwerchfellsthätigkeit das Moment zu sehen, welches den letzten Anstoss zum völligen Stillstande des Venenblutstroms in der Cava, während eines kurzen Zeitraumes gab. Es ist also in unseren Versuchen in Folge der abnormen Lage- und Druckverhältnisse im Thorax und Abdomen die Zwerchfellsaction in gewissem Sinne eine paradoxe geworden; die inspiratorische Zusammenziehung des Zwerchfells, welche sonst einer der wichtigsten Factoren für die Erhaltung des Venenblutstromes ist, da sie durch gleichmässige Steigerung des positiven Druckes im Abdomen und des negativen im Brustraum die für die Fortbewegung des Blutes in den venösen Gefässen maassgebenden Druckdifferenzen in der denkbar günstigsten Weise herstellt, hindert unter den obwaltenden Stö-

Digitized by Google

rungen durch directen mechanischen Zug die Strömung in den betreffenden Gefässbahnen. Wir halten deshalb eine mechanische Behinderung des Venenblutstromes durch Verengerung des Lumens der verdrängten und gezerrten Vena cava im Sinne von Bartels nicht für unwahrscheinlich, wenngleich wir uns mit Leichtenstern eine rechtwinklige Abknickung des Gefässes nicht gut vorstellen können. Eine solche ist ja aber auch gar nicht nöthig, da ja die von uns constatirte Verlagerung der Vene und die Verzerrung ihres Querschnittes völlig genügt, um den ohnehin erschwerten Venenblutfluss plötzlich durch einen an sich geringfügigen, das Lumen des Gefässes noch mehr beeinträchtigenden Druck ganz zum Stillstand zu bringen. So haben wir ja auch in den oben mitgetheilten Experimenten Id No. 1 und 2 gesehen, dass ein Minimum des Druckzuwachses in der Pleura genügte, um den plötzlichen Tod des Versuchsthieres herbeizuführen und zwar unter Symptomen, die weder auf Herzlähmung, noch auf eine Insufficienz des Athmungsapparates durch Beschränkung der Athmungsfläche oder durch Lähmung der Respirationsmuskeln zurückzuführen waren. In beiden Fällen hätte ja dann wohl auch der Exitus kein so rapider sein können; denn es pflegen die Zeichen der Herzschwäche, namentlich die Symptome der Erstickung doch mindestens einige Zeit vorher das Herannahen des letalen Ausgangs anzuzeigen, während in unseren Versuchen der Tod allerdings unter Zunahme der venösen Stauung, aber ganz unerwartet, bei rapidem Absinken des Drucks, also unter Verhältnissen eintrat, die man sonst nur bei experimenteller Unterbindung der Vena cava oder Vena portarum [1]) beobachtet. Die Thiere starben also weder an Herz- noch an Athmungsschwäche, sondern in Folge des ungenügenden Blutzuflusses zum Thorax, und die relativ kleine Steigerung der Venenverengerung genügte, dem Venenblutstrom ein absolutes Hinderniss zu bereiten; ganz wie in den Fällen aus der menschlichen Pathologie, in denen eine brüske Bewegung etwa beim Husten, oder andere plötzliche Körperbewegungen den Tod veranlassen. — Auf Grundlage unserer Experimente möchten wir also ein Moment betonen, welches für die Erklärung der mechanischen Verlegung der Vene von Wichtigkeit zu sein scheint: nehmlich die halbseitig verstärkte Action des Zwerch-

[1]) Vergl. die Angaben von Lichtheim l. c.

Digitized by Google

fells, welche in einzelnen Fällen durch den in das Abdomen eingeführten palpirenden Finger recht deutlich zur Erscheinung gebracht werden konnte. Es ist nehmlich auf der Seite des Eingriffs das Zwerchfell heruntergedrängt, schlaff, paralytisch, während es auf der andern beträchtliche, krampfhafte Excursionen macht und es scheint, als ob bei dieser unilateralen Thätigkeit eines sonst doppelseitig wirkenden Muskels die Vena cava in recht erheblich verstärktem Maasse nach der activen Seite herübergezogen wird [1]).

Aus den Resultaten unserer Versuche verdienen noch zwei Punkte, die ein grösseres klinisches Interesse bieten, hervorgehoben zu werden: nehmlich das Verhalten der Nieren und der in der letzten Versuchsreihe zur Beobachtung gekommene Pulsus paradoxus. —

Was die Erscheinungen von Seiten der Niere betrifft, so unterliegt es wohl keinem Zweifel, dass die beobachteten Symptome: Auftreten von Albumen und rothen Blutkörperchen im Urin als Folge der experimentell erzeugten Venenstauung aufzufassen sind. Denn die Nieren boten ja das Bild hochgradiger Cyanose und zeigten mikroskopisch stark erweiterte, mit Blut strotzend gefüllte Venen und bei allen Versuchen von längerer Dauer auch capilläre Hämorrhagien. Auffallend ist es, dass eine Verminderung der Harnsecretion in höherem Grade, wie sie in der menschlichen Pathologie so häufig zur Beobachtung kommt, und demgemäss auch eine Dunkelfärbung des Urins nicht constatirt werden konnte; und es ist deshalb die Möglichkeit nicht von der Hand zu weisen, dass durch die Erhöhung des Venendrucks die Verminderung des arteriellen Drucks, soweit die kleinsten Gefässe in Betracht

[1]) Eine Prüfung der Durchgängigkeit der V. cava, wie sie Leichtenstern am menschlichen Cadaver ausführte, haben wir nicht vorgenommen; denn sie lässt sich bei Kaninchen gar nicht, bei Hunden nicht mit Sicherheit ausführen, weil durch jeden der zur Prüfung nöthigen Eingriffe die zarten Theile aus ihrer Lage gebracht und die zweifelsfreie Beurtheilung der Verhältnisse unmöglich gemacht wird. Auch lässt sich an so kleinen Thieren die Durchgängigkeit des Lumens der Vene durch Einspritzen von Wasser nicht prüfen, da die hier in Betracht kommenden Druckgrössen verhältnissmässig so unbeträchtlich sind, dass ein positiver Ausfall des Experimentes immer noch dem Einwande begegnen müsste, dass ein zu grosser Injectionsdruck angewendet worden sei.

Digitized by Google

kommen, bis zu einem gewissen Grade ausgeglichen werden kann. Unter dem erhöhten Capillardruck bei verlangsamter Blutgeschwindigkeit haben die secernirenden Theile genügendes Material für eine der Norm sich nähernde Wasserausscheidung, während der durch den höheren Druck begünstigte innigere Contact des Blutes mit den Drüsenzellen denselben Gelegenheit giebt, das sonst fester gebundene Eiweiss dem Blute in gewissen Quantitäten zu entziehen. In der That handelt es sich hier um eine Art von Compensationsvorrichtung: durch den erhöhten Venendruck wird die Verminderung des arteriellen ausgeglichen und die Verhältnisse sind hier ganz andere, als bei völliger Verschliessung der Nierenvene, bei der es bekanntlich zum vollständigen Aufhören der Secretion kommt. Denn in unseren Fällen ist ja der Kreislauf und somit die Erneuerung des Blutes für die Niere (die unumgängliche Grundlage für die Secretion) im Wesentlichen erhalten, wenn auch der arterielle Druck und somit die Kreislaufsenergie mehr oder weniger beträchtlich gesunken ist. Je länger natürlich diese veränderten Kreislaufsverhältnisse andauern, oder je eher die Störung ein gewisses, individuell wohl verschiedenes Maass überschreitet, desto früher treten die aus der menschlichen Pathologie bekannten Erscheinungen: Abscheidung eines an Quantität wesentlich verringerten und hochgestellten Urins ein. Schliesslich möchten wir noch betonen, dass der Einfluss der Venenstauung auf den Uebertritt von Albumin in den Harn verhältnissmässig früh in Wirkung tritt und dass das Zeichen der hochgradigen Druckerhöhung im (Capillar-) Gefässsystem der Niere, die Ekchymosen, relativ schnell zum Vorschein kommen[1]).

Der 2. Punkt von klinischem Interesse ist das Auftreten des Pulsus paradoxus, jener eigenthümlichen Form inspiratorischer Pulsverkleinerung, deren genaue Kenntniss wir hauptsächlich den Arbeiten von Griesinger und Kussmaul verdanken, obwohl sie auch schon vorher den Aerzten (z. B. Hoppe) nicht unbekannt war. Griesinger hatte bekanntlich in seinem in der Dissertation von Wiedemann beschriebenen Falle bei der Obduction die Erscheinungen einer hochgradigen Pericarditis und

[1]) Vgl. unsere Darlegungen in den Aufsätzen: Zur Lehre von der Albuminurie u. Ueber regulatorische Albuminurie. Zeitschr. f. klin. Med. Bd. VI u. VIII.

Digitized by Google

eine solche Verwachsung der Aorta mit der linken Lamina mediastinalis und dem Sternum constatirt, dass das Gefäss nothwendigerweise bei jeder tiefen Inspiration nach vorn gezogen, geknickt und dadurch bedeutend verengert werden musste. Kussmaul[1]), der die inspiratorische Pulsverkleinerung in drei Fällen beobachtete und sie mit dem Namen des Pulsus paradoxus belegte, bezeichnete die zu Grunde liegende Affection als schwielige Mediastinapericarditis. Er hält eine directe Verbindung des Sternum mit der Aorta nicht für unumgänglich nöthig zum Zustandekommen der Pulsabnormität, die nach seinen Beobachtungen ein sicheres Zeichen für schwielige Mediastinapericarditis ist. Noch ein anderes wichtiges Symptom des genannten Prozesses verdanken wir Kussmaul, nehmlich die in einem Falle zur Beobachtung gekommene starke inspiratorische Anschwellung der Vena jugularis dextra, welche er auf eine Knickung der grossen Venenstämme durch den Zug der sie umschlingenden Bindegewebsstränge zurückführt. Dem gegenüber haben weitere Beobachtungen gelehrt, dass, so wichtig die beiden genannten Symptome in manchen Fällen sind, sie doch keinen genügenden Schluss auf das Vorhandensein der schwieligen Mediastinitis ermöglichen. Denn wir kennen jetzt bereits Fälle, in denen die Verwachsungen zwischen Pericard und Aorta fehlten, neben solchen, in denen nicht einmal eine Pericarditis externa vorhanden war, während wieder in anderen nur Verwachsungen des Herzbeutels mit einer oder mit beiden Pleuren bestanden. [Traube[2]), Bäumler[3]), Hoppe u. A.]. Von Bauer ist bei einem Falle von grossem linksseitigen pleuritischen Exsudate ohne eine Spur von Verklebungen oder Verwachsungen im Mediastinum oder zwischen Pleura und Pericard paradoxer Puls beobachtet worden. Wenn wir diesen Fällen aus der menschlichen Pathologie[4]) unsere experimentell erhaltenen Ergebnisse anreihen, so geschieht dies nicht, um die hier künstlich geschaffenen Verhältnisse direct mit den am Krankenbette vorlie-

[1]) Berl. klin. Wochenschr. 1873. No. 37—39.

[2]) Charité-Annalen Bd. I. 1876.

[3]) D. Arch. f. klin. Med. Bd. 14.

[4]) Man vergl. die Arbeiten von Riegel, Berl. klin. Woch. 1876 No. 26 und 1877 No. 45, sowie in Volkmann's Samml. klin. Vortr. No. 144—145, die Mittheilungen von Stricker (Charité-Annalen Bd. II.) u. A.

Digitized by Google

genden zu identificiren, sondern nur deshalb, weil sie negativ und positiv beweiskräftige Momente für die Erklärung des Phänomens der inspiratorischen Pulsverkleinerung liefern. Sie zeigen ja evident, dass einerseits zum Zustandekommen des Pulsus paradoxus eine Mediastinitis oder Pleuritis mit strangförmigen Adhäsionen an den grossen Gefässen nicht nöthig ist, während sie auf der anderen Seite lehren, dass positiver Druck von einer gewissen Höhe im Thorax und die durch ihn bedingte Verschiebung der Lageverhältnisse der Brusteingeweide genügen bei jeder inspiratorischen Verschiebung des Brustkorbes, hier in specie durch die Action des Zwerchfells Veränderungen in dem Lumen der dem Thorax das Blut zuführenden Venen zu erzielen, welche eine beträchtliche Unterbrechung oder sogar völligen Verschluss des Venenblutstromes zur Folge haben. Gestützt auf unsere Versuche und die vorhandenen klinischen Beobachtungen kann man also den Satz aussprechen, dass — abgesehen von jedem speciellen anatomischen Substrat — alle Formen der Raumbeschränkungen im Thorax, sofern sie die Lage der intrathoracalen Organe in einer gewissen Weise alterirt haben, vermittelst der die schon bestehende Lageanomalie noch steigernden inspiratorischen Verlagerung des Brustinhaltes eine ungenügende Füllung des arteriellen Systems und somit die inspiratorische Pulsverkleinerung herbeizuführen im Stande sind. Wir wählen den Ausdruck „ungenügende Füllung des arteriellen Systems“ deshalb, weil dadurch über den Mechanismus des Vorgangs nichts präjudicirt wird; denn derselbe kann ein doppelter sein, je nachdem der ungenügende Zufluss in die Arterien von einer Behinderung des Abflusses aus dem linken Ventrikel [durch Abknickung der grossen Arterien im Sinne von Griesinger-Kussmaul oder durch ungenügende Herzarbeit überhaupt[1])] oder von einer mangelhaften Füllung des linken Herzens durch Behinderung des Venenblutstroms wie in unseren Experimenten und den

[1]) Namentlich kommt hier der Fall in Betracht, dass bei Verwachsung des Herzens mit dem Herzbeutel oder Verklebung der serösen Herzumhüllung mit der Brustwand, der geschwächte Herzmuskel die während der Inspiration auf ihn einwirkenden aspiratorischen Kräfte nicht zu überwinden vermag und somit in seiner systolischen Zusammenziehung mehr oder weniger behindert wird.

Digitized by Google

meisten klinischen Fällen herrührt. Es kann, um es noch einmal zu resumiren, der Pulsus paradoxus also sowohl durch mangelhaften Abfluss aus dem Herzen, als auch durch verringerte Füllung des Organs während der Respirationsphase bedingt sein und es wird sich vielleicht eine Trennung dieser beiden Kategorien der Pulsanomalien am Krankenbette verwirklichen lassen, wenn man erwägt, dass bei der auf einer Hemmung der Venencirculation beruhenden Form die Erscheinung des paradoxen Pulses erst relativ später auftreten wird, als bei der von ungenügender Blutfüllung der grossen Gefässe durch behinderten Abfluss herrührenden: denn im ersten Falle wird ja das aus der Lunge ausfliessende Blut die normale Füllung der Arterien noch während einiger Herzcontractionen ermöglichen, während im letztgenannten ja schon die gerade im Momente der *Inspiration* vor sich gehende Zusammenziehung des Ventrikels einen ungenügenden Effect für die Arterienfüllung haben muss. Wenn jedoch die inspiratorische Bewegung erst einer gewissen Zeit bedarf, um ihren Einfluss geltend zu machen, weil erst im Moment der tiefsten Inspiration eine merkliche mechanische Wirkung erzielt werden kann (z. B. wenn die Spannung von lockeren oder erschlafften Verwachsungen erst einen gewissen Grad erreichen muss, um circulationshemmend oder gefässverengernd zu wirken), so wird natürlich auch das eben gegebene Criterium, wie alle andern hinfällig werden. — Ein ferneres, — von uns allerdings am Krankenbett nicht erprobtes differentielles diagnostisches Criterium in den verschiedenen einzelnen Fällen, in denen paradoxer Puls zur Beobachtung kommt — und dazu gehören auch die am normalen Menschen nicht gerade selten zur Beobachtung gelangenden Fälle inspiratorischer Pulsverkleinerung — dürfte in dem differenten Verhalten der Herztöne unter den verschiedenen Verhältnissen zu suchen sein, indem ja die Fälle, in denen die Herztöne eine stärkere inspiratorische Abschwächung erfahren, als dies in der Norm durch den vor das Herz tretenden Lungenrand geschieht, auf eine Störung hinweisen, die die Blutfüllung des Herzens oder die Stärke der Contraction beeinflusst, während die Beobachtunngen, in denen die Herztöne während des Eintretens und Bestehens des Pulsus paradoxus gleich bleiben

Digitized by Google

oder sogar stärker werden auf eine Erschwerung des Blutabflusses aus dem Herzen, die ja eine Erhöhung der Herzarbeit mit sich führt erhöht, schliessen lassen dürften. Für die Diagnose einer Abknickung oder Verengerung der grossen Venenstämme bietet, wie schon oben erwähnt, das von Kussmaul angegebene Symptom (die Anschwellung der Venen am Halse) eine werthvolle Unterstützung; doch kann auch dieses Symptom, wie unsere Versuche lehren, bei blosser Raumbeschränkung im Thorax unabhängig von dem Bestehen einer Mediastinopericarditis durch die Verdrängung des Herzens und die dadurch bedingte Verlegung des Lumens der Venenstämme zur Erscheinung gelangen [1]).

Das Ergebniss unserer Versuchsreihen lässt sich in folgende Sätze zusammenfassen:

1) Beträchtliche, fast $\frac{3}{4}$ der Pleurahöhle treffende Raumbeschränkungen führen während längerer Beobachtungszeit kein Sinken des arteriellen Druckes herbei.

2) Tritt eine Drucksenkung ein, so ist sie nur eine Folge der Beschränkung des Abflusses des Venenblutes nach dem Thorax.

3) Unter gewissen Bedingungen kann die Raumbeschränkung im Thorax eine solche Verlagerung des Herzens und der Blutgefässe herbeiführen, dass die inspiratorische Thätigkeit des Zwerchfells eine völlige Abknickung der Vena cava inferior zu Stande bringt.

4) Die experimentell erzeugte Volumensverkleinerung der Pleurahöhlen bedingt (durch venöse Stauung) die Erscheinungen der Stauungsniere (Albumen, im Harn und Auftreten von rothen Blutkörperchen). Die Albuminurie ist eine directe Folge der Venenstauung und tritt schon nach kurzer Dauer der Venenstase ein.

5) Unter günstigen Bedingungen kann die Raumbeschränkung in der Pleurahöhle ausgesprochenen Pulsus paradoxus hervorrufen. Derselbe ist in letzter Instanz auf die inspiratorische durch die Thätigkeit des Zwerchfells erfolgende Verengung oder Verschliessung des Lumens der Vena cava inferior zurückzuführen, während die Raumbeschränkung im Thorax die günstigen mechanischen Bedingungen für diese paradoxe circulationshemmende Wirkung des Zwerchfells schafft.

[1]) Vergl. die von uns verfassten Artikel „Mediastinopericarditis“ in A. Eulenburg's Realencyclopädie.

Digitized by Google

XV.

Untersuchungen über die Spina bifida.

Von Prof. F. v. Recklinghausen
in Strassburg.

(Hierzu Taf. IX—X und 1 Zinkographie.)

I. Spina bifida occulta mit sacrolumbaler Hypertrichose, Klumpfuss und neurotischem Geschwür in Folge eines Myofibrolipom am Rückenmark. Die Gewebstransposition bei den Gehirn- und Rückenmarkshernien.

a. Krankengeschichte.

Von Dr. Fritz Fischer, Assistenten der chirurgischen Klinik.

Am 20. März 1884 suchte der Schuhmacher Kieffer in der hiesigen chirurgischen Klinik Hülfe wegen einer Ulceration am linken äusseren Fussrande; diese Ulceration hatte sehr viel Aehnlichkeit mit einem Geschwüre, welches ich bei einem Mädchen [1]) im Jahre 1882 zu beobachten Gelegenheit gehabt hatte. Bei der genauen Untersuchung des Kranken wurde mein Interesse noch gesteigert, als ich in der Gegend des Kreuzbeines eine dichtbehaarte Stelle fand, die auch wieder grosse Aehnlichkeit hatte mit der bei dem erwähnten Mädchen beschriebenen lumbalen Trichose. Bei dem Mädchen wurde die Diagnose auf Spina bifida occulta gestellt, bei Kieffer konnte diese Diagnose durch die Section bestätigt werden. Die Krankengeschichte ist kurz folgende:

Anamnese: Kieffer, Heinrich, 25 Jahre alt, aus Diemeringen (Lothringen), Schuster. Der Vater des Patienten lebt und ist gesund, die Mutter leidet an „Athembeschwerden", wahrscheinlich Emphysem. Die acht Geschwister leben, sind gesund und haben keinerlei Missbildungen. Nach der Angabe des Kranken soll demselben im Alter von 1½ Jahren ein Tumor in der Gegend des Kreuzbeines abgebunden worden sein (genauere Nachrichten über diesen Tumor und die Operation habe ich leider nicht erhalten können). Der linke Fuss ist seit der Geburt in Klumpfussstellung. Ob die Behaarung

[1]) Deutsche Zeitschrift für Chirurgie Bd. XVIII. S. 1.

Digitized by Google

in der Kreuzbeingegend angeboren ist, oder erst nach dem Abbinden des Tumors aufgetreten ist, kann Pat. nicht angeben. Vor 9 Jahren stellten sich, als Pat. in die Lehre trat, stechende Schmerzen im linken Unterschenkel und der Fusssohlen infolge des Hämmerns auf das Knie ein; seit 4 Jahren soll vollkommene Anästhesie und Analgesie in der linken Fusssohle bestehen. Im Winter 1880 entstand an der äusseren Seite des linken Fusses, in der Gegend des Köpfchens des V. Metatarsus ein Geschwür, ohne vorhergegangenes Trauma; bei consequenter Bettruhe trat bald Heilung des Geschwüres ein, es brach dasselbe aber sofort wieder auf, als Patient Gehversuche machte. Das Geschwür vergrösserte sich nur langsam und sonderte stinkenden Eiter ab. Vor 2 Jahren sind von dem Kranken aus der Ulceration kleine Knochenstücke entfernt worden. Fast zu derselben Zeit stellte sich die Grundphalanx der I. Zehe in starke Dorsalflexion, an der Phalanx entwickelte sich ein kleines Geschwür, welches aber nach Durchschneidung der Strecksehne schnell heilte; der Nagel der Zehe stiess sich zu derselben Zeit ab und hat sich nur schlecht wieder neugebildet. Bis zur Aufnahme in die Klinik konnte Pat. gut mit Hülfe eines Stockes gehen, er giebt aber an, dass nach längerem Stehen oder Gehen der linke Fuss und Unterschenkel stark anschwellen. Fieber hat Pat. während seiner Krankheit nicht gehabt.

Status praesens. Pat. ist ein 1 m 55 grosser, gutgenährter Mann von etwas plumpem Knochenbau, starker Musculatur und gut entwickeltem Panniculus adiposus. Die Zähne sind normal entwickelt, keine Spuren von Rachitis nachweisbar. Das Hautcolorit ist etwas dunkel: die Kopfhaare sind dunkelbraun, Barthaare dunkelblond. An den Armen ist die Behaarung auffallend stark an der Streckseite, sie reicht bis zum unteren Drittel der Oberarme, an der Volarseite des Vorderarmes fehlen die Haare vollkommen. Am Thorax und Bauche ist die Behaarung sehr spärlich, der Haarwuchs am Mons veneris sehr üppig. In der Gegend des Kreuzbeins ist eine behaarte Stelle von unregelmässiger Ausdehnung, dieselbe beginnt vom Processus spinosus des V. Lendenwirbels und reicht bis zum Gesäss herab. Am I. Kreuzbeinwirbel ist die Behaarung am dichtesten und reicht von der Mittellinie nach links 4 cm, nach rechts $2\frac{1}{2}$ cm. In der Mitte des Kreuzbeines ist ein Haarwirbel, die Spitze der Haare ist nach oben gerichtet; die Farbe der Haare ist dunkelbraun, die Länge derselben schwankt zwischen 1 und 6 cm, links ist die Behaarung dichter als rechts. Entsprechend dem Haarwirbel ist eine 1 cm lange horizontal verlaufende weisse Narbe in der Haut zu constatiren. Beim Abtasten der Processus spinosi des Kreuzbeines ist entsprechend dem II. Wirbelfortsatze eine fast horizontal verlaufende Leiste zu fühlen, von dieser Leiste nach abwärts gelangt man mit dem Finger in eine Vertiefung. Druck auf diese Stelle ist absolut nicht schmerzhaft, bei stärkerem Drucke verspürt man einen federnden Widerstand.

Die Oberschenkel sind an der Beugeseite stärker behaart, wie an der Streckseite. Am linken Unterschenkel ist die Behaarung stärker als am rechten; besonders auffallend am linken Unterschenkel ist ein dicht gestellter Haarzug, welcher, von der Tuberositas tibiae beginnend, sich nach dem Mal-

Digitized by Google

leolus internus hin erstreckt; auch diese Haare sind braun und haben hier eine Länge bis zu 2 cm. Das linke Bein ist im Hüftgelenk etwas nach innen rotirt, der Unterschenkel ist ödematös. 5 cm unterhalb der Tuberositas tibiae ist der Umfang links 33 cm, rechts 29 cm; 10 cm über dem Malleolus internus ist der Umfang links 23 cm, rechts 20 cm. Der linke Fuss steht in Equino-varus-Stellung; die Achillessehne ist stark gespannt, der Fussrücken ist ödematös und die Haut hier dunkler pigmentirt als am übrigen Körper. Bewegungen im Sprunggelenke sind activ, wie passiv nur in geringer Ausdehnung möglich. Von den ödematösen Zehen kann nur der I. und II. activ etwas bewegt werden, Bewegungen der III. und IV. Zehe sind passiv auch nur in geringer Ausdehnung möglich; dagegen besteht ausgedehnte passive Beweglichkeit an der V. Zehe. Der Nagel der I. Zehe ist verdickt, leicht abschilfernd, die Nägel der übrigen Zehen sind normal. Am Dorsum der Grundphalanx der I. Zehe ist eine kleine Narbe. Die II. und III. Zehe sind in der Mittel- und Nagelphalanx gebeugt, in der Grundphalanx gestreckt. Der Nagel der V. Zehe ist weich. Die Temperatur der Haut des linken Unterschenkels und Fusses ist nicht höher als rechts. In der Fusssohle entsprechend dem Köpfchen des V. Metatarsus ist eine Ulceration, die ein stinkendes Secret absondert, dieselbe hat einen Querdurchmesser von 23 mm, einen Längendurchmesser von 32 mm. Die Ränder der Ulceration sind hart, in der Mitte derselben sind die Granulationen grau verfärbt; die Epidermis in der Umgebung des Geschwüres ist stark verdickt. Die Untersuchung mit der Sonde ist absolut schmerzlos und gelangt man von der Mitte der Ulceration auf rauhen Knochen. Die Länge des Fusses von der Spitze der I. Zehe bis zum Calcaneus ist links 17½ cm, rechts 21 cm. Länge der Fibula links 2½ cm kürzer als rechts. Die Lymphdrüsen in der Inguinalgegend sind links etwas vergrössert, aber nicht schmerzhaft; eine sphygmographische Untersuchung an der Arteria femoralis konnte wegen des starken Fettpolsters des Patienten nicht vorgenommen werden; links scheint die Pulsation der Arterie stärker zu sein, als rechts. —

Bei der Prüfung der Sensibilität des linken Fusses zeigt sich, dass am ganzen Fusse vollkommene Anästhesie besteht, dass Tast- und Ortssinn vollkommen geschwunden sind, ferner ist am Fusse vollkommene Analgesie vorhanden. Die Anästhesie reicht fast bis zur Mitte des Unterschenkels, die Grenzen der anästhetischen Zone ist aber an kein bestimmtes Nervengebiet gebunden. —

Bei der von Herrn Prof. Jolly vorgenommenen elektrischen Untersuchung zeigte sich, dass bei der Faradisation vom Nervus peroneus aus links nur der M. extensor hallucis longus erregbar ist, die übrigen Streckmuskeln des Fusses und die Musculi peronei sind auch bei directer Reizung und sehr starken Strömen nicht erregbar. Der M. gastrocnemius reagirt links schwerer als rechts. Die Streckmuskeln am Oberschenkel sind rechts und links gleich gut erregbar; dagegen ist der M. tensor fasciae latae links nur bei sehr starken Strömen zur Contraction zu bringen. Bei der Untersuchung mit dem constanten Strome zeigt sich, dass an dem linken M.

Digitized by Google

extensor hallucis longus mit 40 Elementen KSZ stärker als ASZ ist, die Zuckungen sind etwas verlangsamt. Die übrigen Streckmuskeln des Fusses sind auch bei 60 Elementen durch den constanten Strom nicht erregbar. Gastrocnemius rechts bei 30 Elementen, links bei 40 Elementen KSZ-Zuckungen rechts energischer als links. — Die Empfindungen für den Schmerz des faradischen Stroms sind bei aufgeschobenen Rollen links in der Fusssohle eben merklich, rechts ist dieselbe Stromstärke unerträglich.

Die Percussion und Auscultation des Thorax ergiebt normale Verhältnisse. Bauchorgane ebenfalls normal. Im Urin kein Eiweiss und kein Zucker. Fieber besteht nicht.

Die Behandlung bestand zunächst in Desinfection des Geschwüres: es wurde dasselbe mit Zucker dick bestreut, nach dreimaligem Verbande war der Geruch verschwunden und das Geschwür mit schönen Granulationen bedeckt, die nur wenig Eiter secernirten. Pat. bleibt im Bette, der Unterschenkel wird hoch gelagert. —

Am 8. Mai ist die Ulceration fast geheilt, die Ränder derselben sind mit verdickter Epidermis bedeckt. In der letzten Zeit klagt der Kranke über ziehende Schmerzen im linken Kniegelenke. Die Anästhesie am Unterschenkel reicht fast bis zum Kniegelenke; das Oedem des Fusses und Unterschenkels ist etwas geringer geworden.

Am 9. Mai wird in Chloroformnarkose und unter Esmarch'scher Blutleere die Amputation des linken Oberschenkels dicht über den Condylen vorgenommen. Während der Operation häufige Desinfection mit 1 pro mille Sublimatlösung. Verband mit Zucker und entfettetem Musselin. — Vom Tage der Operation an, bis zum 23. Mai bestand unstillbares Erbrechen, vom zweiten Tage, nach der Operation, war das Zahnfleisch weisslich verfärbt, leicht blutend, es bestand Speichelfluss, welcher trotz fleissigem Gurgeln mit Kalichloricumlösung sich nicht besserte. Blutige Stühle. Die ersten sieben Tage nach der Amputation verliefen vollkommen fieberfrei. Am Abend des achten Tages ist die Temperatur 38,5. Beim Verbandwechsel nichts Abnormes an der Wunde zu constatiren. Der Urin, welcher bis zum 18. Mai normal war, enthält von diesem Tage ab Blut, viel Eiweiss und mit Blutkörperchen bedeckte Cylinder. Am 23. Mai Abends trat der Exitus ein.

Bei der Untersuchung der Nerven des amputirten Beines werden absolut keine Veränderungen gefunden; die Nervenfasern sind überall gut erhalten und lassen sich leicht bis zu den Nn. digitales hin verfolgen. Die Arterien des Unterschenkels sind stark contrahirt, auch in den kleinsten präparirbaren Aesten in der Nähe der Ulceration wird nirgends ein Thrombus gefunden. Am unteren Ende der Sehne des Extensor hallucis longus sind zu beiden Seiten der Sehne zahlreiche neugebildete Bindegewebsbündel, die Sehne selbst ist intact. — Die Knochen des Fusses zeigen die bekannten Veränderungen der Form bei Klumpfuss; sehr hochgradig difformirt sind die Metatarsalknochen. Von dem V. Metatarsus fehlt das Capitulum und der grösste Theil der Diaphyse, die Basis desselben und die des IV. Metatarsus ist fest mit dem Os cuboideum verwachsen. — Die Epidermis in der Nähe der Ulceration

Digitized by Google

ist fast 8 mm dick, zeigt an der Oberfläche deutliche papilläre Anordnung. — Bei der mikroskopischen Untersuchung der Nerven des Fusses wurden überall guterhaltene Nervenfasern gefunden. Die mikroskopische Untersuchung der Arterien zeigt auch an den kleinsten Aesten eine deutliche Hypertrophie der Muscularis, das Endothel der Intima ist gut erhalten. Besonders fällt die Hypertrophie der Muscularis der Arterien in den Schnitten auf, die in der Nähe der Ulceration des Fusses gemacht wurden. Rings um die Arterien und Venen findet man ausserdem die Gefässwandung sehr stark mit Rundzellen durchsetzt, die zuweilen das Lumen der Gefässe fast völlig aufheben. Diese zellige Infiltration erstreckt sich weit in das Gewebe hinein, fast bis zur Cutis.

Die Ulceration am äusseren Fussrande ist wohl als eine Folge der Anästhesie, die ja noch während des Aufenthaltes des Kranken in der Klinik weiter fortschritt, aufzufassen. In Folge der fortwährenden Reizung von der Ulceration aus, kam es dann zu einer leichten Entzündung in ihrer Umgebung, die wieder die Veränderungen an den Gefässen bedingte. —

b. Anatomische Untersuchung.

Autopsie am 24. Mai Morgens (v. Recklinghausen).

Kräftiger Körper. Amputationswunde in der Mitte des linken Oberschenkels noch klaffend, mit Ausnahme der Wundwinkel, der Knochenstumpf ragt aus den Weichtheilen etwas hervor, so dass der Knochen auf 4 mm ganz entblösst ist, die Weichtheile tragen gut aussehende Granulationen. An dem rechten Schenkel keine Schwellung, dagegen sind beide Arme, namentlich die Hinterseiten beider Oberarme, stark geschwollen, besonders ist rechts die Haut derb und gespannt. Das subcutane Gewebe dieser Theile ist ödematös, oft gelblich oder blutig gefärbt, auf der Volarseite des rechten Handgelenks hämorrhagisch und hier auch eitrige Einlagerungen, namentlich auf der radialen Seite, eindringend zwischen die Sehnen und Muskeln, desgleichen in den oberflächlichen Schichten des Musc. biceps, Röthung der Achseldrüsen; die oberflächlichen, wie die tiefen Venen sind aber thrombenfrei, die Gelenke enthalten klare Synovia.

Die Inguinaldrüsen des linken Oberschenkels sind stark vergrössert, mit zähnigen Streifen durchsetzt. Die Scheide der Blutgefässe ist derb, am Eintritt der Vena profunda in die Vena femoralis starke Hyperämie der Vasa vasorum; während die Vena saphena frei ist, enthält die V. profunda und die V. femoralis obliterirende brüchige Thrombusmassen, von der Unterbindungsstelle beginnend, hier periphlebitische Verdichtung; in ihrem oberen Theil von der Einmündung der V. profunda bis zu der der V. saphena wandständige Thromben. Der untere Theil des Nerv. ischiadicus, ebenso die Muskeln stark geröthet, sogar hämorrhagisch. Knochenmark bis zur Amputationsstelle normal.

Am Rücken livide Röthungen, auch am Halse livide Flecken der Haut, Todtenstarre, im Allgemeinen sind die Muskeln des Körpers dunkel und trocken, nur die Recti abdominis mit hellen Flecken durchsetzt (hyaline De-

Digitized by Google

generation). Starkes Fettpolster. Die Bauchdecken stark gespannt, die Bauchorgane fühlen sich noch warm an.

Im rechten Pleuraraum etwas röthliche Flüssigkeit, an der Basis des rechten unteren Lungenlappens, sowie an der unteren Seite des linken oberen Lappens je ein hämorrhagischer Infarct, letzterer deutlich keilförmig, scharf begrenzt, von 22 mm Höhe, zu ihm führt ein mit hellrothem Thrombus verlegter Arterienast. Ecchymosen der Pleuren.

An den Kranzfurchen des Herzens, besonders auf der hinteren Seite sitzen zahlreiche pericardiale Ecchymosen. Das Blut im Herzen grösstentheils flüssig, rechts hellroth und mit Luftblasen vermischt, beiderseits gallertige speckhäutige Gerinnsel.

Die Milz ist stark vergrössert 17 : 10 : 5 cm, lässt derbere, lebhaft geröthete, aber nicht keilförmig gestaltete, auch nicht scharf abzugrenzende Heerde erkennen; das übrige weiche Milzgewebe ist von reichlichen Trabekeln durchzogen und erscheint auch deswegen relativ hell gefärbt.

Beide Nieren sind stark geschwollen, die linke 12,5 : 5,5 : 5, die rechte 13,5 : 6,5 : 5. Geringe Adhärenzen der Kapsel. Die Nierenoberfläche ist mit zahllosen Ecchymosen besetzt, desgleichen die Nierenrinde auf dem Durchschnitt, während die braunen Markkegel nicht roth gefleckt erscheinen. Am unteren Ende der rechten Niere ein hellröthlich gefärbter Infarct, gegen welchen hier ein Arterienstämmchen zu verfolgen ist, das einen kleinen blassröthlichen, glasig aussehenden und sich gabelnden Thrombus enthält. Gewicht der Niere mit Fettkapsel 350 g.

Die Harnwege, der Magen und Darm sind normal.

Die Leber ist ungemein gross und schwer, blutleer, blass, wiegt 2200 g, weissliche durchsichtige Streifen folgen den Pfortaderverästelungen innerhalb des sonst leicht bräunlich gefärbten Gewebes.

Die Wandung der Aorta erscheint innen leicht gerunzelt, ist offenbar noch in Todtenstarre befindlich, ihr Lumen sehr eng, Aorten- und Pulmonalklappe normal.

Der Schädel ist vorn sehr breit, hinten etwas blutreich, die Dura fast adhärent und sehr dick, die Pia ziemlich stark injicirt und auf dem Scheitel leicht ödematös, die Hirnsubstanz ist aber im Ganzen blass und etwas trocken, frei von Hämorrhagien. Gewicht 1420 g. In den Vorderhörnern etwas Verwachsung der Decke und des Bodens der Seitenventrikel. Wie der Rücken keine Verkrümmung, speciell keine Vertiefung oder Erhöhung in der Mittellinie, so zeigt auch die Wirbelsäule auf dem Sagittalschnitt in ihrem cervicalen und dorsalen Theil vorn, wie hinten keine Abnormität, ebenso wenig das Rückenmark, welches aber in dieser Ausdehnung ausserordentlich weich erscheint. Die Lendenwirbel sind an ihrer ventralen Seite gut geformt, ihre Oberfläche geht aber in so sanfter Biegung auf die ventrale Seite des Kreuzbeins über, dass ein richtiges Promontorium nicht zum Ausdruck kommt. Das Becken ist etwas eng, der gerade Durchmesser misst 10 cm, der quere 11, der linke schräge 11,5, der rechte 11,5.

Digitized by Google

Fig. 1.

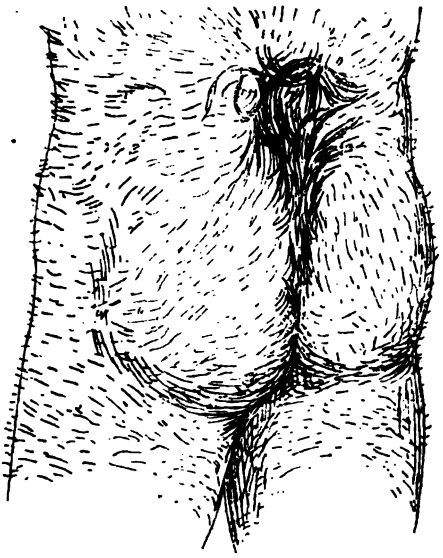

An den beiden Oberschenkeln namentlich an ihrer hinteren Seite ist der Haarwuchs, ebenso wie an den Genitalien stärker wie gewöhnlich bei Erwachsenen, ganz unverhältnissmässig aber auf den Hinterbacken, in der Gesässfalte und über dem Kreuzbein bis hinauf zu den Lenden. Während die Haare an den Seitentheilen des Steisses sehr fein, wenn auch bis 2 cm lang, ausserdem nur wenig gefärbt sind, werden sie auf der Mitte des Kreuzes dichter, dunkelbraun, bis zu 6 cm lang und biegen sich an ihrem Ende um, so dass sie mit einander Locken bilden. Der stärkste Haarbusch liegt median über dem letzten Lenden- und ersten Kreuzbeinwirbel und lässt sich beim Streichen leicht zu einem nach dem Kopf hinschauenden Schopf aufrichten, aber nicht nach dem After hin niederlegen. Vom Steissbein abwärts nehmen dagegen die Löckchen eine caudale Richtung an. Der Strich der Haare geht rechts wie links medianwärts und zwar nicht genau horizontal, vielmehr bilden dieselben zu jenem Haarschopf gerichtete Linien, der Art, dass diese fast alle auf beiden Hinterbacken schräg nach oben emporsteigen, nur an ihrem unteren Theile horizontal streichen und von beiden Seiten convergirend in der Gesässfalte kleine Haarbüschel oberhalb des Afters bilden, die sich mit ihren Spitzen berühren. Inmitten des grossen lumbosacralen Haarbusches lässt sich eine etwa 10 mm breite zarte Hautnarbe, welche einer festeren Unterlage entbehrt, auffinden. Die Dornfortsätze der Wirbel sind wegen des reichlichen Unterhautfettgewebes nicht leicht durchzutasten. Nach der Ablösung der Haut erscheint die Fascia lumbo-dorsalis intact, nur findet sich in ihr an der Stelle der tiefsten Einsenkung, die genau in der Mittellinie gerade über dem Anfang des Kreuzbeins gelegen ist, ein scharf geschnittener Spalt, durch welchen ein 5 mm breiter, aus fibrösem Fettgewebe gebildeter Strang, kaum adhärirend den fibrösen Spalträndern, hindurchzieht und in die im Sacralkanal enthaltenen Weichtheile direct übergeht. Dieser Spalt durchsetzt weiter nach der Art eines Knopflochs eine fast steife, weisse, sehnig-faserige Membran, auf welcher die Fascie fest adhärirt und sich median wenigstens verliert. Der Spalt (Sp Fig. 2) ist von einer regelmässig elliptischen Gestalt, von oben nach unten 15 mm

Digitized by Google

lang und 5 mm breit und liegt genau median in gleicher Flucht mit dem Processus spinosus des V. Lendenwirbels, also genau an der Stelle des Processus spinosus spurius des ersten Sacralwirbels. Denn sein oberer Rand erreicht den etwas hypertrophischen, wohlgebildeten knöchernen Proc. spinosus des Lumbalis V nicht, sondern bleibt von ihm noch 11 mm entfernt. Das den Spalt passirende fibröse Fettgewebe lässt sich im subcutanen Fettgewebe wegen seiner grösseren Derbheit von dem übrigen subcutanen Fettgewebe wohl unterscheiden, wenn auch nicht mehr als ein Strang begrenzen, so doch deutlich bis zur unteren Seite der erwähnten Cutisnarbe verfolgen, zeichnet sich aber vor dem übrigen Fettgewebe bei der genaueren mikroskopischen Untersuchung nur durch seinen Reichthum an Bindegewebssträngen aus, ohne irgend etwas Ungewöhnliches, wie z. B. epitheliale Bildungen, stärkere Gefässe, Nerven oder quergestreifte Muskelfasern einzuschliessen. Schon bei der Betastung der Kreuzgegend durch die bedeckenden Weichtheile hindurch ist es aufgefallen, dass unterhalb der Oeffnung die Mittellinie des Kreuzbeins der Höcker, der Proc. spinosi spurii, welche am normalen Knochen oft eine Crista bilden, entbehrte, dass aber ausserdem dieser Theil der hinteren Wandung des Sacralkanals etwas dem Fingerdruck nachgab, also nicht knochenhart ist. Nach dem Abtrennen der äusseren Bedeckungen, besonders aber nach dem Durchsägen der Wirbelsäule ergiebt sich nun, dass in der Mittellinie von oben bis unten die hintere Wand des Sacralkanals nirgends knöchern ist, vielmehr nur durch eine derbe, fibröse, wie steife Pappe biegsame, sogar etwas federnde Bandmasse, völlig von der Structur der gewöhnlichen elastischen Bänder, gebildet wird, während die lateralen Theile der Kanalwand aus richtigem Knochen bestehen. Die Bandmasse deckt also einen Spalt in der dorsalen Sacralwand, der am macerirten Kreuzbein in seiner ganzen Länge nach Art des normalen Hiatus sacralis klaffen würde. Die Breite dieser Schlussplatte oder, was dasselbe, die Weite des medianen Spaltes, der zwischen den knöchernen Wurzelstücken der sacralen Wirbelbögen nach der Ablösung der Weichtheile klaffen würde, lässt sich im I. Sacralwirbel auf 16 mm, im II. auf 8, im III. und IV. je auf 9 bestimmen. Die Dicke der fibrösen Schlussplatte ist von dem unteren Rande der erwähnten Oeffnung abwärts in ganzer Länge ziemlich gleichmässig 3—4 mm, steigt aber oberhalb derselben bis zum Ansatz an den Proc. spinos. lumb. V rasch bis auf 8 mm an. An den Seitentheilen des Kreuzbeins bietet die hintere Oberfläche, nachdem sie von den bedeckenden Weichtheilen, der Fascie, dem M. multifidus spinae und den Bändern gesäubert sind, nichts Abnormes dar, nur hebt sich am oberen Ende des Kreuzbeins der rechte Schenkel des Wirbelbogens aus dem Niveau der eingebogenen Aussenfläche als eine starke Leiste rippenartig, sogar etwas convex nach aussen gekrümmt hervor, während der linke correspondirende Bogenschenkel etwas stärker von aussen her eingebogen ist und also stärker in den Sacralkanal hineinragt als normal, ohne aber nach innen eine Art Rippe vorzutreiben. Noch stärker ist diese Einwärtsbiegung am linken Schenkel des Bogens des Lumbalis V der Art, dass sein unterer Rand gegen den oberen linken Rand des ersten

Digitized by Google

Sacralbogenschenkels um fast 5 mm medianwärts verschoben erscheint. Gleichzeitig ist jener bis zum ebenfalls sehr kräftigen, nicht gespaltenen Processus spinosus hin hypertrophisch: denn seine Dicke beträgt 9 mm. Aehnliche Ungleichheiten zwischen rechter und linker Seite liegen an den übrigen Lendenwirbeln nicht vor. Das eigentliche Centrum der Störungen an dem Rückgrat befindet sich wie bereits bei der Untersuchung von aussen erkannt wurde, in dem Bogen des ersten Sacralwirbels. Die Spina bifida sacralis ist in ihm am breitesten, ferner liegt inmitten seiner Deckplatte die klaffende Oeffnung, welche Fettgewebsmassen von aussen in den Sacralkanal hineinleitet.

Die auffälligste Abnormität ergiebt sich aber, nachdem die Lendenwirbelsäule und das Becken durch einen Sagittalschnitt in eine rechte und linke Hälfte getrennt werden. Dieser sagittale Schnitt wird nicht genau median, sondern etwa 7 mm nach links von der Medianebene geführt, in der Absicht, das Rückenmark zu schonen. So gelingt es, in ganzer Länge den Rückgratskanal zu spalten, ohne den Sack der Dura mater zu eröffnen, und so gelangt man zu folgenden Ergebnissen:

1) Das untere Ende des Rückenmarks, der Conus medullaris, liegt nicht, wie normal im II. Lenden-, sondern im II. Kreuzbeinwirbel (Cm Fig. 2 Taf. IX), 2) der Rückgratskanal innerhalb des letzten Lenden- und ersten Kreuzbeinwirbels ist weiter wie normal, sein Querschnitt bildet ein ungleichseitiges Dreieck, dessen rechte längere Seite nach aussen gebogen ist, dessen Höhe in dem IV. Lendenwirbel 27 mm, im Sacralis I 30, im Sacralis II 27 mm beträgt, also ein Plus von 10 mm ungefähr aufweist. 3) Dieser weite Theil wird aber vollständig erfüllt, nicht nur durch das Rückenmark, sondern noch durch eine wie Fettgewebe erscheinende Masse (Ml), welche das Rückenmark gegen die vordere Kanalwand drängt, dasselbe hinten und seitlich verdeckt und auch im übrigen Sacralkanal die Nerven der Cauda equina grösstentheils einbettet, nur den Conus medullaris frei lässt. 4) Konnte die letzterwähnte Fettmasse zunächst auch als ein ungewöhnlich entwickeltes extradurales Fettpolster, welches ja meistens die Nervenfasern nach ihrem Austritt aus dem Sack der Dura mater bis zu den Wirbellöchern begleitet, erscheinen, so zeigte sich doch an den Stellen, wo die Dura angeschnitten wird, dass dieses Fettpolster in ganz ungewöhnlicher Weise auch intradural weiterreicht, die weichen Rückenmarkshäute von hinten her durchsetzt, sich nach oben hin von der Aussenfläche des Rückenmarks selbst erhebt, aber

Digitized by Google

doch seiner dorsalen Seite untrennbar aufsitzt, gleichzeitig dasselbe an seinen Seiten umgreift, ventralwärts verschiebt und deformirt. 5) So gut es gelingt, auf der ventralen Seite die Dura mater zu erkennen und als eine besondere Membran von den Wirbelkörpern, selbst bis in den unteren Theil des Sacralkanals hinein, von der Beinhaut der Sacralwirbel, auch noch des V., abzuheben, so schwer ist es, dorsalwärts die Dura mater vom I. Sacralwirbel an zu verfolgen. Einerseits verliert sie sich hier im Periost, andererseits aber löst sie sich in Faserzüge auf, die sich in dem Fettgewebe zerstreuen und untergehen. In gleicher Weise verstreichen auch die von aussen durch die Oeffnung der Deckplatte in den Sacralkanal eindringenden Faserbündel in dem der Kanalwandung innig angeschmiegten Fettgewebe. 6) Ausser diesen weissen Bindegewebszügen treten aber noch blassröthliche Faserzüge auf, selbst deutliche Faserbündel (MM), die nicht verzweigt, wie jene, sondern als richtige band- oder spindelförmige Muskelbäuche zu isoliren sind und mikroskopisch aus normalen quergestreiften Muskelfasern bestehen. Die einzelnen Muskeln sind immer sehr zart und dünn, meist nur kurz, 1—2 cm; indessen sind doch einzelne bandförmige auch bis 55 mm lang, und alsdann mit richtigen sehnigen Endigungen versehen, welche sich entweder im Fette oder am Periostgewebe verlieren. Soweit alle diese Muskeln präparirbar, verlaufen sie in der Längsrichtung des Kanals, davon höchstens unter einem kleinem Winkel abweichend, meistens indem sie unten von der Sacralwand entspringen, und nach oben in dem Fettgewebe endigen. Oft decken diese platten Muskelchen einander und wiederholen die gefiederte Anordnung, welche den tiefen Rückenmuskeln, dem Multifidus spinae, eigen ist. Namentlich lagern reichliche Muskelbäuche in dichtester Packung auf der linken Seite des Sacralkanals, bedecken von hier aus die Cauda equina und erreichen sogar ihre vordere Seite, wenigstens in der Höhe des III. Sacralwirbelkörpers von welchen sich noch ein extradural gelagerter schmaler 15 mm langer Muskelbauch abheben lässt. An der Hinterwand des Kanals steigen die Muskelchen noch bis zur Höhe des IV. Sacralwirbels hinab, eingebettet in reichlichem Fettgewebe und mit den Nerven der Cauda equina in innigster Berührung. Nach oben hin lässt sich makroskopisch

Digitized by Google

verfolgen und mikroskopisch bestätigen, dass Muskelbäuche, in dem lockeren Fettgewebe zerstreut, ganz bis in die Nähe des Rückenmarks vordringen. 7) Die aus Fettzellen, Bindegewebszügen und Muskelbündeln bestehende Masse schmiegt sich dem Rückenmark nicht nur von aussen an, sondern geht mit ihm die festeste Verbindung ein und reicht am weitesten nach vorn auf seiner linken Seite. Als hier die Masse zwecks der Verfolgung der eingebetteten Stränge bis hart an das Rückenmark heran zerlegt wird, treten darin Gruppen von unverkennbaren Nervenwurzeln hervor, ausgezeichnet durch ihre weisse Farbe und abnorm derbe Beschaffenheit. Das Rückenmark selbst fühlt sich hier sehr derb an, viel derber wie das weiche obere Lenden- und das Dorsalmark, aber auch einem nicht erweichten Rückenmark gegenüber viel zu derb, besonders auf der hinteren Seite. An diesem verhärteten Rückenmark sind auch jene Nervenwurzeln untrennbar befestigt, während sie innerhalb des Fettgewebes gut beweglich und leicht auszuschälen sind.

Die Verhältnisse, welche durch diese makroskopische Untersuchung klar gelegt wurden, lassen folgende Diagnosen stellen. Die sacrolumbale Hypertrichosis liegt über einer Spina bifida sacralis, einer occulta mittelst einer fibrösen Deckplatte (F), welche die Stelle der Processus spinosi sacrales einnimmt. In dem theilweise erweiterten Rückgratskanal ist das Rückenmark um die Höhe von fünf Wirbeln verlängert und nach hinten und zu beiden Seiten, vorwiegend links, eingescheidet durch ein Myofibrolipom, welches sich nach oben und nach vorn deutlich als Tumor aus dem Niveau des Rückenmarkes heraushebt, sich aber nach hinten und aussen der knöchernen und häutigen Kanalwandung anschmiegt und mittelst eines besonderen Stranges durch eine unterhalb des Proc. spinosus lumbalis V in der Deckplatte der Spina bifida gelegenen Lücke (Sp) mit der Narbe (E), welche die äussere Haut inmitten der Hypertrichosis sacralis trägt, zusammenhängt.

Erinnern wir uns der Thatsache, dass sich Rückenmark und Wirbelsäule des Embryo ungleich verlängern und dass schon beim neunmonatlichen Fötus, nach H. Ranke's Untersuchungen sogar schon beim fünf- bis sechsmonatlichen, der Conus medullaris nicht mehr im Sacral-, sondern im Lendenkanal etwa in der Höhe

Digitized by Google

des dritten Lendenwirbels liegt, dass das untere Rückenmarksende im Wirbelkanal mit dem Wachsthum nach oben steigt, indem an seiner Statt seine Nervenwurzeln das Längswachsthum übernehmen und dadurch die Cauda equina formen, so können wir das vorliegende anatomische Verhältniss auch als eine Störung dieser regelrechten Verschiebung des Rückenmarks im Rückgratskanal bezeichnen. Das Rückenmarksende ist im Sacralkanal festgehalten worden, dadurch bedeutend verlängert, hauptsächlich in seinem Lendentheil, die Cauda equina mangelhaft gebildet. Denn erst am Conus medullaris, nicht schon höher oben legen sich die austretenden Nervenwurzeln parallel neben einander wie die Haare im Pferdeschwanz, nach abwärts steigend longitudinell in der Axe des Sacralkanals. Dagegen treten die vorderen wie die hinteren Nervenwurzeln des Lumbaltheils zum Theil in senkrechter Richtung vom Rückenmark ab direct zu ihren Interretrallöchern ganz wie die Brust- und Halsnerven; zum Theil aber steigen die Wurzeln sogar von unten nach oben longitudinell, sind also in richtiger Weise Recurrentes, besonders deutlich an den Radices lumbales III und IV (Fig. 2 NIIILr und NIVLr). Das Verhältniss der frühen embryonalen Periode ist also dadurch erhalten worden, dass das untere Rückenmarksende im Sacralkanal an der Stelle, wo jetzt noch das Myofibrolipom seine Anheftung an die Bogentheile der Lenden- und Sacralwirbel vermittelt, festgehalten wurde.

Für die Beurtheilung der Genese dieses offenbaren Missbildungsverhältnisses kommen noch weitere Thatsachen in Betracht. Zunächst das makroskopische Moment, dass nicht nur die Nervenwurzeln, welche innerhalb des Lipoms herauspräparirt werden, auf der linken Seite ärmer an Faserbündeln, also von geringerer Stärke erscheinen wie ihre symmetrischen Genossen rechts, auch wie die nach oben strebenden Wurzeln, welche aus dem Rückenmark dort entspringen, wohin der Tumor nicht mehr reicht. Jene linksseitigen, schmächtigen, aber entschieden verhärteten Nervenwurzeln zeigen auch noch mikroskopisch, dass sie an Nervenfasern verarmt sind, dass sie viele Faserbündel enthalten, welche nur aus derbem, sogar sclerotisch zu nennendem Bindegewebe bestehn und des Myelins und der Axencylinder gänzlich entbehren. Da diese linksseitigen Wurzeln

Digitized by Google

durch den sagittalen Sägeschnitt entzwei geschnitten sind, so gelingt es nicht mehr, ihren weiteren Verlauf, mit Sicherheit zu verfolgen; doch ergiebt sich, dass an der linken Beckenhälfte aus dem 2. und 3. Sacralloch dünne Nervenfäden in den Sacralkanal hereingezogen werden können, welche die gleiche atrophirende Sclerose darbieten. Ueber ihr ferneres Verhalten entscheidet alsdann die Präparation der Plexus sacrales anteriores. Während der rechte das gewöhnliche Verhalten darbietet, dass nehmlich der N. sacralis I 7 mm, II 5, III 4 breit, also von normaler Stärke, IV und V dünner, aber doch noch bis 2,5 mm und 1 mm dick sind, kann linkerseits ein N. sacralis III nur in der Dicke von 1 mm, ein IV von 1,5 und ein V gar nicht mehr aufgefunden werden; I und II erscheinen dagegen links eher etwas stärker (8 und 6 mm) wie rechts. Der Plexus ischiadicus ist links anders zusammengesetzt wie rechts, eine Vergleichung der Maasse daher nicht auszuführen, doch erscheint der Stamm des N. ischiadicus links entschieden schmäler (13 mm) und platter (2 mm) wie rechts (15 : 2,5), ohne dass aber in seinem Querschnitt mikroskopisch deutliche sclerotische Nervenfaserbündel neben den mit Osmium gut geschwärzten intacten aufgefunden werden können. Unzweifelhaft resultirt aus dieser Untersuchung, dass linkerseits die letzten Nervi sacrales höchst mangelhaft entwickelt, und so weit vorhanden, sclerotisch atrophirt, ganz so wie nach einer alten interstitiellen Neuritis verändert sind. Vorzugsweise sind die hinteren Wurzeln, vielleicht sogar allein betroffen. In den Hauptzweigen des Ischiadicus, namentlich in den an dem amputirten Schenkel gelegenen Nerven gelingt es auch bei wiederholter Untersuchung nicht, atrophirte Faserbündel oder frisch degenerirte Nervenfasern zu erkennen und so den Ausfall an Elementen zu demonstriren, welcher in den Nervenbahnen der linken unteren Extremität sicherlich Platz gegriffen hat — gewiss schon seit der embryonalen Entwicklung, da N. sacralis V links nicht einmal als Rudiment existirt.

Die Veränderungen, welche das Lendenmark erlitten hat, erhellen namentlich aus der mikroskopischen Untersuchung von 10 Querschnitten, welche inmitten des einscheidenden Lipoms angelegt werden. Die Figur 3 Taf. IX erläutert das Verhältniss, welches sie durchschnittlich darbieten. Das Rückenmark er-

Digitized by Google

scheint von hinten nach vorn abgeplattet, gleichzeitig von links nach rechts verzogen, wie wenn der heranwachsende Tumor einen Druck auf dasselbe in schiefer Richtung, nehmlich von links und hinten nach rechts und vorn ausgeübt hätte. Thatsächlich erhellt dieses, wenn wir die Medianebene des Rückenmarks aufsuchen und zu diesem Zweck durch den Verlauf des grossen Gefässstammes, welcher von vorn in das Rückenmark eindringt (A), die Fissura longitudinalis anterior bezeichnen lassen, alsdann den meist geschlossenen, nirgends dilatirten Centralkanal mit seinem Ependym, einen durch seinen Rundzellenreichthum kenntlichen Fleck, passiren und zuletzt gegen den Tumor hin fortschreiten zu einem helleren Streifen, den wir als eine allerdings sehr schwache Andeutung der Fissura longitudinalis posterior ansprechen dürfen. Mit der in dieser Weise vollzogenen Theilung des Rückenmarks in seine linke und rechte Hälfte steht die Vertheilung von weisser und grauer Substanz, so weit sie noch abzugrenzen, durchaus im Einklang. Die rechte Hälfte erscheint auf dem Querschnitt lang gestreckt und ausgezogen gegen die austretende hintere Wurzel (Rh), welche fast ganz auf die Seite des Rückenmarks verschoben erscheint. Die graue Substanz (G) wiederholt die Verzerrung in demselben Sinne, selbst die Ganglienzellen, sonst wohl erhalten, sind gleicherweise von rechts nach links gestreckt und nicht ohne Mühe in eine kleine mediane, eine mittlere und eine grosse laterale Gruppe zu sondern, welche letztere undeutlich wieder in eine vordere und eine hintere (Clarke'sche Säule?) zu trennen ist. Der Vorder- und der Seitenstrang erscheinen, abgesehen von der Verziehung, unverändert, der Hinterstrang wird von auffälligen Balkenzügen durchsetzt, und dadurch in den Bereich des Tumors, wie weiter unten zu schildern, theilweise einbezogen. Die linke Rückenmarkshälfte ist entschieden kleiner, von ihrer nervösen Substanz viel weniger erhalten wie rechts, weil der Tumor in sie tiefer eingegriffen hat, namentlich seine Balkenzüge tiefer einstrahlen lässt. Während die rechte vordere Wurzel an der vollständig normalen Stelle die intacte weiche Rückenmarkshaut durchbricht, wird die linke vordere Wurzel vom Fett- und Muskelgewebe erreicht, erscheint sogar dadurch etwas nach vorn verschoben. Von ihrer Insertion ausgehend kann man den Vorderstrang in ganzer Aus-

Digitized by Google

dehnung als unbetheiligt und als richtig gefasert erkennen, vom Seitenstrang ist aber nichts wahrzunehmen, der Hinterstrang höchst mangelhaft, wohl nur in seinen medialen links neben dem centralen Ependymfaden gelegenen Partien erhalten. Aber auch die graue Substanz wird von der hinteren Seite her mit den Balkenstrahlungen (Bd) durchzogen, so dass sogar wohl erhaltene grosse Ganglienzellen in die Maschen des Balkennetzes zu liegen kommen, indessen an Zahl gegen die rechte Seite bedeutend zurückstehen. Rein gebildet und unverändert stellt sich die graue Substanz links nur dar in den vorderen und medialen Theilen ihres Vorderhorns. Auch hier lässt sich ein Hinterhorn eben so wenig, wie der Austritt einer hintern Wurzel auf den Querschnitten verfolgen, wahrscheinlich deswegen, weil sie sclerotisch degenerirt und innerhalb der dicht stehenden, sich innig durchflechtenden Züge sclerotischen Bindegewebes (S), die vom Tumor ausgehen, nicht zu unterscheiden ist. Makroskopisch wird sie in der That gerade in diesen von hinten fast die Mitte des Rückenmarks treffenden fibrösen Balkenzügen nachgewiesen, in einer Richtung, die ziemlich genau derjenigen entspricht, welche der oben postulirten Druckwirkung zukäme. Jeder Querschnitt lehrt, wie der Tumor das abgeplattete Rückenmark umgreift, und zwar da, wo er am mächtigsten ist, von der rechten hinteren Wurzel (Rh) bis zur linken vorderen (Lv) reicht, beide noch einbettend. In seiner linken Seite überwiegen die derben fibrösen Züge (S) und die Bündel quergestreifter Muskelfasern (M), in dem dorsalwärts gelegenen Theil und hinter der rechten Rückenmarkshälfte tritt das reine Lipomgewebe (F) in den Vordergrund und erscheint von auffällig weiten, aber äusserst dünnwandigen Blutgefässen (B) durchzogen.

Gegen die hintere Seite des Rückenmarks schliesst das Lipomgewebe noch mit einem kräftigen Lager dicht geflochtener schmalster Faserbündel ab, welches auf dem Querschnitt eigenthümlich gekräuselt erscheint (a). Statt der steifen geradlinigen Strahlung des fibrösen Gewebes in dem Lipom zeigt diese Zone an der hinteren Peripherie des Rückenmarks wellige Faserungen. Ihre Faserbündel verlaufen fast genau longitudinell, nicht quer wie jene fibrösen. Sie präsentiren sich daher auf dem Rückenmarksquerschnitt schräg und senkrecht durchschnitten

Digitized by Google

und bilden sogar ein ziemlich regelmässiges Mosaik, indem die gleichartigen vieleckigen Bündelquerschnitte sich so innig an einander schmiegen, dass für ein differentes Gewebe, z. B. für Fettzellen kein Raum bleibt. Nur weite Blutgefässe unterbrechen zuweilen die musivische Einförmigkeit. Da diese Anordnung fasciculären Geweben, den Sehnen, Fascien, Muskeln und peripherischen Nerven zukommt, nicht aber dem Pia- und Arachnoideagewebe, da ferner ein pathologisch-neugeschaffenes Gewebe einen so regelmässigen Aufbau aus parallel verlaufenden Bündeln wohl kaum erlangen dürfte, so muss diese Zone als veränderten Nervenfasergewebe angesprochen werden. Karminfärbungen lehren weitere Momente kennen, welche an der nervösen Natur dieser Zone nicht mehr zweifeln lassen. Jedes Feldchen des Mosaiks schliesst mehrere Querschnitte von Primitivfasern ein, von denen manche noch einen roth gefärbten Axenkörper erkennen lassen, so dass die bekannten Sonnenbildchen wie auf dem Durchschnitt der normalen Rückenmarksstränge hervortreten, ausserdem sind noch durch ihre rothe Färbung hervorstechende; länglich gestaltete, longitudinell gerichtete Gebilde als Zellenkerne bezeichnet. Dagegen werden jene sclerotischen fibrösen Bindegewebsbündel durch das Karmin ganz gleichmässig und zwar intensiv roth gefärbt; nirgends tritt in ihren einzelnen Primitivfaserbündeln ein axiales Gebilde hervor, sondern nur vereinzelt ein rundlicher Kern. Indessen konnte es doch nicht streng bewiesen werden, dass besagte Zone ganz aus gewöhnlichen Nervenprimitivfasern besteht, da nicht einmal in der Mehrzahl derselben je ein Axenfaden zu demonstriren war, vielleicht wegen der hierfür ungünstigen Erhärtung in Alkohol, vielleicht auch, weil eine Degeneration eingetreten war. Soll ein Vergleich gezogen werden, so lässt sich aussagen, dass die Querschnitte am meisten denjenigen atrophischer peripherischer Nerven oder der sympathischen Nerven mit ihren blassen Primitivfasern, aber auch sehr faserreicher grau degenerirter Nervensubstanz gleichen.

Es scheint daher die Annahme begründet, dass es in dieser Zone die hinteren Nervenwurzeln auf ihrem longitudinellen Verlauf an der Oberfläche des Lendenmarks sind, welche sammt ihren Piascheiden mittelst des vom wachsenden Tumor her aus-

Digitized by Google

geübten Druckes an die Oberfläche des Rückenmarks innigst angeschmiegt, abgeplattet oder auch gegenseitig verschoben und vielleicht auch atrophisch geworden sind. Für veränderte Theile der Hinterstränge kann diese Zone nicht angesehen werden, weil sie rechts von dem hintern Rande der grauen Substanz zu weit absteht und zwar durch eine gleichmässige Schicht getrennt, die ihrerseits deutlich als veränderte weisse Substanz zu erkennen ist.

Für eine andere Möglichkeit, dass nehmlich diese Zone ein neu geschaffenes Bindegewebe, etwa eine entzündlich verdickte Pia wäre, spricht allerdings der eine Umstand, dass dieselbe sich fast gleichmässig über die ganze hintere Fläche des abgeplatteten Rückenmarks erstreckt. Ferner brauchen wir uns nur dessen zu erinnern, dass an dem normalen Lendenmark und dem Brustmark innerhalb des XII. Brustwirbels die longitudinell demselben angelagerten rechten und linken hinteren Nervenwurzeln sich einander nähern und sich abwärts, indem sie an Zahl rasch zunehmen, in der Medianebene unmittelbar berühren, wie namentlich die Abbildungen von Querschnitten gefrorener Leichen, in ausgezeichneter Weise die von Axel Key und Retzius auf Taf. II. Fig. 9—11, 18 und 19 ihrer Studien gegebenen Zeichnungen auf's Deutlichste illustriren. Freilich sollte man aber, wenn jene Zone mit diesen dem Rückenmark aufgelagerten hinteren Wurzeln in Zusammenhang zu bringen, bezüglich aus ihnen entstanden wäre, erwarten, dass zwischen ihr und den degenerirten Hintersträngen die Pia mater in irgend einer Form zu finden sei und eine Grenzmarke derselben eben so wie an den Vordersträngen darstellte. Hiervon ist nun aber absolut nichts aufzufinden. Die Abgrenzung der Zone gegen die weisse Substanz ist vielmehr ganz unregelmässig und fehlt oft vollständig. Mit den beiden Hintersträngen wird sogar noch eine besonders innige Verbindung dadurch hergestellt, dass die ihnen eigenthümlichen Gerüstbalken auch in jene Zone übergehen. In der That kommen diese ramificirten und grossmaschige Netze bildenden, vorzugsweise in transversaler Richtung das Rückenmark durchstrahlenden Bindegewebsbalken, welche aus fein fibrillärem und zwar parallelfaserigem, nicht sclerotischem Bindegewebe bestehen, nur der Zone, den beiden Hintersträngen und

Digitized by Google

dem linken Seitenstrang zu. Die genauere Untersuchung derselben lehrt, dass diese Balken sämmtlich ein Blutgefäss meistentheils von grosser Lichtung enthalten, oft leicht erkennbar eine kleine Arterie oder Vene. Constatiren wir noch, dass in den intacten Theilen des Rückenmarks, den Vorder- und Seitensträngen und in der grauen Substanz ausser den Hauptgefässen gar keine Blutgefässe bei Anwendung der schwachen Vergrösserung zu sehen sind, so wird es offenbar, dass jene Gefässe in den hinteren Theilen des Lendenmarks erstens hypertrophisch geworden, zweitens mit einer übermässig entwickelten Bindegewebsscheide versehen sind, und dass sie diese Veränderung ihrem genetischen Zusammenhange mit dem von hinten das Rückenmark angreifenden Tumor verdanken.

Zu welchen Folgerungen führen nun die geschilderten anatomischen Verhältnisse? Eine Neubildung entschieden heterologer Art, ein Myofibrolipom hat sich von der hinteren Seite her gegen das Rückenmark entwickelt, seine Häute dissociirt, das Rückenmark nach vorn geschoben und in schiefer Richtung abgeplattet, zwar keine richtige Compressionsmyelitis erzeugt, aber doch sein Gewebe und seine Gefässbahnen betheiligt und seine linke Hälfte im Allgemeinen verkümmert, speciell noch den linken Seiten- und Hinterstrang fast ganz vernichtet, auch die graue Substanz, namentlich in ihren Ganglienzellen verarmen, endlich die linken hinteren Wurzeln, wenigstens diejenigen, welche den N. sacralis III—V bilden, nach Art einer chronischen neuritischen Atrophie degeneriren lassen. Die starke Ausbildung von Bindegewebe, die Sclerosirung der Nervenwurzeln, die Hypertrophie der Gefässscheiden, sowie überhaupt die starke Gefässbildung berechtigen uns zu der Behauptung, dass der Prozess mit Irritationen einhergegangen ist und zeitweilig eine Art chronischer Entzündung angeregt wurde. In der Hauptsache datiren diese Störungen schon aus der frühesten Kindheit. Eine Verlängerung des Rückenmarks wie die vorliegende, muss vor jener Zeit, wo das untere Rückenmarksende aus dem Sacraltheil des Wirbelrohrs in den Lendentheil verschoben wird, also vor dem 6. Monat des Fötallebens begonnen haben. Zeigt doch das Rückenmark nicht die Verhältnisse einer wahren Hypertrophie; trotz seiner übermässigen Länge nicht eine Zunahme um neue Segmente und

Digitized by Google

überzählige Nervenursprünge, sondern nur eine Dehnung seiner Segmente und eine entsprechende Abnahme seiner Substanz in der Quere. Selbstverständlich muss man für den letzteren Punkt wohl im Auge behalten, dass die abnorme Dicke des letzten Abschnittes des Rückenmarks zum allergrössten Theil durch den Tumor hergestellt wird, dass dagegen auf dem Querschnitt das eigentliche Rückenmark nicht nur abgeplattet, missgestaltet und theilweise degenerirt ist, sondern dass auch seine alten Grenzcontouren einen absolut geringeren Flächeninhalt, nur einen Bruchtheil, auf dem in der Zeichnung (Fig. 3) dargestellten Querschnitt wohl nur ein Viertel desjenigen Flächeninhalts einschliessen, welchen ein Querschnitt des unteren Lendentheils eines gewöhnlichen erwachsenen Rückenmarks darbietet. Die erfolgte Längsdehnung des Lendenmarks erhellt am deutlichsten aus der geschilderten abnormen Richtung seiner Nervenwurzeln, aus dem vollständigen Recurriren der III. und IV. lumbalen, und aus dem rechtwinkligen Abgang der II. und V. lumbalen Wurzeln, statt dass sie gegen ihre zugehörigen Intervertebrallöcher hin von dem Rückenmark her unter einem nach unten sich öffnenden spitzen Winkel von 15 bis 25° hinziehen sollten. Beide Verhältnisse, die Verlängerung und die Vergrösserung des Abgangswinkels der Lendennerven, sind in gewissen Fällen der Spina bifida lumbo-sacralis, speciell in solchen, welche man heutiges Tags als Myelomeningocelen bezeichnet, längst beobachtet worden und allgemein bekannt. Insbesondere ist das Angewachsensein der Rückenmarksspitze an die Wand des Tumorgipfels seit den alten Beobachtungen von Apinus, Mohrenheim u. A. und die gleichzeitige Verlängerung des Rückenmarks bis fast in den Sacralkanal, welche Morgagni wider seine Erwartung beobachtete, sowie die perverse Richtung der abgehenden lumbalen Nerven, seitdem sie durch A. F. Moeckel, dann durch Natorp, Bevalet, in neuester Zeit durch Koch bei Spinae bifidae von Kindern aus den ersten Lebensmonaten, wenn auch nicht in dem auffälligen Grade, wie in dem vorliegenden Falle, beschrieben und als typisches Verhältniss dieser Missbildung bezeichnet worden. Da dasselbe in ganz gleicher Weise in dem vorliegenden Fall sich ergeben hat, so dürfen wir ihm die gleiche Genese zuschreiben, wie den evidenten Formen der Spina bifida lumbalis

Digitized by Google

und sacralis, um so mehr, als ja bei ihm eine durch eine Bandmasse geschlossene Spina bifida sacralis mit einer noch jetzt klaffenden Oeffnung evident nachzuweisen ist. Sicherlich hat also die Umbildung der Rückenfurche zum Rückgratsrohr eine Störung erfahren, welche auch die Medullarplatte betheiligte, wenn auch der Abschluss des Rückenmarksrohrs nicht verhindert wurde, mindestens hat ein Verhältniss bestanden wie bei der Meningocele spinalis, und mit Wahrscheinlichkeit dürfen wir die Zeit des Beginnes der Störung als die der frühesten embryonalen Epoche, spätestens zu Beginn der dritten Woche (Koch) festsetzen.

Für diese Auffassung kommt nun ferner noch die Beschaffenheit des Tumors in Betracht. Bestände derselbe nur aus Fettgewebe, so würde man ihn wohl als eine secundäre Bildung auffassen dürfen, als eine Hypertrophie der Fettläppchen, welche zwischen der Dura und den Wirbeln vorkommen, als eine Art Pseudohypertrophie, behufs der Ausfütterung der Rückgratshöhle, für welche das gedehnte Rückenmark viel zu schmal herangebildet wurde. Ein hypertrophisches Fettgewebe tritt bekanntlich nicht selten in die Lücke ein, welche die im Gefolge einer chronischen Entzündung schrumpfenden Organe hinterlassen (falsche Compensation). Da der lumbale Rückgratskanal, an der Stelle, welche vom Tumor eingenommen wird, entschieden zu weit ist, so würde eine solche Polsterung leicht verständlich sein, nicht minder, dass das luxuriöse Fettgewebe auch zwischen die Rückenmarkshäute auf den Bahnen, welche hier die chronische Entzündung einschlug, bis hart an das Rückenmark hinangeleitet wurde. Aber der Tumor enthält auch als ganz absonderlichen und auch seiner Masse nach bedeutungsvollen Bestandtheil, die Muskeln mit quergestreiften Fasern. Den Myomen vindicirt man gegenwärtig wohl allgemein einen Ursprung aus einer embryonalen Keimanlage, und somit leitet uns auch dieser Befund wiederum zur Annahme einer frühzeitigen, schon in der Zeit der ersten embryonalen Umbildung angelegten Störung. Freilich muss die Combination so verschiedenartiger Gewebe die Frage anregen, ob nicht der Tumor als ein Teratom, ein Rudiment von einem embryonalen Parasiten anzusehen ist, auch noch deswegen, weil gerade an dem unteren Ende der Körperaxe derartige Com-

Digitized by Google

binationstumoren, unter den angebornen sacro-coccygealen cystischen Geschwülsten so häufig am Kreuz oder am Steiss medial angeheftete selbst eine deutliche Ausstülpung der Dura mater sacralis einschliessende Teratome gefunden wurden. Gegen diese Auffassung spricht aber schon die auffällige Regelmässigkeit der Anordnung jener Muskeln, die um so auffälliger, weil hier keine rudimentären Skelettheile, überhaupt nicht jene vielfältigen Structuren, die in den Teratomen die Regel bilden, vorhanden sind. Zu der regelmässigen Schichtung, zu der ausnahmslos eingehaltenen longitudinellen Richtung kommt noch die gänzlich normale mikroskopische Structur der Muskelfasern, als ein weiteres Moment für die Behauptung, dass diese Muskeln auch bis zum Tode des Besitzers functionsfähig geblieben waren. Für den letzteren, interessanten Punkt entbehren wir hier allerdings des Beweises mittelst der directen Beobachtung und können uns daher nur auf das Experiment Bergmann's berufen, welcher an einem kindskopfgrossen, zwischen dem Mastdarm und dem Steissbein wurzelnden, cystischen Teratom eines 7 Wochen alten Kindes nicht nur spontane Bewegungen der ganzen Geschwulstmasse vor, sondern auch nach der Exstirpation kräftige Contractionen mittelst mechanischer, namentlich elektrischer Reizung constatiren und alsdann mikroskopisch neben reichlichen langen Spindelzellen auch Züge schmaler Fasern mit deutlichster Querstreifung nachweisen konnte. Diese Combinationsgeschwulst — und dasselbe gilt auch von den ihr verwandten sacro-coccygealen Teratomen — enthielt aber nur Muskelfasern in histoider Anordnung, in mikroskopischen Zügen unregelmässig im übrigen Gewebe vertheilt. Unser Tumor bietet dagegen eine höhere Stufe der Organisation, wirkliche Muskelorgane, zu compacten Massen geschichtet, ja sogar in der typischen Anordnung der benachbarten aussen auf dem Kreuzbein gelegenen Muskeln, besonders des Multifidus spinae, dar. Diese Einrichtung der myomatösen Massen weist positiv darauf hin, dass die Störung in eine Zeit der Keimanlage fiel, als sich die Muskelkeime von den Anlagen der Wirbelbögen sonderten, dass aber ferner die Wirbelbögen diesen aussen an ihnen liegenden Gliedern der Muskelplatten eine Bahn frei liessen, um an die Innenseite der Wand des dorsalen Knorpelrohrs zu gelangen. Wuchsen sie an vielen kleinen Stellen

Digitized by Google

neben einander durch die embryonalen Knochenknorpelplatten der Membrana reuniens hindurch, oder war die Bahn eine weitere? Das grosse Quantum der transponirten Muskeln spricht gewiss für letzteres, somit für die Annahme, dass sie die Lücke in dem Wirbelbogen passirten, von deren Existenz in früher embryonaler Periode die jetzt noch vorhandene Spina bifida sacralis ein beredtes Zeugniss ablegt. Entspricht doch die restirende Oeffnung fast mathematisch genau der Mitte der gesammten im Rückgratskanal gelegenen Muskelgruppe oder vielmehr dem Centrum des Lipoms selbst! Nichts steht der weiteren Annahme entgegen, dass auch die Keime des Fettgewebes von aussen gleichzeitig mit den Muskelkeimen in den Kanal transponirt wurden.

Die Verlängerung des Rückenmarks, die Spina bifida und die Transposition von Theilen der Muskel- und Hautplatten — diese drei wichtigsten Thatsachen lassen sich demnach mit einander ganz ungezwungen vereinen, insgesammt aber auf die uns bekannten Verhältnisse einer Meningocele spinalis zurückführen, namentlich indem wir die Annahme machen, dass dieselbe sich später reducirte und etwa infolge einer langsamen oder raschen Entleerung ihres flüssigen Inhalts schon in der früheren Fötalzeit schrumpfte. Der das Muskel- und Fettgewebe verlagernde Zug konnte alsdann von dieser Schrumpfung herrühren. Indess fehlen freilich die Spuren eines mit Flüssigkeit gefüllten Sackes, der möglicherweise bei dem Patienten im Alter von 1½ Jahren, damals als die Geschwulst, welche die Hautnarbe hinterliess, abgebunden wurde, noch als Rudiment vorhanden war. Es muss daher betont werden, dass wir mit der Annahme einer Wirbelbogenspalte allein zur Erklärung nicht ausreichen, dass wir vielmehr auch eine Betheiligung der Anlagen der harten, wie der weichen Rückenmarkshaut an der Spaltbildung zulassen müssen, weil das Myolipom die Dura und sogar noch die Pia durchsetzt und die Substanz des Rückenmarks unmittelbar berührt, in geringem Grade selbst betheiligt.

Trotz dieser innigen Beziehung konnte aber jetzt kein thatsächlicher Anhaltspunkt für die Annahme gewonnen werden, dass auch der axiale Theil des Rückenmarks an der Spaltbildung Antheil genommen hätte. Wenigstens ist in dem Lendenmark, so weit es zu Querschnitten verwendet wurde, kein cystischer

Digitized by Google

Hohlraum aufgefunden worden. Der Centralkanal erscheint nirgends dilatirt, sondern obliterirt, auch im Hals- und Brustmark ist nur der gewöhnliche Ependymfaden anstatt des Kanals aufzufinden; jedenfalls klafft er nirgends an der Hinterseite des Rückenmarks, erreicht nicht einmal dessen hintere Grenze. Die platte Gestalt, welche das Lendenmark in der Ausdehnung des Tumors dem Auge darbot, erweckte zwar anfangs den Gedanken, dass das Medullarrohr eröffnet und mit seinen beiden Hälften umgelegt und in der Fläche ausgebreitet sein könnte. Derselbe wurde aber durch die mikroskopische Untersuchung alsbald hinfällig.

Dagegen sind im Gebiete der Wurzeln und zwar speciell der linken hinteren Wurzeln besondere Veränderungen aufgetreten; denn hier erscheinen die fibrösen Gewebsmassen als Effecte chronischer Entzündungen, wahrscheinlich secundärer Natur. Freilich lässt sich auch daran denken, dass diese schrumpfenden Bindegewebszüge es gewesen sind, welche als Leitstränge, nach der Art der Gubernacula die Keime der Haut- und Muskelplatten zum Rückenmark leiteten, dass sie alsdann hinterher von dem hyperplasirenden Fett- und Muskelgewebe durchwachsen und auseinander gedrängt wurden. Jedenfalls hat die Bindegewebshyperplasie nach der Bildung des Rhachisspaltes fortgedauert und nicht nur den Blutgefässen dicke Bindegewebsscheiden verliehen, eine chronische Periangioitis, die sich tief hinein in das Rückenmark erstreckt, hervorgerufen, sondern auch die linken hinteren Nervenwurzeln sclerosirt — und zwar schon in der Fötalperiode, da das Resultat dieser Neuritis, der Klumpfuss, notorisch mit auf die Welt gebracht wurde. Da auch der hintere Theil der linken Rückenmarkshälfte verkümmerte, der linke Plexus sacralis einen Ausfall an Nervenfasern erlitt, so ist der Beginn dieser Störung sogar schon auf frühe Perioden der embryonalen Entwickelung zu verlegen, wenn auch in späterer Zeit der wachsende Tumor mittelst eines Druckes oder einer Zerrung die Verkümmerung dieser Nervengebilde vollendete und erst in dem 20. Lebensjahr die Anästhesie und die Analgesie, namentlich die trophischen Störungen offenbar werden liess.

Mag übrigens die Reihenfolge, in welcher die hier concurrirenden Gewebe proliferirten und andere verkümmerten, auch eine

Digitized by Google

etwas andere gewesen sein als die eben bezeichnete, darüber kann kein Zweifel sein, dass sich mit den Abnormitäten in der ersten Anlage der Theile solche Bindegewebswucherungen und Gefässerweiterungen combinirten, wie wir sie bei entzündlichen Prozessen, auch bei fötalen Entzündungen thatsächlich kennen, wie wir sie namentlich auch in den Wandungen der Meningocelen und Myelocelen antreffen. Nach der Geburt des Kindes stellten sich bindegewebige und lipomatöse Wucherungen, wenn die Tumoren platzten oder eröffnet wurden, gleichsam unter den Augen des Beobachters ein; auf den gleichen Vorgang schon im fötalen Leben hat man geschlossen, wenn eine unebene derbe Spina bifida „narbige Stellen" auf ihrem Gipfel gleich bei der Geburt wahrnehmen liess. Hiernach hat die Hypothese, dass an die Stelle einer cystischen Rückgratsgeschwulst eine feste Fett- oder Bindegewebsmasse treten kann, manchen Anhänger gewonnen.

Läge es nun auch nahe, den Zustand der Zone atrophischer Nervensubstanz (a), welche zwischen das Rückenmark und das Myolipom eingeschoben ist, ebenfalls von einer Entzündung abzuleiten und ihre Fasermasse als eine andere Art Bindegewebe zu betrachten, so sehe ich mich doch durch die zierliche Faserung der Zone und ihre Anordnung in regelmässigen längsverlaufenden Zügen veranlasst, an ihre Entstehung aus specifischer longitudinell angelegter Nervensubstanz festzuhalten und für sie eine dem entsprechende Deutung zu suchen. Sollte sie nicht etwa Markstränge, ein Segment des Rückenmarks selbst, welches aus dem Niveau des übrigen Marks herausgetreten, repräsentiren? Zur Begründung dieser Ansicht kann ich mich auf mehrere Beobachtungen Anderer berufen. Förster hat eine nach der Perforation geschrumpfte Hydrorrhachis und Myelocele cervicalis eines halbjährigen Knaben beschrieben und abgebildet (Atlas Taf. XVI. Fig. 6), bei welcher sich ein solider, ganz aus grauer Rückenmarkssubstanz bestehender, mit den hinteren Nervenwurzeln überdeckter Fortsatz, der von der Umgebung des Centralkanals herausgewachsen, durch den Meningocelensack erstreckte und von seinem kolbigen, eine seröse Cyste enthaltenden dorsalen Ende einen Piastrang zur stark verdickten Dura aussandte. — Ferner hat F. Schultze eine in der Dissertation von Henry

Digitized by Google

J. Wolf beschriebene, 1) mit Hydromyelos, 2) mit Hydrocephalus und Tumoren der Decke des vierten Ventrikels verbundene Spina bifida cervicalis (3monatliches Kind) genauer untersucht; ein 6 mm breiter strangförmiger Fortsatz des Rückenmarks erstreckte sich in den Meningealsack und erhob sich von einer Nervenmasse, welche, wenn auch vom Rückenmark theilweise durch Bindegewebe abgetrennt, doch deutlich ein „hyperplastisches" Segment der Seiten- und Hinterstränge darstellte und ebenso wie jener im Innern des Sackes bis zur Grösse einer Wallnuss anschwellende Strang aus Bindegewebe und sehr dünnen marklosen Nervenfasern bestand. — Diese beiden Fälle werden am besten verständlich, wenn wir sie mit einer älteren Beobachtung von v. Bärensprung vergleichen, welche in mehreren Punkten unser Interesse erheischt, schon deswegen, weil sie als eine spontane, schon vor der Geburt eingetretene Heilung einer Hydrorrhachis bezeichnet werden kann und auch in dieser Hinsicht die Interpretation unseres Falles in einer vortrefflichen Weise unterstützt. Der 2 Zoll breite Tumor, welcher über einer schmalen Spalte des Dornfortsatzes des III. Brustwirbels mit einer Art Stiel von 1 Zoll Dicke aufsass und mit normaler Haut, die aber radienförmig zu einer narbenähnlichen Vertiefung hin verlaufende Falten bildete, überzogen, im Ganzen also pilzförmig gestaltet war, entleerte seit der Geburt keinerlei Flüssigkeit, ausser den übelriechenden Secretionen eines unreinen Geschwürs, welches an dieser narbigen Delle entstanden war. Als das Kind, 27 Wochen alt, unter den Erscheinungen einer häutigen Koryza und grosser Athemnoth gestorben war, constatirte H. Meckel in dem äusseren Tumor einen fibrösen Kern in Gestalt einer runden halbzölligen Scheibe, welche dorsalwärts von der Ulceration blossgelegt war, ventralwärts aber in den Dornfortsatzspalt einen dünnen und mitten im ansehnlichen subcutanen Fettgewebe des Stieles steckenden Fortsatz schickte. Der letztere war nun hohl, die Höhlung begrenzt von einer doppelten Wandung, der nachweisbaren Ausstülpung der harten und der weichen Rückenmarkshaut, die unter sich und mit dem fibrösen zwiebelartig geschichteten Tumorgewebe deutlich verschmolzen war. Alsdann bildete das Rückenmark an seiner hinteren Seite einen der Ausstülpung der Häute entsprechenden stumpfen Kegel, dessen Spitze bis in

Digitized by Google

die Knochenspalte reichte. Derselbe „bestand vorzugsweise in einer örtlichen Zunahme der grauen Substanz, welche zugleich von weicherer Consistenz war. Die hinteren Stränge folgten dieser Anschwellung, waren aber aus ihrer regelmässigen Lage gebracht und erschienen wie ausgefasert, indem die graue Substanz zwischen die einzelnen Bündel eindrang.“ Die vorderen Stränge, von natürlicher Dicke, nahmen dagegen an der Bildung des Kegels keinen Antheil. Sonst ganz normales Rückenmark, normale Nervenwurzeln.

Wahrscheinlich war auch in dem von Sandifort untersuchten Falle (abgebildet in Sandifort Museum anatom. IV. 1835. Tab. LXVI, reproducirt in Vrolik Tab. XXXIV) eine ähnliche partielle Ausstülpung eines Rückenmarkssegmentes in die enge Oeffnung des Duralsackes vorhanden, so dass sich dasselbe hier verhielt wie der Darm in einer Littre'schen Hernie. Ferner ergeben wenigstens eine Knickung des Rückenmarks mit einem knieartigen Vorsprung gegen den Meningocelensack hin zwei Fälle von Spina bifida dorsalis, der eine von Natorp, der andere von Debout und Bouchut mitgetheilt (s. u.).

Sollten wir nun nicht mit diesen aus dem Niveau des Rückenmarks hervorgehobenen Segmenten medullärer „grauer“, das ist myelinfreier Substanz auch das Gewebe der eigenthümlichen Zone unseres Falles vergleichen und annehmen dürfen, dass auch hier ein Sector des Rückenmarks zuerst herausgehoben wurde und prominirte, später aber von dem entgegenwachsenden Myolipom dem Rückenmark wieder angeschmiegt wurde und sich während dessen nur zu einem unfertigen Markgewebe entwickelte? Ich finde keine Deutung dieser Zone, welche annehmbarer wäre, glaube vielmehr noch durch die Erkenntnisse, die ich bei weiteren Untersuchungen gewisser Arten der Spina bifida gewonnen habe, eine grössere Berechtigung erlangt zu haben, diese Parallele zu ziehen und die Ansicht zu begründen, dass hier neben der Meningocele auch eine Myelocele, ja sogar eine Myelocystocele bestanden hat, diese aber mit jener zusammen rückgängig wurde und dem Tumor Platz machte. Denn mit der Myelocystomeningocele, welche später beschrieben werden wird, hat der vorliegende Fall namentlich zwei Umstände gemein, das Ueberwiegen des Tumors am Rückenmark auf einer Seite, sowie die

Digitized by Google

seitliche Verschiebung der Wirbelbögen und die daraus resultirende asymmetrische Gestalt des Rückgratskanals; ausserdem ergeben sich unverkennbare Analogien der Structur zwischen der degenerirenden Rückenmarkssubstanz in der Wandung der Myelocysten und dem atrophischen faserig-nervösen Gewebe jener Zone (a), so wie der „grauen" oder der „aus sehr dünnen, marklosen Nervenfasern" aufgebauten Substanz, welche ausdrücklich als die Hauptmasse des Auswuchses oder Segmentes am Rückenmark in den Fällen Förster, Schultze und Bärensprung angegeben wurde. An der Hand der später folgenden Darlegungen finde ich in dem Detail aller dieser Fälle weitere Anhaltspunkte, um sie zu den Myelocystomeningocelen (Hydromyelocelen) zu rechnen. Gleicher Weise scheint es mir am plausibelsten, dass ursprünglich auch in dem vorliegenden Falle diese Form der Spina bifida existirte, wenn auch jetzt eine Myelocyste innerhalb des vom Tumor umklammerten Rückenmarkstheils oder ein darüber hinausreichender Hydromyelus nicht nachgewiesen werden konnte. In dieser Beziehung wird noch ein eigenthümliches anatomisches Verhältniss unseres Falles von entscheidender Bedeutung sein. Sowohl das Myolipom enthält sehr weite Blutgefässe, als auch der dorsale veränderte Theil des Rückenmarks, beide vor Allem innerhalb der Nachbarschaft der atrophischen Zone fibrös-nervöser Substanz (B u. Bd Fig. 3). Während aber die weiten venösen Gefässe des Lipoms äusserst dünnwandig sind (B), strahlen auf der anderen Seite aus der Zone (a) die Gefässe mit den auffällig dicken Bindegewebsscheiden (Bd) in das medulläre Gewebe ein. So erinnert nun dieses dickwandige Gefässe tragende Gewebe auffallend an die Substanz der Area medullo-vasculosa mit ihren Hyperplasien und Verdickungen der Blutgefässe, somit wird durch den Gehalt an solchen und die Stellung zum unveränderten Rückenmark auch die Zone (a) als ein evidenter Abkömmling des Medullarblattes wohl charakterisirt. In dieser Beziehung lehrt schon eine Vergleichung der correspondirenden Gewebsarten Bd und Bf in den Fig. 3 und 5 die vollste Uebereinstimmung in dem Verhalten der Blutgefässe, nicht minder die Verwandtschaft der Zone a in Fig. 3 mit dem atrophirenden medullaren der Pia aufruhenden Gewebe M der Fig. 5. Man vergleiche hierfür die beiden nachfolgenden Abschnitte.

Digitized by Google

In der Literatur sind mehrere Fälle von Lipom an den Rückenmarkshäuten geschildert, von welchen einige hier in Vergleich gezogen werden können. Hinsichtlich der Aehnlichkeit der Structur und des Sitzes ist das von Gowers beobachtete halbzöllige Myolipom an der linken Seite des Conus medullaris eines Tabetikers zu erwähnen, wenn es auch viel ärmer an quergestreiften Muskelfasern und gänzlich in die Pia mater eingebettet war; der congenitale Ursprung wird von Gowers vermuthet, aber über das Vorhandensein anderer Entwicklungsstörungen an der Dura oder den Wirbeln nichts angegeben. — Virchow's Beobachtung, ein Myxoma fibrosum cysticum, betraf dieselbe Localität und sei deswegen mitgenannt, ferner seine Schilderung eines 2 cm langen und 1 cm breiten Enchondroma lipomatosum aus dem Wirbelkanal eines Mannes deswegen, weil es an der ventralen Seite des Processus spinosus adhärent, bis an die Dura, welche wieder mit dem Rückenmark verwachsen war, reichte, weil ferner der Proc. spin. aus zweien zusammengflossen war — gewiss auch ein Grund zur Annahme eines congenitalen Ursprungs des Tumors. — Das von Braubach in neuester Zeit geschilderte spindelförmige reine Lipom, welches ebenfalls gänzlich in der Arachnoidea des Halsmarks eines fünfjährigen Mädchens lag, wich in der Zusammensetzung von den an der Pia cerebralis häufiger gesehenen heterologen Lipomen nicht ab, verdient aber hier doch insofern eine Berücksichtigung, als schon im 2. Lebensjahre Paraplegie aufgetreten war, auch wohl ein Zeugniss für die congenitale Entstehung. — Inniger ist die Verwandtschaft des Falles von Athol Johnson, welcher einem zehnmonatlichen Knaben, der am rechten Beine Krämpfe bekam, ein orangegrosses, in der Tiefe ganz abgekapseltes Lipom vom Os sacrum exstirpirte, dabei die Dura mater blosslegte, Pulsationen wahrnahm und in eine Oeffnung des Os sacrum den Finger einführen konnte. Aussen an der Haut hing noch ein gestieltes Lipom in der Grösse einer grossen Erbse und zwar neben einer über dem Kreuzbein gelegenen Hautnarbe, welche sich aus einem angeborenen „Ulcer" gebildet hatte. Als das Kind 6 Wochen später an Peritonitis gestorben war, ergab die Autopsie eine weite Oeffnung in der hinteren Wand des Sacralkanals und mangelhafte Knochenbildung in der rechten Hälfte des Körpers

Digitized by Google

des III.—V. Sacralwirbels, darüber die Narbe, ihr adhärent ein Rest des Lipoms aussen auf einer Ausstülpung der Dura gelegen und unter dieser eine runde abgekapselte auf das Rückenmark drückende Fettmasse, endlich eine Verlängerung des Rückenmarks bis zum Ende des Sacralkanals. Eine mikroskopische Untersuchung scheint nicht ausgeführt worden zu sein. Die grosse „Merkwürdigkeit" dieses Falles, welche Virchow zu der Auffassung veranlasste, dass hier das Subarachnoidealgewebe als eine Art von unvollständigem Panniculus thätig gewesen und gleichzeitig das extradurale Gewebe die Matrix für das äussere Lipom abgegeben hätte, wird im Lichte unserer Deduction wohl verringert mittelst der Annahme, dass aus dem äusseren Panniculus adiposus in die einer Meningocele adhärenten Rückenmarkshäute die Keime des Lipomgewebes transponirt wurden. — Einen analogen Befund bringt Chiari's Mittheilung über eine Spina bifida lumbosacralis (IV, V lumbalis und I sacralis) bei einer 18jährigen noch mit Eierstockshernie und -spaltung und einem Uterus unicornis behafteten Hysterischen. Ein halbkugeliges um 4 cm prominirendes, mit einem Naevus pigmentosus und einer Narbe versehenes, schon in frühester Kindheit wahrgenommenes Lipom ist in der Tiefe mit der durch die Knochenlücke vorgestülpten Dura mater spin. und auch mit der verdickten Arachnoidea innig verwachsen, gleichzeitig das Rückenmark so weit verlängert, dass sein Conus bis zur letzten Bandscheibe, zum Os sacrum reicht. — Auch das Lipom, an den Häuten des Rückenmarks, welches Obré bei einem 3jährigen Knaben anatomisch untersuchte, würde man in Anbetracht der Erscheinungen (Convulsionen, Hemiplegie) hier anreihen können, wenn eine Spina bifida nachgewiesen und wenn die Angabe, dass die Fettmasse external to the theca and between it and the bodies of the VII cervical and I dorsal vertebrae für eine Lagerung sowohl ausserhalb des Wirbelkanals, als zwischen den Bögen der genannten Wirbeln zu deuten, bodies also nicht im strengen Sinne für Wirbelkörper zu nehmen wäre.

Aehnliche Fälle von Lipomen der Lendenkreuzgegend, bald prominirend, bald nicht, sind von Chirurgen (vgl. v. Bergmann) oft beobachtet und der Operation unterworfen worden. Fand sich dabei eine kleine abgeschlossene mit seröser Flüssigkeit ge-

Digitized by Google

füllte Höhle (Jefferson, v. Bergmann) oder ein Kanal im Stiel (M. Reiner) oder eine Paralyse der Beine mit Klumpfussstellung (A. G. Drachmann, v. Bergmann), oder wurde bei der Operation in einer Knochenlücke die Dura mater erkannt (Mair) und Pulsationen wahrgenommen, so war damit die auf Spina bifida, bezüglich auf Meningocele spinalis zu stellende Diagnose anerkanntermaassen gesichert. — Unter den falschen oder Hautschwänzen befinden sich wohl mehrere Fälle dieser Kategorie, wenigstens gehört hierher wahrscheinlich der anderthalbzöllige, auf dem Kreuzbein etwas nach rechts gelegene Schwanz, der bei einem Neugeborenen mit Schädeldefecten und Schistoprosopus von Roloff wahrgenommen wurde. Sicherlich das von Bartels als „Pseudoschwanz" oder „Lipoma pendulum caudiforme" bezeichnete, auf dem Kreuzbein ziemlich genau auf Sacr. II links 1—3 cm neben der Mittellinie aufsitzende, 4,5—6,5 cm lange, gekrümmte, fingerdicke und schwach behaarte Gebilde; denn nicht nur hatte der achtzehnjährige Besitzer desselben hochgradige Klumpfüsse und ein asymmetrisches Becken, sondern bei der Exstirpation wurde auch die Dura mater erreicht, wenigstens in der Tiefe zwischen dem Kreuzbein und dem V. Lendenwirbel ein deutlich pulsirender Bezirk von der Grösse eines Fingernagels wahrgenommen.

Ein Verhältniss, welches bei diesen Lipomen des Rückgrats mehrfach angegeben wird, hat noch ein besonderes Interesse, der Umstand nehmlich, dass sie häufig nicht genau über den Dornfortsätzen, sondern etwas seitlich von der Mittellinie aufsitzen. Wahrscheinlich hängt damit eine leichte Krümmung der Wirbelsäule an der defecten Stelle zusammen, die gewöhnlich wegen der Untersuchung der Dornfortsatzreihe durch die Haut hindurch nicht leicht zu constatiren ist, die sich aber bei der anatomischen Untersuchung, auf dem sagittal geführten Schnitt, wenn sie auch nur gering ist wie in unserm Falle, ganz deutlich herausstellt. Giebt es doch auch Fälle von wirklich seitlicher Wirbelspaltung! Schon Rosenmüller sah die eine Hälfte eines Lendenwirbelbogens fehlen. Bisweilen kann sich auch der Stiel der Geschwulst zwischen zwei nicht defecten Wirbelbögen ansetzen, wie es Cruveilhier und Bergmann für den Stiel der Meningocelen, Förster für die Myelocele als thatsächlich vorgekommen angeben.

Digitized by Google

Es bedarf kaum noch der Erwähnung, dass die starke Ausbildung des Fettpolsters, welche man häufig über den sacrolumbalen, aber auch über den cervicalen cystischen Tumoren beobachtet hat, dass der continuirliche Zusammenhang dieses hypertrophischen subcutanen Fettpolsters mit dem lipomatös entwickelten Fettpolster, welches neben der Pforte der Wirbelspalte innerhalb des Rückgratskanals an der Aussenseite der Dura liegend nachgewiesen wurde (Natorp's Beobachtung II), wenn auch hier die Fettmassen nur diffus, nicht scharf zu begrenzen waren, unserer Deutung jener circumscripten Lipome als Hinterlassenschaften einer in früherer Entwicklungszeit vorhandenen Meningo- oder Myelocystomeningocele eine Stütze verleihen. Auch die nicht cystischen Tumoren, namentlich Lipome am Rückgrat, in und an den Rückenmarkshäuten, vor allem die sacrolumbalen, können, wie die hier angestellte Vergleichung wirklich beobachteter Fälle gelehrt hat, dadurch zu Stande kommen, dass Gewebskeime innerhalb der Wachsthumsperiode, solange eine Bahn für den Transport in den Wirbelkanal hinein offen ist, transportirt werden. Wenn die Chirurgen, denen solide äusserlich am Kreuz oder zunächst der Mittellinie des Rückens gelegenen Tumoren vorgestellt wurden, die Möglichkeit des Zusammenhangs mit einer Spina bifida und demgemäss ein Noli tangere aussprachen (Billroth), so ist dieser Auffassung von der Gefährlichkeit durch die hier zusammengetragenen Beobachtungen die noch erforderliche anatomische Basis gegeben worden. Wenn wir ferner das Recht erlangten, jene heterologen Lipome der Rückenmarkshäute von einer Transposition der Fettgewebskeime abzuleiten, und demnach ihre Heterologie als eine Heterotopie zu bezeichnen, so werden dadurch diese Vollgeschwülste mit den pankreasartigen Adenomen in der Jejunalwand, mit denjenigen Lipoadenomen der Niere, welche von versprengten Nebennierenkeimen herrühren, mit den gestielten aufsitzenden oder ins Beckenbindegewebe dislocirten Uterusmyomen, wohl auch noch mit manchen andern heterologen gutartigen Tumoren, insofern auch ihre erste Anlage von dem gehörigen Standorte versprengt oder wie ich es bezeichne, transponirt wurde, in eine und dieselbe Kategorie gebracht. Andererseits wird darin aber auch die innige Beziehung jener hyperplastischen Rückgratsgeschwülste zu den dorsalen

Digitized by Google

cystischen Geschwülsten ausgedrückt. Koch äussert allerhand Bedenken gegen die Bezeichnung derselben als Menningocelen und erhebt mit Recht den Vorwurf, dass die Schilderungen der anatomischen Verhältnisse oft zu ungenau ausgefallen sind. Dennoch bezeugten in solchen Fällen schon die jähen Erscheinungen, welche bei der Operation der gestielten Cystome auftraten, wenn sie auch keinen Verbindungskanal auf der Wirbelsäule erkennen liessen, den Zusammenhang mit dem centralen Nervensystem und die Hoffnung des Chirurgen, jede Gefahr der Operation durch die Anwendung der Antisepsis zu beseitigen, wird wohl in den Fällen dieser Kategorie nicht in Erfüllung gehn, weil neben der wenn auch abgesperrten Meningocele noch die Brücke zu den Rückenmarkshäuten, selbst zu dem mit ihnen eventuell verwachsenen Rückenmark fortbesteht, als eine Bahn für mechanische Reize, aber auch für chemische — letzteres, weil das in dem Stiel die Verwachsung der Rückenmarkshäute vermittelnde Gewebe mehr ein Sieb, als eine solide Scheidewand darstellt. Von Natorp's Fall I liegt sogar die positive Angabe vor, dass der durchschnittene Stiel des Arachnoidealsacks die Flüssigkeit aussickern liess. Um dieser thatsächlichen Beobachtung Ausdruck zu geben, wurde in der auf Froriep's Kupfertafel gegebenen Zeichnung eines sagitallen Durchschnitts diese Verwachsungsmasse siebförmig dargestellt, was in der Reproduction derselben, auf der Tafel II des Koch'schen Werkes fehlt.

Wenn wir in dieser literarischen Auslese Vollgeschwülste aufführen und dem Fibromyolipom unserer Beobachtung anreihen, wenn wir zu der Annahme gelangen, dass in ihrem Innern eine Cyste oder gar eine wasserhaltige Rückenmarkshernie einmal vorhanden war, aber wieder geschwunden ist, so dürfen wir vielleicht auch vermuthen, dass die Spalte der Wirbelbögen durch nachträgliche Verknöcherung der Deckmembran (Membr. reuniens sup.) ebenfalls verschwinden, die Spina bifida nicht nur eine occulta werden, sondern spontan vollständig heilen kann. In der Literatur ist allerdings nur ein Fall aufzufinden, der diese Möglichkeit andeutet, auch nur in bescheidenster Weise, da nichts, als das pathologische Verhältniss des macerirten Knochens angegeben, keine Notiz über die anatomischen Verhältnisse der zugehörigen Weichtheile mitgetheilt wird. San-

Digitized by Google

difort bildet in den Figuren 1—3 seiner Taf. XLV Vol. II ein Kreuzbein ab, dessen Sacralkanal gleichsam spindelförmig erweitert ist, in der Höhe des III. Sacralis am breitesten, hier nehmlich $1\frac{1}{2}$ Zoll = 40 mm misst, also die Erweiterung des Wirbelkanals unseres Falles in querer Richtung noch um 10 mm übertrifft. Da die Erweiterung eine äusserst regelmässige, da ferner die Oberfläche des Knochens durchaus nicht rauh wie auf ostitischen Substanzverlusten des Knochens dargestellt wird, so kann wohl nur daran gedacht werden, dass eine langsam sich vergrössernde Masse auf den Knochen drückte und so den Kanal erweiterte. Der Sagittalschnitt zeigt den Körper des II. Sacralis nach unten verschmälert, des III., IV. und V. von hinten her so verdünnt, dass fast gar keine spongiöse Substanz zum Vorschein kommt, was aber besonders hervorzuheben ist, fast genau dasselbe Profil, wie es die Zeichnung der Natorp'schen Myelocele sacralis angiebt. Die hintere Wand des Sacralkanals zeichnet Sandifort nun als eine vollkommen geschlossene Platte und ihre Innenfläche glatt, eine Spina bifida fehlte also im erwachsenen Zustande. Hatte sie nicht etwa in der Kindheit existirt und einem Tumor den Ursprung verliehen, welcher dann in die Bresche trat und, in seinem Wachsthum dem Knochen voraus, die Höhle des Kreuzbeins erweiterte, auch während die Sacralwirbelbögen mit einander verschmolzen und verknöcherten?

Es ist zu erwarten, dass auch die Bildungsweise anderer congenitaler Geschwülste, namentlich derjenigen, welche am Kopfe vorkommen, durch die hier gepflogene Betrachtung verständlicher wird. So z. B. scheint es nahe zu liegen, den höchst merkwürdigen von J. Arnold beschriebenen Fall eines congenitalen zusammengesetzten Lipoms der Zunge und des Pharynx mit Perforation in die Schädelhöhle ebenfalls zu denjenigen zu rechnen, welche aus einer Transposition von Gewebskeimen hervorgehen, da sich in demselben grosse lipomatöse Fettpolster und wiederum in diesem Fettgewebe Muskelfasern vorfanden, welche auch Arnold als „dislocirte" bezeichnet, desgleichen ein Knorpelstückchen, welches ein dislocirter Abkömmling der Knorpel der Schädelbasis sein konnte, ferner Cysten mit Schleimdrüsen, die wohl als Derivate der Schleimdrüsen der Zungen- und Rachenschleimhaut und der Glandula sublin-

Digitized by Google

gualis aufzufassen waren, endlich in dem pharyngealen Theil des Tumors und dem Stiel der Schädelbasis feinkörnige kernhaltige Massen (graue Hirnsubstanz?). Die Aehnlichkeit mit unserer Beobachtung wird durch die Anwesenheit einer Oeffnung in der Wurzel des grossen Flügels des Keilbeins, gerade desjenigen Knochens welcher regelmässig den Durchgang für den selten vorkommenden basalen Hirnbruch, die Hydrencephalocele inferior, enthielt (Klinkosch, Beclard, Lichtenberg, vor allem Virchow's ausgezeichneter Fall) noch erhöht. Auch passirte diese Oeffnung ein rundlicher, mehr als Bleistift dicker Strang, welcher den äusseren Tumor mit einem zweiten neben dem Türkensattel in der rechten mittleren Schädelgrube gelegenen, zwischen zwei Schichten der harten Hirnhaut eingeschlossenen, wallnussgrossen Tumor, einem Gliom, verband; dabei eine Erweiterung des rechten Seitenventrikels und Umbiegung seines Unterhorns medianwärts, endlich rechtsseitige Gaumenspalte und Pedes valgi. Diese ganze Summe pathologischer Verhältnisse erinnert in so vielen Punkten an die abgelaufene Hydromyelomeningocele, an das Myolipom und die Spina bifida occulta unseres Falles, dass wir für jene in analoger Weise die Bezeichnung wählen dürfen, nehmlich Hydrencephalocele inferior sive palatina (Virchow), die zu einer occulta geworden durch ein Myolipom, welches aus der rechten Zungen- und Schlundseite gegen das Gehirn und in die rechte mittlere Schädelgrube gewachsen ist und hier mit einem „Gliom" abschliesst. Selbst dieser Tumor findet seine Analogie und somit seine Interpretation in den oben referirten Hydrorrhachisfällen, welche von Förster, F. Schultze und H. Meckel genau untersucht wurden; denn derselbe war aussen gefurcht, wie ein Fötusgehirn, welches an Windungen arm ist, sah auf dem Schnitte weisslich grau aus, stand aber namentlich in seiner Textur (feinkörnige Substanz mit grossen Kernen und spärliche grosse Zellen), den von diesen Autoren geschilderten tumorartigen Anschwellungen „der grauen Rückenmarkssubstanz" gewiss nahe und erscheint identisch gebaut mit den neurogliaartigen Einschlüssen vom Rückenmarksgewebe, welche Tourneux und Martin in der fibrösen Haut einer gewöhnlichen Spina bifida eines 7monatlichen Fötus untersuchten. So geartete Gewebsmassen dürfen wohl als aller-

Digitized by Google

nächste Verwandte der tumorartigen Neubildungen grauer Substanz, die gerade in den Wandungen der erweiterten Ventrikel hydrocephalischer Gehirne öfters gefunden wurden, bezeichnet werden, um so mehr, als derartige Tumoren in dem dilatirten vierten Ventrikel des Falles Schultze-Wolf angegeben werden, als sich zweitens mitten in Arnold's Gliom noch eine Höhle vorfand, die ja eine cystenartige Abschnürung des „dilatirten" Seitenventrikels darstellen konnte. Während in jenen drei Fällen die Tumorbildung nur gering war, die Structur der grauen Substanz vielleicht vollständig gewahrt wurde, tritt in der Beobachtung Arnold's die Hyperplasie im grossen Maassstabe, vielleicht auch eine geringe Veränderung des Gewebstypus, des Zellen- und Fasergehalts hervor, aber im Wesentlichen doch dieselbe Hyperplasie und eine analoge Aufstellung der verschiedenen Gewebe hinter einander, nehmlich von aussen nach dem Schädelinnern hin zunächst entweder eine Schleimhaut oder äussere Haut, alsdann ein Fettgewebe, dem subcutanen und submucösen entsprechend, tiefer ein Fettgewebe mit Muskelfasern und Schleimdrüsen, selbst mit Knorpel, endlich Nerven-, speciell modificirtes Gehirngewebe an der ventralen und dorsalen Seite der Schädelbasis, also stellenweise auch eine Transponirung von Keimen des Muskel-, Knorpel- und Nervengewebes in der Richtung von innen nach aussen. Die Auffassung des Ganzen als ein Teratom wies Arnold schon zurück, erklärte aber, indem er sich für die Annahme eines Ausganges von der Zunge entschied, das Eindringen in und durch die Schädelbasis und die Besonderheit des am Gehirn gelegenen Tumors nicht. — Eine zweite Beobachtung Arnold's lässt ebenfalls eine analoge Deutung zu. Bei einem 9 Monate alten Knaben liegt auf der Stirn in der Form einer phrygischen Mütze ein Lipom von der grossen Fontanelle her flach auf und durchsetzt die sehr breite Sutura frontalis namentlich eine darin am untern Rande eines Schaltknochens gelegene Oeffnung (1 cm), um innerhalb des Schädels die Dura zu durchbrechen, zwischen die Stirnlappen und median durch die vordere Wand des sehr weiten, (wegen Defects des Balkens, Septum und Fornix) einfachen Ventrikels einzudringen und hier in einer kugeligen Prominenz zu enden. Während die Peripherie der letzteren ebenfalls aus Fettgewebe

Digitized by Google

besteht, lagern in ihrem Innern mehrere Stückchen, die aus Knorpel-, Knochen- und Knochenmarkgewebe aufgebaut sind und zwar constant in dieser für die normalen Knochenepiphysen typischen Reihenfolge der Gewebe. Die Lage der Oeffnung median in der Glabella des Stirnbeins, dem häufigen Sitz der Hernia cerebri frontalis (Rinckenraat, Henckel, Béclard, Osiander, Schnieber, Meiners und Benecke, Raynaud, H. Meckel, Dolbeau, Jos. Talko, K. Löbker u. A.), begünstigt gewiss die Hypothese, dass in diesem Falle das Erste eine Schädelspalte mit Hydrencephalocele war, welche rückgängig und gedeckt, also occulta wurde durch mächtige Wucherungen des subcutanen Fettgewebes, dessen Keime durch die Stirnnahtöffnung bis in's Vorderhirn, ja in den Ventrikel transponirt wurden, indem vor ihnen embryonale Gewebslagen für Knorpel und Knochen, etwa aus dem Primordialschädel abgesprengt, hergetrieben wurden. Wäre es anders gewesen, die Geschwulst vom Gehirn aus oder von der äusseren Hautdecke her gewachsen, so wäre es unverständlich, warum sie in dem Stirnbein nur die kleine Oeffnung machte, warum sie gerade seine Mittellinie traf.

Es empfiehlt sich, die den beiden Beobachtungen Arnold's beigegebenen Zeichnungen mit anderen zu vergleichen, und zwar die des ersten Falles mit derjenigen Virchow's Geschwülste I, 188, die des zweiten mit Talko's in diesem Arch. Bd. L Taf. XVI Fig. 1 und 2 und Löbker Fig. 10; die Aehnlichkeit der Fälle leuchtet sofort ein.

Noch nach einer anderen Seite kann die hier vorgetragene Lehre von der pathologischen Transposition der Gewebe eine Anwendung finden, freilich nur mit einigem Vorbehalt, indem der betreffende von Billroth als eine Meningocele spuria beschriebene Fall der Deutung grosse Schwierigkeiten bereitet und schon mehr wie einen Interpreten gefunden hat. Da bei dem 2½jährigen Kinde die subcutane angeborene über dem vorderen inneren Winkel des rechten Scheitelbeins gelegene grosse Cyste mittels eines durch zwei Oeffnungen des Knochens hindurchgehenden und den Stirnlappen durchsetzenden Fistelganges zwar mit dem rechten Seitenventrikel communicirte, aber keine Ausstülpung der Hirnhäute in den äusseren Sack nachgewiesen wurde, so wies Billroth die Theorie, dass eine gewöhnliche

Digitized by Google

Hydromeningocele vorgelegen, von der Hand und suchte nach einem traumatischen Moment, welches eine Ruptur sowohl des Hirns und seiner Häute, als auch des Knochens veranlasst haben konnte. Indessen enthielt der äussere Sack eine besondere auskleidende Membran, welche durch die Knochenöffnung hindurch die Hirnfistel nicht nur, sondern auch den rechten, dann den dritten, und zuletzt den linken Hirnventrikel durchzog und hier auspolsternde Säcke bildete, die auch die Plexus chorioidei in sich aufnahmen. Diese Sackmembran war äusserlich stellenweise mit Gefässen durchzogen, wurde von Billroth aber deswegen, weil sie innen Fibrin und Eiterkörperchen führte, als eine in Organisation begriffene Pseudomembran aufgefasst. Konnte sie aber nicht eben so gut eine alte (durch die Jodinjection) in Entzündung versetzte, zarte, schwach vascularisirte Membran sein, welche in der äussern Cyste sich verhielt wie die Pia mater in der Hydromeningocele, und welche ungewöhnlicher Weise nach innen durch den hydrencephalocelischen Kanal gegen die Ventrikelhöhle vorgetrieben wurde, um in ihr die auspolsternden Säcke zu bilden? War nicht etwa bei einer Hydrencephalocele superior ein Hygrom der vorgestülpten Pia mater, aus einer Cisterna lymph. zwischen der Arachnoidea und der Pia mater eine Cyste gebildet worden, welche einerseits nach aussen vortrieb, andrerseits ihr proximales Blatt gegen und in die Ventrikel hineinschob, also die eigentliche Pia mater in die erweiterten Hirnhöhlen transponirte?

Nachdem wir die Effecte der Störungen, welche sich bei der tumorbildenden Wirbel- und Schädelspalte an und in den nervösen Centralorganen einstellen, betrachtet haben, kommen wir zu den nicht minder interessanten Consequenzen, die an der Peripherie, entweder an der Hautdecke am Orte des Tumors oder innerhalb der Verbreitungsbezirke derjenigen Nerven auftreten, welche an der afficirten Stelle aus der cerebrospinalen Axe entspringen. Ist die äussere Haut über jenen Tumoren auch vollständig gebildet, was namentlich bei den Meningocelen das Gewöhnliche ist, so finden sich doch oft starke Verdickungen, (Pepper, Chambard), Verhärtungen, Narben, alsdann Pigment-

Digitized by Google

flecke, (Wyss-Reali), seltner stärkere, aber doch für die betreffende Hautstelle ungewöhnliche Behaarungen. Ob die an der äusseren Haut der Meningocelen beobachteten Pigmentflecke von Entzündungen der Haut abhängig zu machen sind, muss noch unentschieden bleiben, mag auch von untergeordnetem Interesse sein. Dagegen ist diese Möglichkeit schon ernstlich erwogen worden bezüglich der ungewöhnlichen Behaarungen.

Als Virchow zuerst auf die Combination der sacralen Hypertrichose mit Spina bifida occulta aufmerksam machte, war die Discussion über die Bedeutung der cuticularen Steissanhänge in lebhaftem Gange und die alte Frage auf's Neue erhoben, ob dem Menschengeschlecht unter normalen Verhältnissen gegenwärtig noch ein Schwanzrudiment zukommen kann, ob die Angaben der Alten, dass es geschwänzte Völker gebe, Dichtung oder Wahrheit sei. Wenn der Schwanz des heutigen Menschen auch als eine Missbildung zu bezeichnen, so konnte er doch noch eine atavistische Bedeutung haben, was anfänglich als Zierde gegolten, konnte im Laufe der Jahrtausende dem Menschen, seitdem er vom Baume der Erkenntniss gegessen und die verheissene Gottähnlichkeit erlangt hatte, als überflüssiges oder gar als hässliches Zeichen der Thierähnlichkeit abhanden gekommen sein. Die Möglichkeit des Vorkommens des Schwanzes beim Menschen war auch in der medicinischen Welt zugegeben worden, seit J. F. Meckel einen deutlich ausgebildeten Schwanz am menschlichen Embryo und zwar in den anfänglichen Entwicklungsstadien deutlich beobachtet hatte. Als dann durch Ornstein thatsächliche Beobachtungen von Haarschwänzen auf dem Kreuzbein bei griechischen Rekruten der Berliner anthropologischen Gesellschaft mitgetheilt und Haarschwänze als ein häufigeres physiologisches Vorkommniss in Griechenland bezeichnet worden waren, wurde trotz der Bestätigung Treiber's die Auffassung derselben als atavistischer Bildungen hinfällig, indem Virchow einen ganz ähnlichen sacralen Haarschwanz bei einem im Berliner pathologischen Institute zur Section gelangten Frauenzimmer beobachtete und durch den Nachweis einer Spina bifida occulta unter dem Insertionspunkte der Haare die pathologische Natur dieser Form des Menschenschwanzes feststellte. In Folge dessen lenkte man nunmehr die Discussion auf die aus

Digitized by Google

Weichtheilen bestehenden caudalen und sacralen Anhangsgebilde und streitet noch gegenwärtig darüber, ob sie als wahre, wenn auch unvollkommene Schwänze (Virchow) oder ob sie als falsche, mit Bartels als Pseudoschwänze zu bezeichnen sind.

Eine Bestätigung erhielt alsbald Virchow's Entdeckung durch die schon eingangs erwähnte Beobachtung, welche von F. Fischer mitgetheilt wurde. Bei einem 10jährigen Kinde trug die Haut der Lendengegend ein Haarfeld, welches longitudinell 8 cm und in circulärer Richtung oben 16, unten, 4,5 cm maass. An den unter dem unteren Theil des Feldes gelegenen II. und III. Lendenwirbel fühlte man die Processus spinosi verkümmert und nach links abgewichen, anstatt des Dornfortsatzes des V. Lendenwirbels sogar eine Grube. Gleichzeitig fand sich ein zweiter kleiner Haarschopf über den Dornfortsätzen des III. und IV. Halswirbels, ohne dass diese bei der Betastung eine Abnormität erkennen liessen. Während alsdann in Ornstein's zweiter Mittheilung von sacraler Hypertrichose nichts von einer vorhandenen Spina bifida verlautete, konnte Sonnenburg in einem weiteren Fall das Vorhandensein dieser Combination berichten, indem er bei einem 16jährigen Mädchen über einer Spaltbildung der Lendenwirbelsäule, welche zugleich nach rechts verbogen war, ein Haarfeld von 9 cm auffand. In der jüngsten Zeit hat alsdann Lücke von einem 9jährigen mit spontaner Hüftgelenksluxation behafteten Mädchen, bei welchem er unter einem lumbalen Haarschopf eine kleine Spalte am Dornfortsatz des V. Lendenwirbels durchfühlen konnte, Mittheilung gemacht. Fehlt nun auch in diesen Beobachtungen noch die Probe auf's Exempel, nehmlich die anatomische Constatirung des Wirbelbogendefectes, so muss der hier von uns beschriebene Fall als die evidenteste Bestätigung gelten und wurde als solcher auch schon von Herrn Virchow, nachdem er ihn persönlich in Augenschein genommen, bei der Gelegenheit seines Vortrages vom 29. October 1884 erwähnt; nicht dem obigen Fall F. Fischer galt diese Erwähnung, wie Herr Michelson (dieses Archiv C. S. 74) vermuthete.

Ausserdem kann sich aber die Lehre, dass die sacralen Hypertrichosen genetisch von einer Spaltbildung der Wirbelsäule abhängen, auch auf ältere und neuere Beobachtungen von be-

Digitized by Google

haarten dorsalen und sacralen Tumoren stützen, welche als Spinae bifidae apertae, wenigstens mit einer gewissen Wahrscheinlichkeit, angesprochen werden durften. Vor Allem müssen hier die beiden Beobachtungen, die von Rizzoli und die von Weaver berichteten herangezogen werden, noch aus dem besonderen Grunde, weil diese Autoren den Tumor nicht nur in der frühesten Kindheit selbst beobachteten und operirten, sondern auch nach einer Reihe von Jahren wiederum untersuchten und nun die an seiner Stelle entwickelte evidente Hypertrichosis constatirten. — Bei einem Mädchen sah Rizzoli den hühnereigrossen Tumor der Lendengegend schon 14 Tage nach der Geburt mit normaler Haut überzogen, welche indessen feinste, blonde, 8 cm lange Härchen trug. Die Dornfortsätze des IV. und V. Lendenwirbels fehlten, dagegen waren die Stümpfe ihrer rechten Bogenhälften als nach unten umgebogen durchgefühlt worden. Mittelst einer zweckmässig modellirten Bleiplatte wurde der durchscheinende Tumor comprimirt, und im Laufe eines Jahres beseitigt, die Bogenstümpfe grade gerichtet und der Spalt in den Wirbelbögen durch ein fibröses, unnachgiebiges (assai consistente) Gewebe geschlossen. Bis zum Alter von 6 Jahren hatten alsdann die Haare auf dem Kreuz wie die Kopfhaare eine kastanienbraune Farbe angenommen, und entsprangen von einem 15 cm breiten Felde, welches sich nach oben durch eine symmetrisch über die untere Lendengegend ausgespannte Bogenlinie abgrenzte und oben dicht, unten schwächer bestanden war. So bildeten sie einen Haarschwanz, welcher breit über die Nates herabhing und mit seiner untern Spitze bis an die Kniekehlen reichte, in einer Gesammtlänge von 32 cm (die im Bande LXXIII dieses Archivs S. 624 von W. Stricker gegebene Copie übertreibt etwas die Dichtigkeit des Schwanzes und deutet Strähnen in demselben an, während die Haare in der Originalzeichnung glatt verlaufen, wie in einem Pferdeschwanze). — Weaver's Beobachtung einer angeborenen hühnereigrossen mit einem mindestens 2 Zoll langen und fingerdicken Stiel versehenen cystischen Geschwulst über dem letzten Rücken- und ersten Lendenwirbel, welche von ihm 2 Monate später abgebunden wurde, ist deswegen von zweifelhaftem Werth, weil von keiner Spaltung der Wirbelbögen, keiner Erscheinung, welche den Zusammenhang der Cyste mit dem Wirbelkanal durch den Stiel

Digitized by Google

hindurch etwas angegeben wird. Dagegen beansprucht sie unser Interesse, weil 14 Jahre später constatirt wurde, dass an der Insertionsstelle des Tumorstiels ein handtellergrosses Feld von langen Haaren entstanden war. — Der gleiche Zweifel trifft in Anbetracht des tiefen Sitzes die schon 1855 von Berardi berichtete Beobachtung eines multiloculären cystischen Tumors von der Gestalt eines stumpfen Kegels, dessen Basis an der Grenze zwischen Kreuz- und Steissbein und zwar über einer Spalte der beiden letzten Sacralwirbelbögen und der Steissbeinwirbel aufsass. Freilich füllte sich der Sack praller, wenn das Kind aufgerichtet wurde, und nach vielen Punctionen und einer Ligirung der Basis wurden im Durchschnitte des Halses des amputirten Sackes zwei obliterirte Oeffnungen, anscheinend die früheren Communicationen mit dem Spinalkanal, erkannt. Auf der Spitze des nach der Heilung zurückbleibenden Stumpfes erhob sich ein Haarschöpfchen, welches schon vor der Operation auf der Haut der Dorsalseite des Tumors wahrgenommen worden war.

Vereinzelt stehende Haare ungewöhnlicher Stärke sind auf dem Hautüberzuge der mit Wirbelspalte combinirten evidenten Tumoren öfters gesehen worden, so von Bärensprung auf der Haut der fibrös gewordenen Meningomyelocele eines Kindes, welches 27 Wochen alt starb (s. S. 267), kleine Wollhärchen, von Hennemann auf dem breiten Stiel einer cystischen Geschwulst am Kreuzbein eines 4jährigen Knaben kurze krause Härchen, von Billroth, Wyss und Reali an dem Hautüberzug einer geschrumpften Spina bifida, die median den ersten Brustwirbel auflag, kräftige Haare, welche sich im Laufe von 12 Jahren, wie es scheint, nicht vermehrt hatten. Der Beobachtung Bärensprung reiht sich unmittelbar der von F. Tourneux und Martin beschriebene Fall (X), nehmlich une tumeur dure, résistante, fibreuse, couverte de longs poils et sans cavité, comme dans l'hydrorhachis externe traversé par la moelle épin. et des filets nerveux, qui allaient se perdre dans les couche superficielles au voisinage de la peau. Auch mehrere der genauer untersuchten falschen Schwänze (Fettschwänze), der oft besprochene Elsholz'sche, der von Virchow untersuchte Greve'sche und der von Bartels beschriebene Pseudoschwanz (s. oben S. 272) mögen hier als mit spärlichem Haare bestandene deswegen er-

Digitized by Google

wähnt werden, weil sie mitten am Rücken gelegen waren und daher wahrscheinlich zur Spina bifida eine Beziehung hatten.

Die grosse Literatur der Spina bifida ist sonst an Angaben über einen auffälligen Haarbestand auf den Tumoren durchaus nicht reich. Freilich ist es nicht selten notirt worden, dass in der allernächsten Umgebung der gewöhnlichen Tumorenart, derjenigen, deren Hülle grösstentheils aus einer serösen Haut besteht, die Hauträndер schon bei Neugebornen deutlich behaart sind (s. Ecker, A. f. Anthr. XII. S. 153). Jüngst noch sah ich unterhalb einer totalen Sacralspalte eines 7monatlichen Fötus (Fall V) den Steisshaarwirbel ungewöhnlich kräftig und bei einem ausgetragenen Fötus den Hautrand einer vom letzten Dorsalwirbel bis zum Steissbein reichenden Rhachischisis (Fall II Fig. 4), stärker den rechten, wie den linken, mit vereinzelten schwarzen, 12—15 mm langen Härchen besetzt. Aber Behaarungen dieses Grades treten doch gegenüber den sonstigen so auffälligen Eigenschaften einer Spina bifida sehr in den Hintergrund und wurden daher wohl in den meisten Beschreibungen nicht ausdrücklich erwähnt. Ferner hält der verstärkte Haarwuchs — das können wir nach dem jetzt vorliegenden Material, namentlich auf Grund der hier referirten Fälle schon behaupten — in seiner Entwickelung gleichen Schritt mit der stärkeren Behaarung anderer Körpertheile (Kopf, Achsel, Scham) und bildet sich erst mit den Jahren, am stärksten in der Pubertät heran, ist dagegen beim Kinde des ersten Lebensjahres noch unbedeutend. Unsere Literatur betrifft aber, wie wegen der grossen Mortalität der Spina bifida leicht begreiflich, ganz vorwiegend Fälle aus den ersten Lebensmonaten und ist an Berichten von Fällen, welche bis zum zweiten oder dritten Jahrzehnt am Leben blieben, entschieden sehr arm zu nennen. Jede günstige Gelegenheit, die Beobachtungen alter oder gar abgelaufener Fälle von Spina bifida vorzunehmen, wird wegen der mannichfachen Fragen, die sich jetzt darüber erheben, in der nächsten Zeit gewiss mit Eifer ergriffen und neues Material zusammengetragen werden zur Stütze des Satzes, dass die über der Wirbelsäule gelegenen circumscripten Hypertrichosen oft, wenn nicht immer mit einer Wirbelspalte zusammen vorkommen.

Virchow stellt die Haarfelder dieser Art in genetischer Be-

Digitized by Google

ziehung mit den Naevi pilosi, den Muttermälern, auf denen ja auch die Haare, namentlich die vereinzelten erst in einer späteren Wachsthumsperiode zum Vorschein kommen, zusammen, wenn ihr Culturboden schon bald nach der Geburt durch eine Abnormität der Haut, eine Pigmentirung (Allix) bezeichnet wird. Er sieht in diesen übermässigen circumscripten Behaarungen den Effect einer Reizung der äusseren Decke, des Zutagetretens einer Entzündung, welche hauptsächlich in der Tiefe, an dem Rückgrat residirt und die eigentliche Veranlassung der Spina bifida darstellt. Gewiss spricht es für diese Auffassung, dass in den Meningocelen so häufig entzündliche Veränderungen nachzuweisen sind, nicht minder der Umstand, dass auch in unserem Falle sclerotische Bindegewebszüge das Myolipom durchsetzen, dass die Nerven in fibröse Stränge wie bei einer Neuritis chronica umgewandelt sind, dass selbst im subcutanen Bindegewebe Stränge emporsteigen. Dennoch muss darauf hingewiesen werden, dass sich die Hypertrichosis in allen Fällen nicht auf die unmittelbare, die Spina bifida bedeckende Haut beschränkte, dass sich ferner in dem ersten Falle F. Fischer's und in dem vorliegenden noch an entfernt liegenden Körpertheilen, dort am Nacken, in beiden Fällen an der Haut der unteren Extremitäten weitere ungewöhnliche Behaarungen vorfanden. Da die letzteren ganz vorwiegend an der deformirten, mit trophischen Störungen, mit leproiden Entzündungen oder chronischer, dem Mal perforant gleichender Alteration behafteten Extremität aufgetreten sind, so dürfen wir ihnen wohl einen neurotischen Ursprung zusprechen. Haben doch Schiefferdecker, Erb, H. Fischer u. A. den Haarwuchs nach Neuritis oder Myelitis, und ferner Duplay und Morat in Fällen von Mal perforant gesteigert gesehn! Für die Hypertrichosis universalis oder Hirsuties ist auch Virchow der Annahme eines neurotischen Ursprungs nicht abgeneigt. Indessen kann auch diese Annahme allein es nicht erklären, warum die Hypertrichosis sacralis die Hypertrichosis an der kranken unteren Extremität so beträchtlich überwiegt, ferner warum jene nicht einseitig wie diese aufgetreten ist, während doch in unserem Falle die linken hinteren Nervenwurzeln allein erkrankt sind. Aus diesen Gründen empfiehlt sich die Annahme, dass mehrere genetische Momente in Wirksamkeit traten, neben der Neurose

Digitized by Google

noch ein congenitales Moment, welches entweder in der ersten Anlage des Haarbodens gelegen war oder mit dem mangelhaften Verschluss des Rückgrats zusammenhing. Gewiss war das Individuum unseres Falles, wenigstens an der unteren Körperhälfte, stark behaart zu nennen. Alsdann spricht aber noch ein besonderer Umstand für die directe Abhängigkeit der Hypertrichosis von der Spina bifida. Alle Haare am Gesäss sind mit ihrer Spitze gegen das Centrum der Spina bifida gerichtet, sie bilden hier einen convergirenden Wirbel. Der Steisshaarwirbel, schon von Eschricht, dann besonders von Voigt und Ecker als ein convergirender erkannt, erscheint auf das obere Ende des Kreuzbeins verlegt, die Haare der Steisshaut streichen nicht wie physiologisch in horizontal gerichteten und alsdann gegen das Steissbein nach unten abgebogenen Linien, sondern aufwärts mit ihren Spitzen zu dem Mittelpunkte der Hypertrichosis gerichtet (Fig. 1), so dass ihr Strich in der Mittellinie von dem Steissbein her, den normalen Richtungslinien Eschricht's und Voigt's gegenüber direct umgekehrt, an den Seitentheilen aber in Linien zu sondern ist, welche mit der Horizontalen einen Winkel bilden, erst in der Höhe der Darmbeinkämme horizontal werden und höher oben von den Seitentheilen nach der Mittellinie immer mehr eine Richtung von oben nach unten einschlagen, immer aber dem dichten Haarfelde zustreben.

Aus der Abbildung von Ornstein hat schon Michelson entnommen, dass es sich dabei um eine Verrückung des Steisshaarkreuzes nach oben handelte, wie sie nicht selten vorkäme. Für den obigen Fall muss ich das Centrum der Hypertrichose als den Steisswirbel, nicht als das Steisskreuz bezeichnen, da nur convergirende Haarzüge, aber gar keine Andeutungen eines divergirenden Haarstroms, wie ihn doch ein Haarkreuz verlangt, zu sehen sind.

Ecker notirte bei einem sechsmonatlichen Fötus auch eine ungewöhnlich hohe Lage des Steisshaarwirbels, nehmlich ziemlich hoch über dem Steissbein 20 mm oberhalb des Afters etwas auf die rechte Seite verschoben, und zwar ohne dass am zugehörigen Skelet irgend etwas Ungewöhnliches aufzufinden war. Mögen daher auch in der Lage des Steisswirbels Unregelmässigkeiten dieser Art nicht selten sein, so müssen wir doch die un-

Digitized by Google

gewöhnlich weite Verschiebung des Haarwirbels als eine wirkliche Abnormität ansprechen und hierin etwas der Spina bifida Eigenthümliches erkennen. Denn eine grössere Zahl von Fällen der Spina bifida, welche ich darauf untersuchen konnte und in den nachfolgenden Kapiteln detailliren werde, lehrte, dass regelmässig das fötale Haarkleid der Steissgegend, wenn es nur hinreichend deutlich ist, denselben abnormen Strich darbietet, wie er hier geschildert wurde. Am ausgedehntesten war die Convergenz der Haare gegen die Mitte der Spina bifida, wenn diese eine sacrolumbale war. Aber auch unterhalb einer rein sacralen Spina bifida (7monatlicher Fötus, Fall XII) findet sich in der Gesässfalte ein wegen der dunkelbraunen Haarfarbe auffälliger, 12 mm langer Haarschopf, welcher auf dem unteren Theil des Kreuzbeins steil nach aufwärts strebt und mit seiner Spitze den unteren Rand des Tumors erreicht. Dabei existirt eine starke Behaarung des Kopfes, und auch am ganzen Rücken, sowie an der Rückseite des rechten Oberarms und der beiden unteren mit Klumpfüssen versehenen Extremitäten ist sie ungewöhnlich deutlich, ganz im Gegensatz zu der Vorderseite dieser Theile, denen die Haare fast ganz fehlen. Selbst bei schwacher allgemeiner Behaarung, so bei einem Neugebornen, dessen Hinterhaupt allein und zwar sehr dünn bestanden ist, kann die braune Haut an der Basis der Spina bifida, dichte, wenn auch kurze Härchen tragen, welche aussen an dem Sack zu seinem Gipfel emporstreben. Vor Allem muss ich aber die ungewöhnlich starke Behaarung erwähnen, welche eine Spina bifida (Myelomeningocele) lumbosacralis (Fall VI) als ein bis zu 3 cm breiter Saum umgiebt und hellblonde Haare bis zu 16 mm Länge und zugleich in so dichter Stellung aufweist, dass dieser Fall als eine richtige congenitale Hypertrichosis bezeichnet werden muss. Er liefert also den Beweis, dass letztere schon mit zur Welt gebracht wird, nicht erst in den späteren Lebensperioden, etwa zur Zeit der Pubertät, in welcher die Achsel- und Genitalhaut ihre Behaarung erlangt, deutlich zu werden braucht.

Weitere Thatsachen, welche die Abhängigkeit der Stärke und Anordnung des fötalen Haarkleides von der Ausbildung der Cerebrospinalaxe erläutern können, liefern die Fälle von Cranio- und Rhachischisis. Bekannt ist es, dass bei Hemicephalen die

Digitized by Google

den Defect begrenzende Haut oft stark behaart ist, dass ferner auf ihrer Stirnhaut die Behaarung stark nach abwärts gedrängt erscheint und so die Kopfhaare mit den Augenbrauen sich vermischen, dass alsdann von hier aus gewöhnlich ein dichter Haarsaum längs des Randes des Schädeldefectes nach hinten zieht. Betheiligt nun der Defect die Halswirbelsäule, so wird gewöhnlich auch eine stärkere Behaarung der umgebenden Nacken- und oberen Rückenhaut, regelmässig aber eine Aenderung des Haarstriches gemäss dem eben erörterten Gesetz, nehmlich so angetroffen, dass die Haarspitzen zur Wirbelspalte hin gerichtet sind, in der Rückenmitte der Haarstrom aufwärts statt abwärts strebt. Bei einem derartigen, der hiesigen Sammlung angehörigen Acranius anencephalus (Omocéphale G. St. Hilaire) von 28 cm Körperlänge, dessen Rückenspalte bis zum III. Brustwirbel hinabreicht, ist der aufwärts zum Spalt gerichtete mediale convergirende Haarstrom 5 cm lang und beginnt auf dem letzten Brustwirbel. Da andererseits ein absteigender Haarstrom hier beginnt und nach beiden Seiten hin divergirende Haarströme auslaufen, so ist an dieser Stelle, nehmlich 7 cm über dem Anus ein sehr evidentes Haarkreuz zu sehen und vielleicht als das stark nach oben dislocirte Steisshaarkreuz zu betrachten. Ausserdem liegt aber zu beiden Seiten der Spina bifida cervicalis die stärkste Behaarung in zwei convergirenden Haarströmen, welche vom Olecranon an auf der Rückseite der Oberarme, alsdann oberhalb der Achselfalte aufwärts in schiefer Richtung über den beiden Schulterblättern senkrecht auf den Defect gerichtet verlaufen. Eschricht und Voigt führen als normal einen longitudinellen convergirenden Haarstrom auf der Aussenseite des Oberarms an, welchen ein auf dem Ansatz des M. deltoides gelegenes Haarkreuz in einen aufsteigenden und einen absteigenden scheidet; bei jener Missbildung fehlt derselbe, indem die Schulter- und die Armhaut sonst nur circulären Haarstrich darbietet.

In diesen Beobachtungen erwies es sich als durchgehende Regel, dass die Wirbelspalte zu einem Centrum eines convergirenden Haarwirbels wird, ähnlich wie der Penis und der Nabel physiologische Haarwirbelcentren darstellen, wohl weil die Spina bifida eine Stelle der Körperoberfläche bezeichnet, an welcher, wie am Nabel und an der Peniswurzel, der Abschluss zum Rohr am

Digitized by Google

spätesten und dazu noch in unvollkommener Weise zu Stande kommt. Zum Verständniss dieses Verhältnisses mögen folgende Betrachtungen dienen. Eine Thatsache ist es, wir können sagen, ein ausnahmslos erfülltes Gesetz, dass an dem fötalen Haarkleid (Eschricht, Voigt), wie auch bei der ungewöhnlich starken Behaarung des Menschen der postuterinen Lebenszeit in der Medianlinie des Rumpfes und Halses auf der ventralen, wie auf der dorsalen Seite, also in der ganzen Länge der Schlussstellen des Körpers die Haarströme convergiren, dass dagegen in den Seitenlinien divergirende Haarströme von der Achselhöhle bis zur Leistenbeuge verlaufen. Der Haarstrich des Rumpfes ist exquisit gürtelförmig, und zwar entspringen die Gürtel in den divergirenden Strömen der Seitenlinien, um auf der Rücken- und Bauchseite je in der Mittellinie zu convergiren; die Haarbälge mit ihren Haaren steigen schief durch die Haut empor der Art, dass die Haarspitze stets medianwärts gerichtet ist. Stehen nun die Haarbälge, wie bekannt, im Moment der ersten Anlage senkrecht zur Hautoberfläche, so können sie nur durch eine ungleiche Spannung der durchbohrten Gewebslager in diese schiefe Richtung gebracht werden, nur dadurch, dass die untere Schicht, welche den Fundus des Haarbalgs aufnimmt, lateralwärts stärker wächst als die obere Schicht, welche die Mündung und den Haaraustritt enthält. Es ist nun wohl zu verstehen, dass in der äusseren Haut eine derartige Gewebsspannung von der Zeit ab eintritt, in welcher der Embryo stärker in der Quere als in der Länge wächst, wenn nehmlich nach dem Abschluss der Rückgrats-, andererseits der Brust- und Bauchhöhle ihre Eingeweide rasch an Umfang zunehmen und gegen die Wände der Höhlen andrängen. Das Hornblatt mit dem Papillarkörper ist als oberste Schicht der Dehnung am meisten ausgesetzt. Sind Stellen in der Hautdecke, welche weniger nachgiebig — und derartige sind wohl in den Schlusslinien, in der Raphe und der Linea alba gegeben — so wird über ihnen das Hornblatt einen relativ fixen Punkt gewinnen. Ist nun sein Flächenwachsthum geringer wie dasjenige des gewiss sehr dehnbaren subcutanen Gewebes und der unteren Cutisschicht, so müssen die Haarbälge mit ihrem unteren Ende lateral verschoben werden und die Haarspitzen sich nothwendigerweise den Mittellinien zuneigen. Ist abnormer-

Digitized by Google

weise ein Spalt in diesen bestehen geblieben, hier also das Flächenwachsthum des Hornblatts und Papillarkörpers auf ein Minimum gesunken oder werden diese gar durch von innen her vordrängende Massen, wie z. B. durch die cystischen Tumoren der Spina bifida in der entgegengesetzten Richtung stärker gedehnt und dadurch noch mehr fixirt, so muss die Neigung der Haarbälge zum Spalt hin nur noch auffälliger werden, die Convergenz am ganzen Umfang desselben in grösster Genauigkeit hervortreten. Diese Annahme findet nicht nur in dem bekannten Umstande (Schwalbe), dass sich auf dem Vorsprung des Olecranon ein convergirender Haarwirbel physiologisch vorfindet, dass an den Armen und Beinen der Haarstrich mehr longitudinell und zu den gipfelnden Enden hin gerichtet wird, ihre Berechtigung, sondern auch in einer Thatsache, welche ich bei der Untersuchung der schief gerichteten Haare in der Umgebung der Spina bifida constatiren konnte. Ihre Haare wiesen nehmlich häufig eine besondere Krümmung auf und zwar lag dieselbe jedesmal unter der Epidermisschicht, genau in dem Papillarkörper, so dass die schiefe Richtung der Haare erst von dem Austritt aus dieser obersten Hautschicht an klar ausgeprägt war, während die Haarfollikel in ihrem längeren Theil fast senkrecht die Haut durchsetzten.

Mit dem hier entwickelten Gesetz, welches den Haarstrich in der Umgebung der offen liegenden Spinae bifidae beherrscht, kann man nun die Angaben, welche über die Anordnung des übermässigen Haarwuchses an der Lendenkreuzhaut bisher beigebracht wurden, meines Ermessens vollkommen in Einklang bringen. Freilich ist auf diese Haarstellung in fast allen Schilderungen nicht in wünschenswerthem Maasse Rücksicht genommen worden. Indessen lässt die Abbildung in Virchow's Beobachtung der Spina bifida occulta keinen Zweifel darüber bestehen, dass der lumbale Haarschopf im Wesentlichen von unten nach oben gerichtet, so angeordnet war, wie der Wirbel inmitten der Hypertrichosis des vorliegenden Falles. Ornstein's Abbildung zeigt die Haare etwas verworren und kraus, im Ganzen aber doch auch nach oben aufgerichtet und überwiegend nach dem Centrum des Haarfeldes geneigt. In dem Falle F. Fischer's, namentlich in der Beobachtung Rizzoli's, ist der ganze lumbale

Digitized by Google

Haarschopf allerdings gerade nach unten gerichtet, es kommt aber hier die bedeutende Länge der Haare, welche schon wegen ihres Gewichts abwärts hangen mussten, mit in Betracht. F. Fischer machte an dem 9jährigen Mädchen nachträglich die Beobachtung, dass die Haarstümpfe, als der lumbale Zierrath abgeschnitten worden war, nunmehr nach oben aufgerichtet waren. Sie stiegen also wenigstens zum Theil aus der Haut in einer Richtung empor, welche der dem fötalen Haarkleid zukommenden ganz entgegengesetzt war. Es wurde dadurch sehr wahrscheinlich, dass auch hier der Haarstrich dem für die Tumoren der Spina bifida entwickelten Gesetz folgt. Voraussichtlich ergiebt eine Untersuchung des Falles Rizzoli ein ähnliches Resultat, wenn sich nicht etwa die Haut über dem Kreuzbein, d. i. der untere Theil des Haarfeldes, an welchem allein die typische Umkehr des Haarstriches hervortreten muss, haarfrei erweisen sollte, was nach der Angabe, dass die Haare in einem halbmondförmig begrenzten Felde entsprangen, wohl denkbar wäre.

So weit man sich aus den oft mangelhaften Abbildungen ungewöhnlicher Haarfelder auf der Lendenkreuzgegend in denjenigen Fällen, welche wegen der ungewöhnlich starken Pigmentirung oder Verdickung der Haut oder wegen der Multiplicität als richtige Muttermäler zu bezeichnen sind und zur Spina bifida keine Beziehung haben, ein Urtheil bilden kann, zeigen dieselben, wie Michelson schon hervorhob, im Wesentlichen den Strich des fötalen Haarkleides (Schönwald, Paget, Hildebrand, Groos, Michelson), jedenfalls keine Andeutung einer directen Umkehr des Haarstriches, und mit Ausnahme des einen Hildebrand'schen Falles auch keine Stelle mit einem convergirenden Haarwirbel. Es scheint also der auf der Lendenkreuzbeinhaut gelegene Haarwirbel mit seiner Umkehr des sacralen Haarstroms nach den bis jetzt vorliegenden Thatsachen eine besondere Eigenthümlichkeit der Spina bifida occulta zu sein und erlangt, die Bestätigung in weiteren Fällen vorausgesetzt, für die letztere eine diagnostische Bedeutung. Damit soll nicht gesagt sein, dass der Haarwirbel in allen Fällen, auch in den geringsten Graden der Wirbelspalte immer deutlich entwickelt sein müsste. Schon jetzt kann ich auf die weiter unten berichteten Resultate der anatomischen Untersuchung dreier Fälle der gewöhnlichen allge-

Digitized by Google

meinen Hypertrichosis hinweisen, in welchen nicht nur eine lumbale Hypertrichose, sondern auch ein Knochendefect im I. Sacralwirbelbogen aufgedeckt wurde, dennoch aber weder eine völlige Umkehr der Richtung des sacralen medialen Haarstroms, noch ein deutlicher Wirbel aufzufinden war. Indessen zeigte der Haarstrich eine andere Abnormität. Die 3—5 cm langen Haare liessen sich sehr leicht in eine senkrechte Stellung bringen der Art, dass alsdann die Haarspitzen meist nach oben umbogen, und entsprangen auch fast alle aus der Haut in senkrechter Stellung; die meisten Haarbälge erwiesen sich entschieden weniger nach abwärts geneigt als in dem fötalen Haarkleid. Die Haarursprünge waren also gleichsam aufgerichtet, somit wohl eine Neigung zur Umkehr ausgebildet, diese aber nicht wirklich erreicht worden. Das aufgestellte Gesetz wurde somit unvollständig erfüllt, aber keineswegs durchbrochen.

Wie verhielt sich nun in diesen drei Fällen das Kreuzbein? In demjenigen Fall, dessen hypertrichotisches Feld mit zarten, 2—3 cm langen Haaren nur dünn bestanden war (etwa in der Gesammtzahl 100), bestand ein Processus spin. sacr. I, aber sagittal in zwei einander innig berührende Hälften gespalten, welche durch ein fibröses Gewebe verbunden waren. In den beiden anderen Fällen mit einem Haarfeld von der Ausdehnung der Vola manus und mit einem Bestand von 200—250 kräftigen Haaren war der Spalt im Proc spin. sacr. I weit klaffend, freilich trotzdem durch die Hautdecken hindurch nicht abzutasten, und zwar deswegen nicht, weil der deutlich nach unten verlängerte, ja sogar einen Absatz tragende Dornfortsatz des V. Lendenwirbels sich in den Spalt legte und ihn ausfüllte. Seitlich lag das Rudiment des sacralen I. Dornfortsatzes diesem Appendix des lumbalen Process. spin. nicht überall innig an, der Rest des Spaltes war vielmehr mit fettreichem Bindegewebe ausgepolstert. Unter ihm kam aber, nachdem das Fettpolster weggeräumt war, eine besondere rein fibröse Membran zum Vorschein als dorsale Decke des Sacralkanals und als Ausfüllung des Spaltes in der knöchernen Wand, welcher seitlich bis hart an die Wurzeln des II. falschen Dornfortsatzes reichte und von rechts nach links bis 12 mm breit war, bei dem Falle stärkster Behaarung sogar die ganze Breite der hinteren Wand des Sacralkanals einnahm. In

Digitized by Google

dem letzteren Falle waren alsdann die Dornfortsätze des II. und III. Sacralis ungespalten und gut entwickelt, im anderen zu einer knöchernen Crista zusammengeflossen, so dass der Kanal hier des knöchernen Schlusses nicht entbehrte, und zwar auf einer Strecke von etwa 2 cm. Alsdann war aber der Wirbelbogen des IV. an der Stelle des Dornfortsatzes weit klaffend, so dass der Hiatus sacralis, mit einer straffen fibrösen Platte gedeckt, weit nach oben bis hart an die Wurzel des III. Dornfortsatzes emporreichte. Das Rückenmark war in allen drei Fällen völlig normal, endete im II. Lumbalis, die Dura mater dagegen im II.—III. Sacralis, aussen bedeckt von dem gewöhnlichen Fettpolster, welches makro-, wie mikroskopisch keine Muskelfasern auffinden, aber doch in dem Fall stärkster Behaarung zwei mit einander verschmelzende dünne Fäden fibrösen Gewebes, welche sich zwischen der Dura und die fibröse Decke des Sacralkanals im I. Wirbel ausspannten, gleichsam Retinacula tendinea, auspräpariren liess.

Freilich sind die hier beschriebenen Defecte der dorsalen Wand des Sacralkanals in der normalen Osteologie keineswegs Neulinge, jede grössere anatomische Sammlung enthält wohl, wie auch die hiesige pathologische, ähnliche mit unvollständigen Spalten am Anfang und Ende des Sacralkanals versehene Beckenskelette. Dennoch können wir Kreuzbeine dieser Art denjenigen, welche einen in ganzer Länge klaffenden Kanal besitzen, unbedingt an die Seite stellen, wenn wir berücksichtigen, dass sich auch in diesen Fällen der Spalt im II. und III. Sacralis regelmässig am stärksten verschmälert (s. oben S. 250). Nur ein Unterschied des Grades der Spina bifida, keine wesentliche Differenz lässt sich zwischen allen derartigen Fällen aufstellen. Varietät und Missbildung gehen auch hier ohne Grenze in einander über. Bedeutungsvoll erscheint es mir aber, in den beiden letzterwähnten Fällen das Zusammentreffen einer Hypertrichosis lumbo-sacralis mit einer Spina bifida sacralis allergeringsten Grades und zwar totaliter occulta nachgewiesen zu haben. Es ist daher angezeigt, das Augenmerk der Anatomen in Zukunft darauf zu richten, ob nicht die häufigen Varietäten in den Dornfortsätzen des menschlichen Kreuzbeins mit ungewöhnlicher Behaarung der Lenden-Kreuzgegend bei Individuen, deren Haarboden nicht bereits ver-

Digitized by Google

kümmert ist oder von vorne herein unfruchtbar war, regelmässig verbunden sind.

Die genetische Beziehung zwischen der Hypertrichosis sacralis und der Spina bifida, welche in den hier mitgetheilten Thatsachen eine weitere Illustration erlangt, erscheint nicht nur durch die Aenderung der Haarstellung, sondern auch noch durch ein anderes Moment angedeutet. In den sacralen Haarfeldern stehen nehmlich die Haare in Büscheln. In den zuletzt geschilderten Fällen finden sich freilich nur vereinzelte Büschel von 2 oder 3 Haaren. Dagegen steigen in der weit stärkeren Behaarung des Falles I oft 3—5 Haare neben einander aus der Haut hervor; namentlich sieht man in den Hautschnitten neben dem alten, oft schon von seiner Papille abgetrennten Haupthaare 2—3 schmale Ersatzhaare, bald in demselben, bald in einem gesonderten, aber mit dem Hauptbalg in der obersten Hautschicht zusammenfliessenden Haarbalge. Der in diesem Verhalten ausgedrückte üppige Haarwechsel findet sich aber als Regel nur an denjenigen Haaren, welche den aufgerichteten centralen Haarschopf zusammensetzen, also in der unmittelbaren Umgebung der die Spina bifida bezeichnenden Hautnarbe, dagegen fast gar nicht an den stark geneigten Haaren auf den Seitentheilen des Gesässes. Wie die Spina bifida innerhalb des Wirbelkanals eine Hyperplasie des Fett- und des Muskelgewebes veranlasst hat, so ist auch der Haarboden der die Spina bifida bedeckenden Haut zu einer gesteigerten Anbildung von Haaren befähigt worden, nicht etwa erst befähigt, überhaupt Haare zu produciren, sondern derjenigen Haut, die an anderen Stellen als ungewöhnlich kräftige Haarbildnerin functionirt, den regulären haarbewachsenen Stellen, durch die Existenz der Spina bifida gleichgemacht, namentlich der Kopfhaut in Anbetracht der Anordnung der Haare in Büscheln angeschlossen worden. Da nun diese locale Erregung des Haarbodens zu einer gesteigerten physiologischen Function, wie die congenitale, an die Spina bifida angereihte Hypertrichosis lehrt, schon beim Neugebornen vorhanden ist, in der Kindheit deutlich zu Tage tritt, aber auch beim Erwachsenen andauert, sich also auf viele Jahre erstreckt und sogar progressiv wird, so ist es wohl am richtigsten, diesen Vorgang den Hyperplasien, welche den Tumoren zu Grunde liegen, zuzurechnen.

Digitized by Google

Es erscheint weniger berechtigt, hier mit Virchow an eine Art der entzündlichen Reizung zu denken. Jedenfalls gehört ausserdem eine kräftige Anlage, eine angeborne Fruchtbarkeit des Haarbodens im Allgemeinen auch zu den Bedingungen dieser sacralen Hypertrichosen. Insofern bilden sie ein Theilglied, gleichsam eine locale Manifestation der allgemeinen Hirsuties.

Hahn und Virchow haben auf die Möglichkeit hingewiesen, dass die antike Mythologie ihre thierähnlichen Gestalten an der Hand thatsächlicher Beobachtungen aufbaute, dass speciell die Figur des Satyrs, welcher von der antiken Kunst auch noch in ihrer Blüthezeit durch ein Haarschwänzchen in der Lendenkreuzgegend ausgezeichnet wurde, vielleicht die Beobachtung menschlicher Wesen, welche die Hypertrichosis sacralis als Missbildung, gar als ein pathologisches Erbstück besassen, zu Grunde lag. Wir können nach unseren jetzigen Kenntnissen noch weiter gehen und daran denken, auch die starke Behaarung der unteren Extremitäten, namentlich aber die Bocksfüssigkeit, mit welcher die älteren Satyrfiguren ausgestattet wurden, in gleicher Weise auf wirkliche Krankheiten, welche thatsächlich im Gefolge der Spina bifida, also auch in Combination mit dem sacralen Haarschwanz auftreten, zu beziehen. Nicht nur ist die Literatur über die Spina bifida aperta an Angaben über das Vorhandensein eines Klumpfusses sehr reich, sondern es lehrt auch der obige Fall, sowie der früher von F. Fischer mitgetheilte, dass auch die Spina bifida occulta den Pes varus oder varo-equinus bedingen kann. Die Aehnlichkeit desselben mit einem Bocksfuss kann sich aber noch steigern, wenn der menschliche Fuss durch Verlust der Metatarsusknochen noch weiterhin verkürzt wird, wie es bei dem neunjährigen Mädchen (F. Fischer) eingetreten war. Derartige trophische Störungen als Folgen der Missbildung am Rückgrat, mag diese auch äusserlich noch so geringfügig erscheinen oder ganz verborgen bleiben, werden in Zukunft gewiss noch öfter auf eine Spina bifida oder eine congenitale Störung des Rückenmarks und der Nervenursprünge zurückzuführen sein. Wenigstens liegt jetzt schon eine bezügliche Mittheilung von Chiari vor. Das im 18. Jahre durch Phosphor vergiftete Mädchen, dessen Spina bifida und Lipom oben S. 271 beschrieben, hatte seit seiner Kindheit an seinen unteren Extremitäten leichte Parese

Digitized by Google

und Neigung zum Kühlwerden gezeigt; seit dem 14. Lebensjahr war am Innenrande des Fusses über der Articulatio metatarsophalangea I und vor dem Sprunggelenk eine Hautulceration und später eine particlle Sequestration des Metatarsusknochens mit Ausgang in Heilung, alsdann aber noch ein richtiges langwieriges, bis in den Knochen dringendes Mal perforant an der Ferse aufgetreten. Treu und H. Wendt berichten ebenfalls schon von Ulcerationen an den Extremitäten, letzterer auch von livider Färbung des unteren gelähmten und anästhetischen Körpertheils. Von einem auffälligen Haarbestand an den betroffenen Extremitäten ist allerdings in diesen Fällen keine Rede. Ihre Verbindung mit anderen trophischen Störungen an den Beinen in der Combination mit Hypertrichosis sacralis wird aber durch die beiden erwähnten Fälle vollkommen gewährleistet. Gewiss können wir uns darnach vorstellen, wie solche Naturspiele die Phantasie der Mythen dichtenden Heiden anregen konnten, um schliesslich ein Mittelding zwischen Mensch und Thier, einen menschlichen Oberkörper auf einem bockähnlichen Unterkörper zu erschaffen, eine Gestalt durchaus pathologisch, aber keineswegs naturwidrig. Wie würde sie sonst aus der heidnischen Mythologie in das personificirende Dogma und die bildende Kunst des Christenthums hinüber getragen und in den körperlichen Attributen des Teufels auf Jahrtausende hin erhalten worden sein!

II. Ueber die Art und die Entstehung der Spina bifida, ihre Beziehung zur Rückenmarks- und Darmspalte.

Nachdem Virchow in seinem Werke über die krankhaften Geschwülste auf die schon öfters beobachtete Thatsache hingewiesen hatte, dass bei der sacrolumbalen Spina bifida das Rückenmark der Wand des Sackes entsprechend einer nabelförmigen Einziehung adhäriren, hier sogar seinen Centralkanal ausmünden lassen kann, und daraus den Schluss gezogen hatte, dass diese regulären Formen der Spina bifida sich der landläufigen Theorie, welche in ihnen nur eine Ausdehnung der Dura mater oder Arachnoidea zu einem wasserhaltigen Sacke

Digitized by Google

fand, keineswegs fügen, dass sie vielmehr aus einem geplatzten Hydromyelossack entstehen müssten, sind sie gemäss dieser Theorie späterhin gewöhnlich zur Hydromyelocele gerechnet worden. Erst in dem letzten Jahrzehnt gab man jener Thatsache eine andere Deutung; namentlich belegte H. Ranke die von Cruveilhier schon als causal betonte Adhärenz des Rückenmarksendes an der äusseren Haut mit den in der Embryologie gebräuchlichen Ausdrücken und bezeichnete als den Ausgangspunkt dieser Spina bifida das Ausbleiben der Abtrennung des Hornblattes von dem Medullarrohr. Hofmokl versuchte eine Vermittlung zwischen der alten und der neuen Theorie herzustellen und durch ein physikalisches Experiment die Erklärung dafür zu gewinnen, dass beim Platzen einer Hydromeningocele das Rückenmarksende gegen die Rissstelle geschleudert würde, um alsdann hier zu adhäriren. Andererseits wurde erwogen, dass ein Hydromyelossack sich nicht bilden kann, so lange das Medullarrohr nicht geschlossen ist, dass aber der höchste Grad der Spina bifida, nämlich die allgemeine oder partielle Rachischisis nicht nothwendig, wie Rokitansky und Förster urgirten, aus einem platzenden Hydromyelos hervorzugehen brauchte, sondern ebenso gut als ein Stehenbleiben auf einer niedern Entwicklungsstufe, nehmlich auf dem Stadium der offenen Medullarrinne, deren Abschluss zum Rohr unterbliebe, bezeichnet werden dürfte. Namentlich hat Dareste in mehreren Mittheilungen an die Pariser Akademie die verschiedenen Formen und Grade der Spina bifida, wie der Cranioschisis und der Hirnbrüche auf eine Verzögerung des Abschlusses des Medullarrohrs oder der meningealen und knöchernen Hüllen zu vollständigen Röhren und Kapseln zurückzuführen versucht. Embryologische Untersuchungen gaben dieser Auffassung einige thatsächliche Unterlagen, als Martin und Tourneux bei einem menschlichen Embryo von 9 mm den Sinus rhomboidalis noch weit klaffend fanden, als Lebedeff, ebenfalls bei einem menschlichen Embryo von 8 mm und in bebrüteten Hühnereiern ein partielles Restiren der Medullarrinne beobachtete, als endlich Dareste selbst gelegentlich experimenteller Störungen des Brütegeschäftes ähnliche Embryonen, die mit Spina bifida oder mit einem Mangel der medullaren Nervensubstanz in der Medianlinie des Markrohres versehen, aufzog. Lieferten

Digitized by Google

diese embryologischen Untersuchungen auch den Beweis dafür, dass eine Verzögerung des Abschlusses factisch vorkommt, so erhellten sie doch in keiner Weise das Dunkel, welches über die Bildungsart der circumscripten Rückgrats- und Kopfspalten, namentlich über die Entstehung der tumorartigen Spina bifida und Kopfspalten, über die der sackförmigen Geschwulst so evident zu Grunde liegenden Ansammlung wässriger Flüssigkeit herrschte. Wurde in Dareste's Experimenten der Hühnerembryo in Folge gestörter Blutbildung anämisch und damit hydropisch, so entstand keineswegs ein richtiger Hydromyelos oder gar eine Hydromyelocele, bezüglich eine Hydrencephalocele, sondern der frühzeitige Tod unterbrach jede weitere Entwicklung. Wenn Dareste die Defectbildung des Knochens auf einen Druck seitens der zu engen Amnioskappe zurückführte, so konnte Lebedeff thatsächlich widersprechen, indem er bei seinen Embryonen die Kopfkappe des Amnios gänzlich fehlen sah; aber auch Lebedeff, welcher ungewöhnlich starke Krümmungen ihrer Körperaxe entsprechend den klaffenden Spalten des Medullarrohrs auffand, konnte sich hierbei nur auf die His'sche Theorie über ungleiche Wachsthumsspannungen der Platten des Embryos beziehen, dagegen den Ursprung des eigentlichen Grundübels, jener ursächlichen Verkrümmung des Embryokörpers, nicht angeben.

Ist somit die Theorie über die eigentliche Aetiologie der Spina bifida thatsächlich nicht gefördert worden, so hat sich doch insofern in dieser Lehre eine Wandlung vollzogen, als sich mit der directeren Anlehnung an die Lehren der Embryologie bei den Forschern auf diesem Gebiete der Teratologie die Tendenz immer mehr Bahn brach, zwischen der Spina bifida und der Rachischisis eine principielle Differenz, nicht bloss einen Unterschied des Grades zu statuiren. Hauptsächlich war es W. Koch, welcher die Frage nach dem Zustandekommen der Rückenspalten zu lösen versuchte, indem er an der Hand des literarisch zusammengetragenen Materials und eigener Beobachtungen die Rachischisis von der Spina bifida scharf absonderte. Jene, die Rückgratsspalte ohne Tumor, sei nichts weiter, als die persistente Medullarrinne und Medullarplatte, die gewöhnlichste Form der Spina bifida dagegen, die Myelocele (Myelomeningocele) datire aus einer späteren Periode; erst wenn

Digitized by Google

das Medullarrohr bereits geschlossen ist, also nach dem 14. Tag könne sie entstehen und zwar mittelst einer Störung, welche das Abtrennen des Hornblattes von dem Medullarrohr, nehmlich das Hineinwachsen der Membrana reuniens zwischen beide verhindert. Einem Hydromyelos wäre aber die Andauer des Zusammenhangs des Rückenmarks und des Hornblattes nicht zuzuschreiben; denn wenn er vorhanden, wäre er erst viel später gebildet, nicht wäre er ein persistentes oder gar ein hydropisches Medullarrohr, sondern secundär durch eine Erweichung der grauen den Centralkanal umgebenden Substanz entstanden. Vielmehr würden die von den beiden Seiten her zunehmenden, namentlich sich verdickenden Muskel- und Hautplatten, indem sie das Hornblatt emporheben, auch das mit ihm adhärente Medullarrohr aus der Wirbelrinne dorsalwärts hervorzerren. Es leuchtet ein, dass durch diese Triebkraft wohl eine geringe Dislocation des Rückenmarks, bis unter die Fläche der Rückenhaut, niemals aber eine Prominenz über dieses Niveau hinaus, niemals der richtige Tumor der Spina bifida zu Stande kommen kann; die gewöhnliche Erklärung desselben, so wie der Dislocation des Rückenmarks überhaupt aus einer Wasseransammlung in den Meningealräumen weist Koch aber zurück, da der Druck, unter welchem die Cerebrospinalflüssigkeit secernirt würde, sicherlich nicht den Druck der aussen auf dem Fötus seitens des Fruchtwassers lastet, übersteigen könnte. Woher der herniöse, oft prall vorgewölbte Tumor entsteht, dafür giebt Koch keine genügende Erklärung.

Man kann nicht gerade behaupten, dass durch diese neueren Discussionen unsere Einsicht in das Wesen der Spina bifida und der analogen Missbildungen des Kopfes viel an Klarheit gewonnen hat, wie wenig, das wird wohl jeder Leser einer der neuesten Publicationen, nehmlich Ahlfeld's „Bemerkungen zur Aetiologie der Spina bifida", in dem II. Abschnitt seiner Missbildungen S. 294 empfinden. Es scheint, dass die embryologischen Forscher ihre theoretischen Constructionen an dem menschlichen Material nicht erproben konnten, dass anderseits die neueren Pathologen in der Variabilität der bezüglichen Tumoren den Faden verloren und in der Artbestimmung unter einander nicht harmonirten. Eine reichere thatsächliche Ausbeute ist in der kürzlich erschienenen ausführlichen Publication der von der Clinical

Digitized by Google

Society in London eingesetzten Commission enthalten, indem sie 125 in den dortigen und anderen Museen vorhandene Fälle zur anatomischen Untersuchung ziehen konnte. Für meine Untersuchungen fand ich mehrere günstig conservirte, noch gänzlich intacte aus älterer Zeit der hiesigen Sammlung angehörige Exemplare vor, namentlich erlangte ich aber in neuen Fällen, welche im Laufe der letzten Jahre einliefen und, wenn noch frisch, in zweckmässigster Weise mittelst Alkohol oder Müller'scher Flüssigkeit erhärtet und für die vervollkommneten Färbemethoden vorbereitet werden konnten, das günstige Material zur Lösung so mancher Fragen nach der Art und dem Wesen der Rückenmarksspaltungen, welche sich mir bei den Untersuchungen des Falles I aufgeworfen hatten. Einige sehr ungewöhnliche Fälle von richtigen Rückenmarks- und Darmspalten konnten in Vergleich gezogen werden und ihrerseits dazu beitragen, das ganze Gebiet dieser Missbildungen zu erleuchten.

Im Nachstehenden bin ich dem neueren, allerdings noch nicht ganz allgemein angenommenen Gebrauch gefolgt, die Ausdrücke Rachischisis und Spina bifida einander gegenüberzustellen. Diese Bezeichnung wende ich nur für diejenigen Wirbelspalten an, welche mit einem hernienartigen Tumor verbunden sind, rede dagegen von Rachischise, wenn sich kein festes oder flüssiges Material tumorartig aus der offenen Wirbelrinne emporhebt.

1. Die Rachischisis und die Myelomeningocele — die Darmspalte.

Bei der totalen Rachischise liegt gewöhnlich eine dünne ganz durchsichtige Membran auf der flachen Wirbelrinne, die bekanntlich entweder allgemein als eine seröse Membran oder direct als weiche Rückenmarkshaut bezeichnet wurde, nackt zu Tage. Nur in seltenen Fällen hat man auf derselben weisse Bänder anscheinend von nervöser Structur gesehen und als rudimentäres Rückenmark oder auch im Falle sie durch einen medianen Zwischenraum deutlich von einander getrennt waren, als ein getheiltes Rückenmark, als eine Diastematomyelie (Ollivier) angesprochen. Bei der partiellen oder beschränkten Rachischisis trifft man dagegen häufiger auf der Oberfläche jener serösen Membran ein rothes sammetartiges Lager, nicht minder blutreich

Digitized by Google

wie das offenbar gleichartige Gewebe, welches sich oft bei der Akranie und Anencephalie auf der Mitte der Schädelbasis vorfindet, als eine unregelmässige zottige blaurothe Masse, welche an die Stelle der Hirnsubstanz getreten ist und wiederholt mit cavernösem Gewebe verglichen wurde. So parallelisirte Joh. Müller auf der Taf. III seines Werkes über den Bau der krankhaften Geschwülste in den Fig. 16 und 17 Abbildungen dieses Gewebes mit den Structuren einer erectilen Geschwulst, deren specielle Beschreibung leider nicht zur Publication gelangte; auch Dareste betont die Analogie, ohne aber die volle Identität aus Mangel einer eigenen Untersuchung behaupten zu wollen. Nach zweckmässiger Erhärtung in Müller'scher Flüssigkeit ergiebt sich indess, dass dieses Gewebe nur röhrenförmige Blutgefässe enthält, wohl daneben noch bluterfüllte Räume, namentlich diffuse blutige Infiltrationen eines lockeren Zwischengewebes, welche aber offenbar nur von Hämorrhagien herrühren, und durchaus nicht die Regelmässigkeit und die scharfe Begrenzung der Bluträume des cavernösen Gewebes darbieten. Die grossen bluterfüllten scharfrandigen Oeffnungen, welche auf dem Schnitte dieses Gewebes vor allem auffielen, sind nichts als die Durchschnitte von cylindrischen Gefässen. Allerdings sind diese von ganz ungewöhnlicher Weite, oft buchtig, und einander so nahe, von so wenig Grundsubstanz geschieden, dass sie oft sich unmittelbar berühren. Auch da, wo diese Grundsubstanz noch eine nervöse Beschaffenheit (feinkörnige und feinfaserige Zwischengewebe, polyedrische Zellen, auch Ganglienzellen) besitzt, sind in ihr Capillaren von der gewöhnlichen Weite und Anordnung, welche den Hirncapillaren, namentlich der grauen Substanz zukommt, nicht aufzufinden. Die colossalsten Gefässe mit sehr dünner Wand sind aber in den lockersten Gewebsschichten vorhanden, welche nur durch ein Balkenwerk von Bindegewebe aufgebaut werden, dagegen keinerlei Nervensubstanz mehr enthalten.

Dasselbe Verhältniss, was dieses verkümmerte Hirngewebe auszeichnet, nehmlich die ungewöhnliche Erweiterung der kleinsten Blutgefässe und der successive Schwund der nervösen Substanz, tritt uns nun auch an den rothen Auflagerungen der Pia bei der partiellen Rachischisis entgegen. In einem derartigen Fall (Fall II) sieht man nach gelungener Erhärtung in Müller'scher

Digitized by Google

Flüssigkeit schon mit blossem Auge, noch besser mittelst der Lupe die Oberfläche der rothen Plaques ganz fein geädert, selbst ein zierliches Relief gebildet, dessen Hauptbälkchen vorzugsweise in querer Richtung verlaufen (Fig. 4 Taf. IX). Besonders in den medialen Theilen, wo die rothen Auflagerungen regelmässig am dicksten und gleichmässigsten sind (Mv), tritt ein äusserst dichtes Gefässflechtwerk gleichsam aus den tieferen Schichten an die Oberfläche, während sich die bluthaltigen Massen der lateralen Theile in gröbere Flöckchen und fimbrienartige Leisten, die ihrerseits wieder aus einem feinsten Geäder gebildet werden, auflösen oder auch ein schleierartiges Netzgewebe mit grossen Maschen, welche die Pia durchscheinen lassen, herstellen. Wie die mikroskopische Untersuchung ergiebt, sind diese Schleier nichts als nackte Blutgefässnetze (Fig. 5 Bn), jene dichteren rothen Auflagerungen von 1—2 mm Dicke dagegen nur in den oberflächlichen Schichten Netzwerke, deren Balken sämmtlich ungewöhnlich weite Gefässe darstellen, in den der Pia unmittelbar aufliegenden Schichten dagegen auch noch nervöser Natur. Hier sind die Maschen des Gefässnetzwerks durch eine Substanz eingenommen, die sich aus feinsten Fäserchen aufbaut, Zellen, die nach ihrer Anordnung, ihrem Verhalten zu Farbstoffen und ihrer Grösse als Neurogliazellen zu bezeichnen, enthält, aber ebenso wie die oben erwähnte Hirnsubstanz keine eigenen Blutgefässe, keine gewöhnlichen feinen Capillaren besitzt. Grössere Zellen, welche als evidente Ganglienzellen (MG) bezeichnet werden dürfen, sind aber nur spärlich, bald vereinzelt, bald in Gruppen, meistens in der Nähe von Blutgefässknäueln aufzufinden, einzelne so gross, so deutlich multipolar und mit einem so typischen Kern versehen, dass sie positiv Ganglienzellen genannt werden müssen, wenn sie auch keine längeren, keine verästelten Fortsätze aussenden. Dass diese Substanz nervös ist, wird am klarsten nachgewiesen, wenn man die Schnitte nach Weigert's Methode mit Hämatoxylin und Eisensalz färbt, und nun in ihr die myelinhaltigen Nervenfasern, an der schwarzblauen Tinction leicht erkennbar, auftauchen sieht, entweder in Bündeln, die horizontal durch die Pia hindurchtreten und in die evidenten Nervenwurzeln zu verfolgen sind, oder auch zerstreut, schliesslich ganz vereinzelt innerhalb der von der Pia abgewen-

Digitized by Google

deten Theile (Fig. 5, M). Hier werden die aus nervöser Substanz gebildeten Balken immer schmäler, schliesslich auf Klümpchen reducirt, welche den Gefässen noch anhängen; dagegen nehmen die letzteren nicht nur relativ, sondern auch absolut insofern zu, als in demselben Balken mehrere Gefässe neben einander verlaufen und sich nicht nur um einander ranken, sondern auch wirkliche Schlingen bilden. So entstehen gleichsam Gefässzotten oder Gefässknäuel wie etwa in den Plexus chorioidei (Bp) und liegen zuweilen noch in den oberflächlichsten, der nervösen Substanz gänzlich entbehrenden Gefässnetzen (Bf), deren Maschen nur feinkörnige Substanz, die bisweilen schwach faserig erscheint, keineswegs aber eine richtige Neurogliafaserung darbietet. Dinge, die wir sonst beim Untergang nervöser Substanzen zu finden gewohnt sind, Körnchenkugeln, Corpora amylacea, geschwollene Axencylinder oder Aehnliches werden von mir nicht nachgewiesen. Wohl finden sich aber in den Wänden der Blutgefässe, vorzugsweise der grösseren und zwar, nach der Wandstructur zu urtheilen, der venösen Gefässe mächtige Verdickungen, welche aus Leucocyten bestehen, oft so dicht aufmarschirt, dass sie sich gegenseitig abplatten und den Anschein einer epithelialen Mosaik hervorbringen. Wiederum an anderen Stellen ist die Gefässscheide sehr dick und von fibrillärer Beschaffenheit, so dass die Hypothese nahe liegt, dass aus den Zellenwucherungen Bindegewebe entstanden ist und die Blutgefässe die grösste Aehnlichkeit mit den dicken Gefässbalken (Bd) des Falles I bekommen haben. — Die Ränder der aufgelagerten gefässreichen Platten, die fimbrienartigen Leistchen und verzettelten Flöckchen, welche jene einsäumen, lassen mikroskopisch kaum etwas Anderes erkennen als Netzwerke von solchen Gefässen, grösstentheils baar aller nervösen Substanz, selbst da, wo sie dem Piagewebe aufsitzen. Nur diejenigen Schichten der Flöckchen, welche der Pia unmittelbar aufliegen, lassen reichliche Nervenfasern und zwar unmittelbar über der Eintrittstelle der hinteren (lateralen) Nervenwurzeln, auffinden; auch diese bilden ebenso wie die medialen (vorderen) Wurzeleintritte (N) jedesmal die Knotenpunkte für die noch erkennbare medulläre Substanz, während mit der grösseren Entfernung von ihnen der Charakter des reinen Gefässgewebes immer mehr zu Tage tritt.

Digitized by Google

Nach diesen Untersuchungsresultaten, welche hauptsächlich an zwei Fällen (II und III) von lumbosacraler Rachischisis gewonnen wurden, kann es wohl keinem Zweifel unterliegen, dass jene rothen sammetartigen Massen die Ueberbleibsel der Rückenmarksanlagen, also der Medullarplatten sind, dass in ihnen die nervösen Anlagen, vielleicht infolge des Nacktliegens und der innigen Berührung mit dem Fruchtwasser verkümmerten, während die Blutgefässe sich erhielten und erweiterten, oder gar noch weiter wuchsen, auch da, wo keine specifische Substanz zu ernähren war. Trotz dieses Uebermaasses von Gefässen darf aber nicht an eine Gefässwucherung, wie sie den Angiomen zukommt, selbst nicht an diejenige, welche im Granulationsgewebe auftritt, gedacht werden. Das verbietet ihre typische Anordnung, welche auch in den rudimentärsten Flöckchen noch hervortritt, besonders der quere Verlauf ihrer Hauptstämmchen, welcher ganz dem Typus der das Rückenmark durchsetzenden Arterien- und Venenzweige erster Ordnung entspricht, sowie der Umstand, dass diese Hauptzweige aus der Pia meistens an den Stellen emporsteigen, welche die normalen Eintrittsstellen bedeuten, in der Medianlinie und an den Nervenwurzeln; letzteres lässt sich auf der ventralen Seite der Pia, bisweilen in auffälligster Weise deswegen erkennen, weil hier dicht gestellte Gefässranken, offenbar abnorm weite Gefässplexus, lagern.

Das so charakterisirte Gefässgewebe, gleichviel ob in continuirlichen Platten angeordnet oder in schleierartigen Netzen ausgebreitet oder in Flöckchen und Leistchen zerstreut, giebt auf der Oberfläche der serösen Membran die Marken für die Ausdehnung der Medullarplatte; so weit es reicht, sollte Rückenmark angelegt sein. Das ganze hierdurch bezeichnete Feld wollen wir hiernach als Area medullo-vasculosa (Mv) bezeichnen.

Die volle Berechtigung dieser Definition erlangen wir aus den Beziehungen dieser Area zu den Nervenwurzeln und dem ausgebildeten Theil des Rückenmarks, zu den Meningen und der umgebenden äusseren Haut. Die Mittellinie der Area, die stellenweise als flache Rinne, in welcher ich aber nicht etwa Cylinderepithel, wie es Koch angiebt, auffinden konnte, angedeutet ist, endigt an ihrem cranialen Ende (Pk), wie an dem Schwanzende (Pc) in eine schief trichterförmige Grube oder eine kleine

Digitized by Google

Kerbe, den cranialen und caudalen Pol, in welche auch die fimbrienartigen Leistchen zusammenlaufen und an welchen das rothe Gefässgewebe massiger wird. Auf der ventralen Seite sitzt an diesen beiden Polen regelmässig das übrige cylindrische Rückenmark an, am caudalen Pol, wenn die Schisis auch den Sacraltheil betrifft, nur das Filum terminale, als evidentester Ausläufer der Pia mater noch dadurch gekennzeichnet, dass ein medial an dieser angebrachtes Blutgefässstämmchen, die Arteria medullae spinalis anterior, auf dasselbe übergeht. Ein Querschnitt lehrt, dass zwischen der nackt liegenden serösen Membran und der darunter verborgenen, der Wirbelrinne eng angehefteten Dura mater ein Spaltraum besteht, der sich beiderseits bis tief in die hautbekleidete äussere Decke des Rückens forterstreckt. Ihn durchziehen, wie schon in den Lehrbüchern beschrieben wird, die Nervenwurzeln und zwar ganz regelmässig aufgereiht in Fällen der hier geschilderten Art, wenn nehmlich die Area medullo-vasculosa gut entwickelt ist, mediale (die vorderen) und laterale (die hinteren) Wurzeln, je mit einander convergirend in der Durchtrittsöffnung der Dura mater, und zwischen ihnen eine bindegewebige longitudinell gestellte Lamelle, offenbar das Lig. denticulatum (Lg), welches entweder auch bis zur Dura reicht und dann sogar stark ausgezogen, selbst hypertrophisch sein kann oder auf eine scharfrandige Leiste, schliesslich sogar nur auf einen weissen Verdickungsstreif, der der ventralen Seite der Pia aufgelegt ist, reducirt wird. Der Reihe der Nervenwurzelursprünge entspricht nun genau die Area, nicht nur erreichen die kräftigsten Theile der medialen Markstreifen die Ursprünge der vorderen (medialen), sondern auch die lateralen Säume der Area liegen wesentlich über den Ursprüngen der hinteren (lateralen) Wurzeln (vergl. Fig. 4 u. 5). Zwischen diesen medullo-vasculösen Zügen tauchen Streifen von nackter Pia auf, selbst in dem medialen Theile ist nicht selten eine solche Insel, welche die Area in eine linke und eine rechte Hälfte scheidet.

An den Randtheilen der Area tritt ebenfalls nackte Pia zu Tage, auf welcher noch versprengte Flöckchen angesiedelt sein können, nach aussen folgt eine neue Linie, deren Epidermissaum bisweilen etwas abgehoben und endlich noch weiter der die Wirbelbogenstümpfe überlagernde Randwulst (Zona derm. = Zd),

Digitized by Google

der oft mit starken Haaren bestanden ist und aus eigentlicher Cutis gebildet wird, während in dem Epidermissaum ein gefässreiches seröses Gewebe, offenbares Piagewebe, vorliegt und von mehrschichtigem Epithel, mit richtiger, wenn auch äusserst dünner epidermoidaler Decke überzogen wird (Zona epithelio-serosa = Zes).

Bis in das subcutane Fettgewebe dieses Randwulstes reicht nun der zwischen Dura und Pia mater gelegene Spalt (Fig. 4 Sp), so dass sich beide in diesem angrenzenden Bindegewebe einfach verlieren, ohne dass sich jene dorsalwärts oder diese ventralwärts am Seitenrande des Spaltes umschlüge. Die Arachnoidea ist als feinstes besonderes Häutchen von der Dura fast überall, von der Pia nur unvollständig abzuheben, kann aber auch nicht als besondere Auskleidung am Rande des Spaltes isolirt werden, scheint vielmehr hier verloren zu gehen, und zwar indem sich zahlreiche Arachnoidealbälkchen zwischen der Dura und Pia ausspannen und den Spaltraum segmentiren (Fig. 4).

Diese specielleren Verhältnisse charakterisiren die partielle Rachischisis als den Zustand des offenen Medullarrohrs, sie dienen somit der Dareste-Koch'schen Auffassung, dass das Rückenmark auf dem Stadium der Medullarplatte stehen bleiben kann, zur Stütze. Dagegen erscheint die alte Theorie, dass das Medullarrohr zuerst geschlossen, alsdann aber durch Hydromyelie wieder eröffnet wurde, noch wegen folgender besonderer Thatsachen unzulässig.

Fall II und III. Rachischisis lumbo-sacralis.

In beiden Fällen stehen die Reihen der Ursprünge der hinteren Nervenwurzeln nicht weiter von einander ab, als es ein völlig ausgebildeter Theil des Rückenmarks zeigen würde, wenn es von hinten geschlitzt und zur Fläche ausgebreitet würde; eine stärkere Dehnung, wie sie doch der Hydromyelos erheischen würde, hat also im ganzen ventralen und lateralen Theil des Umfanges des Medullarrohres nicht stattgefunden, die Medullarrinne ist mit dem transversalen Wachsthum der Wirbelrinne ganz proportional verbreitert worden. Zweitens ist in dem gut gebildeten Rückenmarkstheil kein Hydromyelus nachzuweisen, obwohl in dem einen Falle ein starker Hydrocephalus vorhanden ist, im anderen eine Cranioschisis mit Hinterhauptsschuppenrudiment. Dagegen reicht im Halstheil des Rückenmarks des Falles II die Fissura longitudinalis posterior bis in den klaffenden und verbreiterten Centralkanal, so dass gefässhaltiges Piagewebe hineingewachsen und den Resten des Cylinderepithels, welche noch die Seiten- und Vorderwand des Kanals bekleiden, direct und zwar ohne Epithelbekleidung gegenübersteht.

Digitized by Google

Im Fall III ist unterhalb des sacralen Pols der Area, der hier durch ein Löchelchen, welches eine Borste in den intrameningealen Spaltraum einführen lässt, bezeichnet wird, ein noch 3 cm langes Rückenmark vorhanden, aber auf 2,5 cm in eine rechte und linke Hälfte vollkommen entzweigespalten. Beide Rückenmarke liegen vollständig verhüllt unter der Zona epithelioserosa und der sacralwärts folgenden stark behaarten Zona dermatica in dem glattwandigen Spaltraum zwischen Dura und Pia mater auf der von der Dura bekleideten lumbalen Wirbelrinne dicht neben einander, aber als zwei vollständig getrennte cylindrische, 3 mm dicke Säulen, und fliessen schliesslich wiederum zusammen, um einen kleinen einfachen Conus medullaris zu bilden, welcher alsdann ein einfaches Filum terminale durch den Sacraltheil der Wirbelrinne aussendet. Der Zusammenfluss der beiden gesonderten Rückenmarkshälften hat hinter einem konischen, im Innern knöchernen, aussen mit Dura bekleideten Zapfen statt, welcher breitbasig von den tieferen Schichten des subcutanen Gewebes der Zona dermatica ohne irgend welche Verbindung mit den Wirbeln entspringt, sich dann rasch verjüngt und seine lange schmale Spitze genau in sagittaler Richtung, aber mehr dem Kopf- als dem Schwanzende zugekehrt, hart vor dem sich bildenden Conus medullaris durch das sacrale Ende des intrameningealen Spaltraumes des Rückenmarks hindurchsendet, gleichsam um wie ein Markstein seine beiden Hälften von einander zu scheiden. Die Spitze des Zapfens erreicht die Dura mater und inserirt sich auf der dorsalen Fläche des ungespaltenen III. Lendenwirbelkörpers mit einem beweglichen, wohl fibrösen Strang, vielleicht einer Pseudarthrose, jedenfalls ohne knöchern angewachsen zu sein. Die beiden Rückenmarkssäulen sind platt, geben je an ihrem lateralen Rande sehr langen und kräftigen Nervenwurzeln den Ursprung, welche zu den lumbalen und sacralen Intervertebrallöchern verlaufen und zwar parallel neben einander gelegen, so dass schliesslich in der Sacralrinne auch eine richtige Cauda equina gebildet wird. Der Conus medullaris ruht auf dem wohlgebildeten Körper des IV. Lendenwirbels, hat also den Sacralkanal schon verlassen, ist aber durch den trennenden knöchernen Dorn festgehalten und verhindert worden, die richtige Stellung, nehmlich die an dem Körper des II.—III. Lendenwirbels zu erreichen. Der Körper des V. Lendenwirbels bildet einen von links nach rechts gerichteten Keil, dessen Basis links, dessen Kante rechts gelegen ist. In Folge dieser Gestalt ist die Axe der wohlgebildeten Sacralwirbel nach rechts gerichtet. Der Defect der Wirbelbögen reicht vom letzten Dorsalwirbel bis zum Schwanzbein nach bekannter Art. Es braucht kaum hervorgehoben zu werden, dass sich die Verdoppelung des sacralen Rückenmarks, eine durchgreifende Spaltung, welche mittelst eines von der dorsalen Seite durchgetriebenen knöchernen Zapfens dauernd erhalten, wahrscheinlich auch erzeugt wurde, nicht mit der Annahme verträgt, dass vor dem Beginn dieser Spaltung, wie der ganzen Rachischisis eine Hydromyelie bestanden hätte.

In dem Falle II, einem ebenfalls ausgetragenen sehr kräftigen Fötus, welcher kurz nach der Geburt gestorben war, ragt das sacrale Ende der Area bis in die Sacralrinne hinein; dem entsprechend gehen die unteren

Digitized by Google

Nervenwurzeln unter einem stumpferen Winkel vom Rückenmark ab, wie im Falle III, sind kürzer und bilden keine volle Cauda equina. Hier ist der Ascensus des Rückenmarksendes fast ganz ausgeblieben. Dagegen ist die Dura mater in der ganzen Länge verdickt, besonders stark im oberen Theil (2 mm), da wo auch das Lig. denticulatum so stark verbreitert ist, und jederseits bis 6 mm misst; es macht den Eindruck, als ob mittelst des letzteren das Rückenmark an der Dura mater und auf den Wirbelkörpern festgehalten wurde.

Auch an der Brustwirbelsäule kann man ganz beschränkte Rachischisen antreffen, welche die geschilderten Anordnungen der Area und die Beziehung der Nervenwurzeln zu derselben aufs Vollständigste darbieten. Als Beispiel diene folgendes, etwas ungünstig conservirtes älteres Stück der hiesigen Sammlung A II 74.

Fall IV. Rachischisis dorsalis.

Ausgetragener Fötus von 40 cm Länge, Acranius. Die defecte auf der Mitte des Rückens gelegene Stelle ist in ihrer grösseren cranialen Hälfte eingesunken und rauh, in der caudalen flacher, sogar leicht emporgehoben, so weit es sich durch Anpassen der Lappen, welche hier geschnitten sind, jetzt noch bestimmen lässt, und vor Allem auffällig glatt und spiegelnd. Diese Beschaffenheit ist auch den lateralen Theilen der cranialen Hälfte, welche die Grenzwülste der Wirbelrinne bilden, eigen. Die rauhen Theile werden durch evidentes medullo-vasculöses Gewebe zu einem bis 2 mm dicken Lager aufgebaut, die glatte Schicht ist dagegen ihrem feineren Bau nach eine evidente Zona epithelio-serosa. Von der ventralen Seite dieser Schicht entspringen keine Nervenwurzeln, vielmehr überdacht sie nur das untere Rückenmarksende und seine Cauda equina, welche durch Aufhängefäden, Arachnoidealbälkchen, an diesem Dach befestigt sind. Dagegen entspringen auf der ventralen Seite jener Area medullo-vasculosa aus der Pia mater die kräftigen Nervenwurzeln, in vier regelmässigen Reihen neben einander gestellt, etwas lang und ventralwärts zur Dura mater im Boden der Wirbelrinne eilend, um hier die letzten Dorsal- und ersten Lumbalnerven zusammenzusetzen. Eine craniale und eine caudale vor der glattflächigen Zone in der Mittellinie gelegene Grube bezeichnet die Grenze der Area, die, hiernach bestimmt, 25 mm lang und 20 breit ist. Der ganze Defect der Wirbelbögen reicht vom X. Dorsal- bis zum III. Lumbarwirbel, an der äusseren Haut gemessen, beträgt die Länge der ganzen Stelle 45, die Breite 25 mm.

In denjenigen Fällen von partieller Rachischisis, in welchen die die Wirbelrinne deckende seröse Membran eine vollkommen glatte freie Oberfläche besitzt und auch im Blutgehalt einer gewöhnlichen hyperämischen serösen Membran gleicht, kann man zwar auf dieser dorsalen Fläche keine richtige Substantia me-

Digitized by Google

dullo-vasculosa, höchstens einige gefässhaltige Flöckchen finden, und selbst diese können, wie ich an einer 2 cm langen und 1,5 cm breiten sacralen Rachischisis (Fall V) constatirte, gänzlich fehlen, aber man bedarf nur eines Querschnitts, um auf der ventralen Oberfläche der serösen Membran den Abgang der Nervenwurzeln zur gegenüberstehenden Dura und den Wirbellöchern zu besichtigen und so die Ueberzeugung zu gewinnen, dass die nackt liegende seröse Membran die Pia mater ist, baar jedes Rückenmarksrestes.

Bei den gewöhnlichen Arten der sackigen lumbosacralen Spina bifida, denjenigen, welche man als Myelomeningocele (Myelocele Koch) bezeichnet, konnte ich nun ganz analoge Verhältnisse in der Anordnung und Beschaffenheit der aufbauenden Membranen nachweisen. In einem älteren Präparate der hiesigen Sammlung (A II 87, Fall VI) zieht über die Mitte des Sackes eine durchschnittlich 2 cm breite Zone sammetartigen oder zottig-schwammigen Gewebes, welches hier der äusseren Fläche das Aussehen giebt, das die mit langen Zotten besetzte Innenfläche des Dünndarms, etwa des Hundes, darbietet. Mikroskopisch erweist sich diese Substanz in ganzer Dicke als ein aus evidenten Blutgefässen gebildetes Rüstwerk, welches einer scharf gezeichneten Pia mater aufgesetzt ist. Sind auch keine Reste nervöser Substanz in seinen Maschen oder als Belag der Gefässbalken aufzufinden, so ist doch schon wegen der Weite und des transversalen Streichens der Hauptstämmchen seine Identität mit der Substanz der Area medullo-vasculosa nicht zweifelhaft und wird auf dem Durchschnitt der Geschwulst noch evidenter. Der unter dieser Pia gelegene Hohlraum ist mehrfächerig und von Strängen, deutlichen Nervenfäden, ausserdem von einer kräftigen Säule, dem richtigen Rückenmark, an welchem recurrirende Nervenwurzeln angelagert sind, durchzogen. An der ventralen Seite des Sackes finden sich dicke Schichten sehr weichen Bindegewebes, auf einer Unterlage, welche leicht als Dura mater aus der Wirbelrinne herauszuheben ist, und auch jene Nervenfäden, nachdem sie in das massige Deckgewebe eingetaucht sind, in gewöhnlicher Weise durchtreten lässt. Aussen sind dagegen die seitlichen Abdachungen des Tumors von evidenter äusserer Haut überzogen, in der Umgebung der

Digitized by Google

Geschwulstbasis erscheint dieselbe sogar hypertrophisch, jedenfalls mit dickem Fettpolster und jener ausgezeichneten Hypertrichosis versehen, welche oben (S. 287) geschildert wurde.

Zur weiteren Erläuterung der Eigenthümlichkeiten dieses Falles dienen die folgenden specielleren Angaben.

Fall VI. Myelomeningocele lumbo-sacralis mit Hypertrichosis congenita.

Altes Sammlungspräparat A II 87, reifer männlicher Fötus, nur der Rumpf vorhanden mit Nabelstrang und normalen Beckenorganen. Auf der Lenden- und Kreuzgegend erhebt sich eine breitbasige halbkugelige Geschwulst, die longitudinell 5, transversal 5 — 6 cm beträgt und am meisten an ihrer caudalen Hälfte, nehmlich um 2,5 cm über der Rückenfläche vorspringt, deren Seitenränder von einem breiten Wulst, der grösstentheils von wirklicher Cutis gebildet wird und schon von vereinzelten, aber kräftigen Haaren bestanden ist, gebildet werden. Die medialen Theile der Tumorwand tragen dagegen auf der freien Oberfläche das 1 — 2 mm dicke Gewebe der Area medullo-vasculosa, welche 4 cm lang und in ihrem cranialen Theil 23 mm, im caudalen 15 mm breit ist, dort sich zur Wirbelrinne senkt, hier dagegen zum Gipfel des Tumors emporsteigt, um auf demselben mit einer tiefen Einsenkung, in welche das medullo-vasculöse Gewebe hinabsteigt, einer caudalen Poltasche, zu endigen. Hinter diesem Pol ist die Wand des Tumors durch eine spiegelnde seröse Membran gebildet in fast 1 cm Breite; eine solche Zona epithelio-serosa umgreift in wechselnder Breite die Area auch an ihren beiden Seiten und verliert sich an ihrem cranialen Ende, so wie an ihrem peripherischen Rande in der äusseren Haut. Auf dem Durchschnitt zeigt der Sack eine besondere Wand, die namentlich unter der Zona dermatica abzugrenzen und zur Wirbelrinne zu verfolgen ist. Hier setzt sich an diese Wand deutlich die derbe Dura an; als diese durchschnitten wird, kommt an der ventralen Seite des Tumors eine zweite Membran zu Tage, auf deren ventralen Oberfläche die grösstentheils lang gezogenen Nervenwurzeln, wie es scheint, in vollständiger Reihenfolge verlaufen und zwar zu ihren entsprechenden Durchtrittsstellen an der auf der Wirbelrinne gelegenen Dura, dabei eingebettet in ein sulziges, aber lockeres Bindegewebe. Jene zweite Membran ist hiernach unbedingt eine mächtig verdickte Arachnoidea, zu verfolgen auch auf die dorsale Sackwand und zwar als eine durchscheinende verschiebliche Schicht, welche das innere Lager der Wand bildet und sich zugleich auf die Fäden, namentlich aber auf die longitudinell gestellten bis 1,5 cm breiten Scheidewände innerhalb der Sackhöhle umschlägt. Während letztere sich als einfache Duplicaturen der Arachnoidea erkennen lassen, sind es jene Nervenwurzeln, welche von der dorsalen Wand entspringen, mitten durch die Sackhöhle, aber in einer dicken Arachnoidealscheide eingehüllt, verlaufen und die ventrale Sackwand erreichen, um hier die Arachnoidea zu durchsetzen und als die früher erwähnten Nervenfäden in dem

Digitized by Google

Zwischengewebe zwischen der Arachnoidea und Dura weiterzuziehen. Der grösste Theil der Nervenwurzeln scheint aber gar nicht durch die eigentliche Sackhöhle zu verlaufen; vielmehr bleiben sie, von der Area entspringend, stets aussen an der arachnoidealen Wandschicht, eingescheidet der äusseren Wandschicht, nehmlich der Pia. An dem caudalen Ende des Sackes und zwar ganz in der Tiefe entspringt ein 4 cm langer, anfangs 4 mm, später 3 mm dicker, unten zugespitzter durch eine rein weisse Farbe ausgezeichneter Strang ohne Kanal, aus Fett- und Bindegewebe nebst starken Gefässen gebildet, frei von Nervenfäden und in genau medialer Stellung in ganz lockerem Gewebe eingebettet, auf der Wirbelrinne bis zum äussersten Ende des Kreuzbeins verfolgbar — offenbar ein lipomatöses Filum terminale. Der Defect der Wirbelbögen beginnt am II. Lendenwirbel und reicht bis zum Kreuzbeinende. Während die Brustwirbelsäule sich unten etwas nach vorn biegt, treten die Lenden- und Kreuzwirbelkörper nach hinten, aber mit geradgestreckter Axe; besonders auffällig ist aber, dass vom III. Lumbalis ab die Wirbelkörper in ihrer Frontalansicht bedeutend schmäler sind (um 3 mm) als der I. Lumbalis und die unteren Dorsalwirbel; auf der ventralen Seite des Körpers des II. Lumbalis sitzt rechterseits ein 2 mm hoher Auswuchs.

Fall VII. Myelomeningocele sacralis. (Fig. 6 und 7 Taf IX.)

Ein zweiter Fall, eine sacrale Geschwulst, welche sich mehr als eine halbe Kugel über der Rückenfläche eines rechts mit Varus, links mit Valgus behafteten Neugebornen von 43 cm Körperlänge erhebt, zeigt die Area medullo-vasculosa, wenn auch äusserst zart, dennoch dem blossen Auge unter dem Wasserspiegel gut sichtbar und mit allem unverkennbarem Detail versehen, wie die in natürlicher Grösse entworfene Fig. 6 leicht beurtheilen lässt.

Schon mittelst der Lupe betrachtet, noch deutlicher, wenn es mikroskopisch untersucht wird, ist das ganze nackt der serösen Membran aufliegende Gewebe als ein richtiges Geflecht von kleinen Gefässen wiederum in der typischen Anordnung, welche mit dem Gefässverlauf im Rückenmark harmonirt, zu erkennen. Obwohl die Blutkörperchen in den Gefässen bei der Alkoholhärtung gut erhalten sind, ist ausserhalb der dicken, stark fibrillären Gefässscheiden von Resten der nervösen Substanz nichts aufzufinden. Demnach ist dieser dem Sack aufgelagerte aus Gefässen gewobene Schleier unzweifelhaft das typische Gewebe einer Area medullo-vasculosa (Mv) auch schon wegen seiner Form und Lage. Von länglich elliptischer Gestalt wird das Mittelfeld der Area in ihrem Kopftheil durch eine linke und rechte Fimbrie von 1,5 mm Höhe besäumt, beide laufen am cranialen Ende zusammen in den Randwulst einer trichterförmigen Oeffnung (Pk), welche in das sich auf der ventralen Seite (Fig. 7) inserirende Rückenmark eingelassen ist. Im Schwanztheil der Area bilden ihre Ränder zwar keine fimbrienartigen Leisten, sind aber nicht weniger scharf und sammeln sich zu einem am Schwanzpol

Digitized by Google

gelegenen ganz feinen Grübchen (Pc), welches nach der Erhärtung eine Schweinsborste ohne Anwendung jeder Gewalt einführen liess, und zwar zur Wirbelrinne, aber nicht frei durch die Tumorhöhle, sondern aussen auf dem geschlossenen Arachnoidealsack hingleitend. Zu beiden Seiten der medial gelegenen Area erscheint die Oberfläche glatt und spiegelnd wie die einer serösen Membran, die laterale Grenze dieser Zona meningealis ist wiederum durch einen Kreisbogen gebildet, der sich in der Nähe des cranialen und caudalen Pols verwischt und auf der rechten Seite einige sinuöse Ausbuchtungen trägt. Darauf beginnt mit einem etwas abgehobenem, aus Epidermis gebildetem Saum die Zona dermatica (Zd), welche sich lateralwärts etwas vorwölbt und makroskopisch schon durch die matte Beschaffenheit der Oberfläche gekennzeichnet wird, deren cuticulare Structur aber deutlich aus den geflochtenen Bindegewebsbündeln (dem Hautgerüst), aus dem senkrecht zur Oberfläche gerichteten Verlauf ihrer Blutgefässe, aus der Anwesenheit von sehr schmalen Schweisskanälen, zuletzt auch von Haarbälgen bei der mikroskopischen Untersuchung erhellt. Der innere Saum dieser Zone zieht an dem Grübchen des Schwanzpols hart vorüber. Der in sagittaler Richtung geführte (Fig. 7) hart neben dem Aussenrande der Area eindringende Durchschnitt des Sackes zeigt ein Bild, welches die grösste Aehnlichkeit mit der bekannten Abbildung in Fig. 24 S. 180 des Bandes I des Virchow'schen Geschwulstwerkes darbietet. Wie hier findet sich innerhalb des äusseren ein zweiter innerer selbständiger, aber innig dem äusseren angeschmiegter, unzweifelhaft aus der Arachnoidea gebildeter Sack, der auch auf der ventralen Seite so selbständig ist, dass er sich von der in der Wirbelrinne gelegenen Dura mater glatt abheben und ferner an dem normalen Theil des Rückgrats in das die Dura mater bekleidende und ihr locker adhärirende Hauptblatt der Arachnoidea verfolgen lässt. Andererseits schlägt sich dieser innere Sack auf die durch seine Höhle ziehende lange Rückenmarkssäule an ihrem Ansatzpunkt über, um hier mit der Piascheide derselben zu verwachsen oder sie vielmehr als zartestes noch zu lockerndes Häutchen zu überziehen und die Nervenwurzeln durchtreten zu lassen. Die innere Fläche des inneren Sackes ist überall so glatt, seine Abschälung von der äusseren Sackwand so leicht auszuführen, der Uebergang in die beiden Blätter der Arachnoidea so deutlich, dass die innere Höhle der Geschwulst als ein mächtig erweiterter Arachnoidealspalt anerkannt werden muss. Es drückt sich dieses Verhältniss auch noch durch die Beziehung dieses inneren Sackes zu den Nervenwurzeln aus. Während an der den Sack durchsetzenden Rückenmarkssäule 1 cm von ihrem Insertionsende deutliche Wurzeln entspringen, ihr innig angeschmiegt, ventralwärts recurriren, durch den Hals des Sackes hindurch mit der Rückenmarkssäule umbiegen und alsdann erst dasselbe verlassen, um die Dura mater zu durchbohren und als IV. Lumbalis das Intervertebralloch zu erreichen, verlaufen caudalwärts frei durch den Arachnoidealsack rechts und links je zwei Nervenwurzeln, die ohne jede Beziehung zu der Rückenmarkssäule sind, deutlich von der äusseren Wand des Tumors und zwar innerhalb des Bereichs der Area lateral hart an ihrer Grenze ent-

Digitized by Google

springen und sich erst an der Umbiegungsstelle dem Rückenmark anlegen, um als V. Lumbales durch die Dura mater zu treten. Auf diesem Verlaufe dringen sie gleich nach ihrem Ursprunge in den Arachnoidealsack ein (a und p), nicht aber mittelst einer besonderen Oeffnung in dem letzteren, sondern so, dass sich derselbe auf sie umschlägt und dass sie in ihrem ganzen Verlauf von einer erkennbaren serösen (bindegewebigen) Scheide, die eine äusserst glatte, spiegelnde Oberfläche besitzt, eingehüllt werden. Der letzte Theil des inneren Sackes enthält nun gar keine Nerven- oder Bindegewebsstränge; dafür schimmern zahlreiche Nervenwurzeln durch den arachnoidealen Schleier hindurch, und als dieser abgehoben wird (A), ergiebt sich, dass rechts und links in regelmässiger Anordnung, parallel neben einander die Nervenwurzeln zwischen den beiden Sackwänden, demgemäss im Bogen gekrümmt verlaufen, unter ihnen auch das deutliche sehnige Filum terminale (Ft). Letzteres nimmt seinen Ursprung hart an dem Grübchen des Schwanzpols (Pc), die Nervenwurzeln dagegen mehr auf der Höhe des Tumors, aber deutlich von seiner äusseren Wand nahe an der Grenze der Area medullovasculosa und hinter den Ursprungsstätten der als freie Stränge durch die Höhle ziehenden Wurzeln der Nn. lumbales V. Stets ausserhalb des Arachnoidealsackes verlaufend, biegen diese sacralen Nervenwurzeln (N I S — N III S) in die Wirbelrinne ein und erreichen die bezüglichen Sacrallöcher (I — IV), nachdem sie die aufliegende Dura durchbohrt haben. Während also diejenigen Nervenwurzeln, welche den lumbalen Antheil an der Cauda equina bilden sollten, den Arachnoidealsack durchsetzen, verläuft der sacrale Antheil ausserhalb desselben, eingeschlossen in dem zwischen ihm und dem äusseren Sack gelegenen capillaren Spaltraum. Mögen sie innerhalb des Sackes geradlinig oder ausserhalb des Sackes im Bogen gekrümmt sein, niemals erreicht eine dieser von der Sackwand kommenden Wurzeln die Rückenmarkssäule selbst, um von ihr zu entspringen, keine zieht von ihr dorsalwärts zur Wand des Sackes, um hier zu verwachsen, alsdann sich umzuwenden und ventralwärts zum Intervertebralloch zu eilen, um also eine Schleife zu bilden, wie es Martin und Tourneux darstellen, auch in schematischer Weise abbilden und selbst Virchow aufzufassen scheint. Die Anheftungspunkte der einzelnen Nervenwurzeln werden auf der ventralen Seite der äusseren Sackwand dort nachgewiesen, wo die Zeichnung 6 die schwarzen Punkte angiebt; rechts sind sie fast vollzählig, links fehlen die Wurzeln der letzten Sacralnerven zum Theil, rechts können die vorderen (medialen) Wurzeln und Wurzelursprungsstätten nur bis zum II. Sacralis nachgewiesen werden. Die Ursprünge des II. — IV. Sacralis liegen evident im Bereich der Grenze der Zona epithelio-serosa und dermatica. Der grösste Abstand symmetrischer Nervenwurzelursprünge (II. Sacral.) von einander beträgt 38 mm. An der ventralen Seite der Pia ist rechts eine longitudinelle bindegewebige Leiste, stellenweise 2 mm hoch, als Ligament. denticulatum nachzuweisen, links nur ein correspondirender Verdickungsstreif; der grösste Abstand beider von einander beträgt 17 mm.

Nachdem das Verhalten der Arachnoidea festgestellt ist, erregt die Dura

Digitized by Google

mater unser Interesse. Sie biegt durch den Spalt der Wirbelbögen in den Halstheil des Sackes um, verfliesst hier mit der äusseren Sackwand, oder vielmehr sie verliert sich schon früh, wie namentlich mikroskopisch leicht zu zeigen, innerhalb der Zona dermatica und zwar in dem subcutanen Bindegewebe (D), indem sich die fibrösen, dichten glänzenden Faserbündel des Duragewebes zwischen den lockergefaserten wellig geordneten und dicke Gefässe einscheidenden Bindegewebsbündel zunächst verschmälern und dann aufhören. Namentlich an dem sacralen Pol endigt das sehnige Gewebe der Dura mater in der Höhe des hier gelegenen Grübchens (Pc), hängt aber mit einer feinfasrigen Bindegewebsschicht (P) zusammen, welche alsdann auf der ganzen Höhe des Tumors die Wand bildet und als Pia mater angesehen werden muss, weil in ihr eine vorwiegend circulär verlaufende Faserrichtung zu erkennen ist; bezeichnet diese doch nach A. Key und Retzius (Studien I. Hälfte 145) den Typus der Intima Piae spinalis, wenn auch die steifen Querfasern, welche diese Autoren beschreiben, nicht deutlich hervortreten!

Nach dieser Schilderung sind wir gewiss berechtigt, den Sachverhalt in diesem Falle folgendermaassen zu bezeichnen. Auf dem prominenten Theil des Tumors wird seine Aussenwand durch die Pia mater (P) gebildet, der Art, dass sie im Mittelfelde, der Area, von medullären Gefässen bedeckt wird, seitlich theilweise nackt liegt, theilweise durch eine epidermoidale Schicht (Zes) verborgen wird, überall aber ihre innere, sonst dem Rückenmark zugekehrte Seite frei zu Tage kehrt, dass die Pia also umgewendet ist; erst an der Basis oder dem Halse der Geschwulst (Zd) wird ihre Aussenschicht durch äussere Haut und subcutanes Fettgewebe, ihre Innenschicht aber durch die Dura mater gebildet, indem letztere weiterhin in die Pia mater übergeht. Ein innerer Sack, offenbar die verdickte Arachnoidea (A), ist gegenüber der Wand der Pia und Dura mater vollkommen selbständig und leicht abzuheben; seine Höhle erscheint gleichsam als ein colossal erweiterter Subarachnoidealraum mit einem ventralen und einem dorsalen Blatt. Das Ganze können wir uns, wenn wir mit der früher geschilderten partiellen Rachischisis vergleichen, aus dieser so entstanden denken, dass durch eine Wasseransammlung die nackt liegende Pia mater von der die Wirbelrinne bedeckenden Dura abgehoben wurde, um mit ihr statt eines Lymphspaltes einen annähernd kugelig gestalteten Sack zu bilden, dessen ventraler Theil die Dura, dessen dorsaler die Pia mater vorstellt.

In dieser Anordnung liegt die grösste Aehnlichkeit mit der-

Digitized by Google

jenigen Art der Bauchspalte vor, welche ich als Nabelschnurbruchdarmspalte bezeichnen will. Wenn ich zwecks der Vergleichung zwei Fälle dieser Missbildung specieller beschreibe, so wird die Beziehung derselben zu den strittigen, als Inversionen von Dünndarmschlingen durch einen persistirenden Ductus omphalo-entericus und als Kothfisteln am Meckel'schen Divertikel beschriebenen Fällen (s. Tillmanns' Aufzählung) ohne Weiteres einleuchten und die Deutung derselben gefördert werden. Zugleich wird damit aber auch die von Ahlfeld in seinen Missbildungen auf S. 195 hingestellte Vermuthung berichtigt werden, dass, abgesehen von dem nicht seltenen, häufig aber unrichtig geschilderten Anus praeternaturalis der Bauchblasenschambeinspalte, „die wirklichen Darmspalten entweder gar nicht vorkommen oder im höchsten Grade selten sind".

Fall VIII. Nabelschnurbruchdarmspalte (Fig. 8 Taf. X.).

Nach den Angaben, welche ich dem behandelnden Arzte Herrn Professor Kuhn verdanke wurde der achtmonatliche Fötus infolge einer heftigen Körpererschütterung der 20jährigen Erstgebärenden geboren, erbrach alsdann jede flüssige Nahrung nach wenigen Minuten und entleerte am Nabelbruch durch eine untere Oeffnung meconiumhaltige Massen, niemals aber aus dem regelmässig gebildeten After. Als er nach 7 Tagen an Peritonitis zu Grunde gegangen, fand sich auf dem Gipfel des Nabelschnurbruches dicht neben dem eingetrockneten Nabelschnurrest ein länglicher blutrother Wulst (D) mit sammetartiger, schleimbedeckter Oberfläche, der besonders bei stärkerer Vordrängung in zwei Hörner auslief, jedes versehen mit einer Oeffnung, welche in den innerhalb des Bruchsackes enthaltenen Darm führt. Der Wulst steigt als ein ambossartiger Körper aus der Wand des halbkugeligen durch eine seröse, glatte Membran gebildeten Bruchsacks hervor. Seine Basis ist gegen diese seröse Membran, obwohl in sie die oberflächliche Schicht des Wulstes ringsum continuirlich übergeht, scharf abgegrenzt; denn bis zur Basis ist der äussere Ueberzug des Wulstes durch evidenteste Darmschleimhaut und zwar, weil mit gut entwickelten, richtigen Darmzotten besetzt, durch Dünndarmschleimhaut gebildet. Circulär über ihn verlaufende Runzeln sind durch Contraction oder Schrumpfung entstanden; dass sie Anlagen Kerkring'scher Falten darstellten, lässt sich nicht sicher nachweisen. Der noch haftende, eingetrocknete Rest der Nabelschnur hat mit dem Wulst nichts zu thun, tritt eben so wenig mit der äusseren Haut der Bauchdecken in Zusammenhang, entspringt vielmehr gänzlich aus der serösen Wand des Brucksackes, welche neben dieser Insertion mehrfach eingerissen ist. Als diese Membran von aussen mit Schonung des Wulstes eingeschnitten wird, erweist sie sich zweischichtig; ausserdem lässt sich jetzt von der Höhle des Bruchsackes aus ihre Fortsetzung in

Digitized by Google

das Innere des Wulstes hinein verfolgen und erkennen, dass die Höhle des Wulstes ebenfalls mit einer engen Dünndarmschlinge gefüllt ist, ferner, dass die Darmwand innerhalb des Gipfels nicht nur der Wulstwand adhärirt, sondern sogar ganz in dieselbe aufgeht. Derjenige Schenkel dieser Schlinge, in welchen die äussere Oeffnung, die bei Lebzeiten als die untere erkannt wurde, hineinführt, verlässt auf kürzestem Wege den ganzen Bruchsack und geht innerhalb der Bauchhöhle in den oberen, stark aufgetriebenen Theil des Ileums (I) über. Der abführende Schenkel bildet dagegen die Windungen, welche den Bruchsack füllen und, innerhalb der Bauchhöhle angekommen, den letzten Theil des Ileums, der noch 2 cm lang und sehr eng ist, eben so wie der darauf folgende normale Dickdarm (C).

Fall IX. Nabelstrangbruchdarmspalte (Fig. 9 Taf. X.).

Ein zweiter Fall dieser Art wurde mir von Herrn Dr. Schrumpf in Wesserling zugesandt. Bei einem ausgetragenen Fötus, welcher gleich nach der Geburt gestorben war, erhebt sich ein apfelgrosser, fast gestielt aufsitzender Nabelschnurbruch, auf dessen Gipfel ein kirschengrosser Aufsatz emporsteigt, ausgezeichnet vor der glatten Bruchsackwand durch die Bekleidung mit richtiger Dünndarmschleimhaut, so wie durch zwei in das Lumen der im Bruch eingeschlossenen Darmschlingen führende Oeffnungen, von denen die eine etwas zu einem Horn ausgezogen und auf dem höchsten Punkt gelegen ist. Der etwas trichterförmige kurze Stiel trägt aussen eine evidente äussere Haut mit Epidermis, in 2—3 niedrige Falten gelegt und gegen die übrige spiegelnde glatte durchsichtige Bruchsackwand ringsum scharf abgegrenzt mit Ausnahme einer Stelle (A), an welcher eine nach aussen nicht vorspringende Verdickung durch richtiges Hautgewebe gebildet wird und daher die eingeschlossenen Darmschlingen nicht durchschimmern lässt. So weit letzteres der Fall, ist die Bruchsackwand meistentheils in zwei seröse Membranen zu sondern, deren innere in das parietale Peritonäum gleichmässig übergeht. In dem Bruchsack ist ein grosser Theil des Dünndarms, aber auch noch ein Theil des Colon ascendens enthalten, ein Abschnitt des letzten Theils des Ileums ist es, welcher entsprechend dem Aufsatz adhärirt oder vielmehr die Wand des letzteren bildet mit Auswärtskehrung der Schleimhautseite. Der übrige Darm und die sonstigen Eingeweide sind durchaus normal.

Nach diesen Beschreibungen ist es wohl einleuchtend, dass bei der begrenzten Bauchspalte, welche wir als Nabelschnurbruch bezeichnen, eine Darmspalte mit richtiger Inversion oder Exstrophie der Darmwandung entstehen kann. Ihre Genese kann nur von einer sehr frühen Zeit des embryonalen Lebens her datiren, vor der Zeit, in welcher das Darmrohr vollends abgeschlossen wird. Denn wir können uns kaum vorstellen, durch welche Macht ein einmal geschlossenes Darmrohr in embryonaler

Digitized by Google

Zeit wieder eröffnet werden sollte. Da die oben geschilderten Darmspalten in der That dem unteren Theil des Ileums, derjenigen Stelle, die am längsten offen bleibt, zukommen, so erscheint die Annahme selbstverständlich, dass hier der Darm die ursprüngliche Rinnengestalt beibehielt, dass also ein richtiger Dottergang gar nicht gebildet wurde. Nicht nur wurde wie bei der Rachischisis der ursprüngliche Zustand der Platte oder Rinne bewahrt, sondern auch dieser pathologische Theil des Darmes gerade wie der gespaltene Theil des Medullarrohrs in der beschriebenen Meningomyelocele, nach aussen vorgestülpt und bewahrte gleicherweise mit der äusseren Decke den continuirlichen Zusammenhang; die physiologische Trennung der Darm- von der Bauchwand blieb aus. Die Vergleichung beider Störungen lässt sich noch weiter durchführen, namentlich hinsichtlich der Zonen und Schichtungen, welche wir in der vorliegenden Art der Omphalocele unterscheiden können. Der von der Darmwandung (D) gebildete Aufsatz ist zu vergleichen mit der Area medullo-vasculosa, die an ihm gelegenen Oeffnungen (P_1 und P_2), welche je in die Darmhöhle führen, entsprechen den beiden Polen der Area. Die seröse (amniotische) Wand, welche die Abdachung der Hernie bekleidet, correspondirt der Zona epithelio-meningeale, und sie setzt sich am Stiel des Tumors in die fertig gebildete äussere Haut fort, welche somit die Zona dermatica (Z d) repräsentirt. Endlich wird die Analogie noch dadurch vervollständigt, dass sich das Peritonaeum viscerale des in der Hernie gelegenen Darmes auf der Innenseite des Tumors nicht nur, sondern auch des ganzen Herniensackes fortsetzt und somit gerade wie die Arachnoidea die innere Lamelle der Wandung des Sackes bildet. Der zwischen den beiden Lamellen gelegene Spaltraum wird in der Nabelschnurhernie, wie in der Myelomeningocele theils von Bindegewebssträngen, die sogar Adhäsionen in breiter Fläche bilden können, theils von besonderen Gebilden, dort von den Nabelgefässen, hier von Nervenwurzeln durchzogen. Ein Analogon der Dura mater ist in dem Nabelstrangbruch auch noch zu finden, nehmlich innerhalb der Wand seines Stiels aussen zwischen dem Peritonäum und dem subcutanen Gewebe ein zellenarmes fibröses Gewebe, offenbar die Fascia transversa, welche eben so plötzlich wie die Dura mater

Digitized by Google

da aufhört, wo sich die Sackwand rasch verjüngt und anfängt, nur noch aus den zwei erwähnten Lamellen zu bestehen.

Ist der Aufbau dieser Arten der Nabel- und der Rückgratsspalte in den wesentlichen Dingen analog, so dürfen wir ihnen auch eine gleiche Entstehungsart zuerkennen. Bevor wir uns aber hierauf näher einlassen können, bedürfen wir noch der Kenntniss der Variationen dieser Missbildungen.

Nachdem ich die Eigenthümlichkeiten der Area medullovasculosa erkannt hatte, war es die nächste Aufgabe, ihren Spuren auch in solchen Fällen von Myelomeningocele, welche nur von einer ganz durchsichtigen Membran gebildet sind, ganz in dem äusseren Habitus der gewöhnlichen congenitalen Nabelhernien erscheinen, nachzugehen. Hierfür standen mir zunächst zwei ältere, aber äusserlich intacte Exemplare von Spina bifida lumbosacralis, welche der hiesigen Sammlung schon von früherer Zeit her angehörten, und zwar das kleinere (A II 12) bei einem sechsmonatlichen Fötus von 29 cm Länge: Fall X, das grössere bei einem wohl achtmonatlichen von 38 cm Länge: Fall XI (A II 19), zu Gebote. An beiden Präparaten sieht man durch die collabirte Sackwand (Punction) hindurch den eingeschlossenen Strang des Rückenmarks, sowie lang ausgezogene Nervenwurzeln, beide scheinbar frei durch die Höhle ziehen und sich in der Wand am Geschwulstzipfel innerhalb des Feldes grösster Dünnheit und Durchsichtigkeit inseriren.

Fall X und XI. Grosse dünnwandige Myelomeningocelen.

Sobald der Sack aufgeblasen und der Tumor dadurch in voller Grösse wieder hergestellt wird, erlangt der kleinere, etwa 3 cm sich erhebende, eine fast kugelige Gestalt mit einem Längsdurchmesser von 38 mm, einem queren in der oberen Hälfte von 35 und in der unteren von 32, der grössere die Form einer biconvexen gegen 4 cm dicken mit der convexen Seite auf der Unterlage aufsitzenden Linse, deren Durchmesser in der Länge 6 cm und 7 cm in der Quere beträgt. Die Wand erscheint jetzt bei beiden auf dem grössten Theil ihrer Oberfläche sehr durchsichtig und dünn, dabei fast überall spiegelnd, und nur mit grosser Mühe sind auf ihr vereinzelte Flöckchen abzuheben, welche bei der mikroskopischen Untersuchung ein Gerüstwerk aus Bindegewebsbalken erkennen lassen. Ob sie sämmtlich Blutgefässe sind oder gewesen sind, lässt sich nicht mehr sicher entscheiden. Wohl enthalten manche in ihrer Axe einen Kanal, wohl spricht die Verästelung und die netzförmige Anordnung für Blutgefässe, jedoch baut sich durchschnittlich jeder Balken nur aus feinen Bindegewebsfibrillen auf, ohne die für die Gefässwand

Digitized by Google

charakteristischen Elemente zu enthalten; selbst durch die Tinctionsmittel sind orientirende Kerne überhaupt nicht deutlich zu machen. Offenbar ist also die Conservirung ungünstig gewesen und neben dem Zellenschwund eine Maceration eingetreten, so dass die Bindegewebsfibrillen allein erhalten, ja sogar ungewöhnlich deutlich wurden, weil sie sich leicht von einander trennten. Vielleicht war diese cadaveröse Auffaserung des Bindegewebsbalkens nicht die einzige Ursache des Schwundes des Gefässlumens in seinem Innern. Gewiss könnte ja auch eine bindegewebige Obliteration des Gefässes in dem Balken, eine Umwandlung des Hohlcylinders in einen soliden Cylinder schon bei Lebzeiten eingetreten und als der Ausdruck einer weit fortgeschrittenen Verkümmerung der medullaren Gewebsanlage anzusehen sein. Dass diese Balken Gefässe der Rückenmarksanlage gewesen sind, dass ferner ihr Standort die Stelle des Medullarrohres bezeichnet, das lässt sich bei dem jüngeren Fötus durch ein weiteres Verhältniss erweisen. Auf der Höhe dieser Geschwulst entsteht beim starken Aufblähen genau in der Mittellinie, aber am Kopfende eine wohl 5 mm tiefe trichterförmige Einsenkung mit nach aussen vorgewölbter Abdachung, auf deren caudalem Theil eine krümlige Masse aufliegt, welche sich wegen ihrer feinkörnigen Beschaffenheit und ihrem Gehalt an Neurogliazellen als embryonales Markgewebe leicht erkennen lässt. Sie enthält unzweifelhafte Blutgefässnetze ganz in der Weite und der Anordnung, wie sie der Substanz des Hirnrückenmarks zukommt. Die gleiche Breite und Anordnung bieten nun die nackten Balken der beschriebenen Flöckchen. An der entsprechenden Stelle des grösseren Tumors findet sich nur eine flache Kerbe, ohne dass ein Rückenmarksgewebe aufgelagert erschiene. Dieselbe ist in ihrer Tiefe vollkommen geschlossen, ihr cranialer Rand bildet einen Doppelbogen, während schwanzwärts eine dreieckige schildartige Verdickung ihre Grenze bezeichnet und in der sonst äusserst dünnen und sich vorbauchenden Membran die Gestalt einer seichten Rinne bewahrt. Es lässt sich leicht beweisen, dass diese Kerbe dem cranialen Pol einer Area entspricht. Denn im Innern des Sackes verläuft gegen diese Stelle hin das 2 mm breite und 35 mm lange platte Rückenmarksende, um sich von der Ventralseite her an der Kerbe selbst mit einer Verbreiterung auf 7 mm zu inseriren, und zwar ist dieses bandförmige Ende in seiner Mittellinie etwas durchscheinender, eine Spaltung leicht angedeutet, welche dem Doppelbogen des Kopfrandes der Kerbe entspricht. Dem im Sack aufgerichteten Rückenmarkspfeiler schmiegen sich Nervenwurzeln an, welche mit ihm durch die Oeffnung am Grunde des Sackes in den geschlossenen Theil des Wirbelrohres recurriren. Sie entspringen zum Theil von dem Pfeiler selbst, zum Theil neben seinem Insertionspunkt von der Wand des Sackes. Andere Nerven entspringen an ganz entfernt liegenden Stellen des dorsalen Theils der Wand nahe dem Aequator des Tumors, ziehen aber nur eine Strecke frei durch den Binnenraum, durchbohren an der Basis des Tumors die innere Sackmembran, nehmlich die Arachnoidea und ziehen alsdann eine Strecke zwischen dieser und der Dura hin zur Wirbelrinne. Nach ihrem ganzen Verlauf muss man sie als die lateralen (hinteren) Wurzeln des II. und III.

Digitized by Google

N. sacralis anerkennen. Die caudalwärts nachfolgenden Fäden liegen in ihrem ganzen Verlauf zwischen der Arachnoidea und der äusseren Lamelle des Sackes. Die zuletzt genannten Nervenwurzeln entspringen sämmtlich innerhalb einer Randzone des Tumors, hart neben der Stelle, wo seine Wand rasch dicker wird und cuticularen Charakter bekommt, somit am Aussenrande einer Zone, welche, wenn wir die frühere Bezeichnung beibehalten, als Zona epithelio-serosa angesehen werden muss, so mangelhaft auch ihre Aussen- und Innengrenze hier ausgesprochen ist. Deutlicher erkennbar sind nun in den durchsichtigen Theilen der Wandung die weissen Streifen, welche dem rechten und linken Lig. denticulatum entsprechen, als solche erkenntlich deswegen, weil sie an beiden Tumoren aus der Grube des cranialen Pols hervorkommen, alsdann zum Schwanzende neben einander hinziehen, anfangs divergirend, dann wieder convergirend, und sich hier, wenn sie nicht unkenntlich werden, wiederum treffen. Bei dem kleinen Tumor beträgt die grösste Entfernung der beiden Streifen von einander 15 mm, bei dem grösseren 35 mm, während bei diesem die grösste Entfernung der Insertionspunkte gleichnamiger hinterer Nervenwurzeln an der Sackwand auf 75 mm gestiegen ist. In der Mittellinie ist am Schwanzende der beiden Tumoren je eine schief caudalwärts gerichtete polare Tasche nachzuweisen, sogar von 5 mm Tiefe bei dem grösseren Tumor. Die Entfernung zwischen den beiden Poltaschen beträgt bei letzterem 6, bei dem kleineren 4 cm. Das Filum terminale nimmt von jener Poltasche seinen Ursprung, um auf seinem intraduralen Verlauf eine Richtung nach oben, vom Durchtritt durch die Dura an extradural nach unten einzuhalten.

Aus allen diesen Daten ergiebt sich, dass wir unbedingt auch in diesen beiden Fällen das durchscheinende Mittelfeld des Tumorgipfels als die offene Medullarrinne ansehen dürfen, als eine durch die umgewendete Pia mater gebildete Area, auf welcher aber das medullo-vasculöse Gewebe fast ganz zu Grunde ging, während eine ausserordentliche Dehnung namentlich in querer Richtung zu Stande kam und die ventrale durch das rechte und linke Lig. denticulatum begrenzte Seite der Medullarrinne des Falles XI in einem solchen Maasse betraf, dass auch die vorderen Nervenwurzeln grösstentheils abhanden kamen.

Verkümmerungen der Area medullo-vasculosa auf dem Gipfel der Myelomeningocele dürfen wir aber meiner Meinung nach nicht nur in den Fällen von beträchtlicher Grösse gewärtigen, auch an kleineren kommen sie vor, gerade wie auch bei der ausgedehnten oder totalen Rachischisis. Als Beleg diene zunächst folgender Fall, der auch interessant erscheint als Uebergangsstufe von der begrenzten Rachischisis zur Meningomyelocele, insofern als das Rückenmark selbst am Kopfpol der Spina bifida,

Digitized by Google

da wo sich es als solider Cylinder zur offenen Medullarrinne entfaltet, nicht so ausgezogen und gedehnt wurde, wie es sonst geschieht.

Fall XII. Myelomeningocele lumbo-sacralis.

Siebenmonatlicher Fötus von 32 cm Länge, das gut ausgebildete Hirn-rückenmark abhanden gekommen. Der Spalt der Wirbelbögen, welcher vom V. Lumbalis bis zum letzten Sacralis reicht, klafft in regelmässig elliptischer Gestalt und misst longitudinell 3, quer 2 cm. Ueber ihn spannt sich eine seröse Membran aus, welche sich nur um 5 mm über das Niveau der Oberfläche der umgebenden Haut erhebt, und, als der Fötus zwei Tage an der Luft gelegen, sogar bis auf die Wirbelrinne einsinkt. In der Kopfhälfte liegt die Membran flach und bildet am cranialen Pol eine trichterförmige Vertiefung, die sich unter dem Bogen des IV. Lumbalis in das hier verborgene Rückenmark verliert; an der caudalen Hälfte hebt sich die Membran aus der Wirbelrinne immer stärker hervor, am stärksten in ihren medianen sehr durchsichtigen Theilen. Die Verdünnung derselben nimmt hier schliesslich an einer Stelle so zu, dass sich die Membran ein- und ausstülpen lässt — offenbar der eigentliche Schwanzpol der Area medullo-vasculosa. Auf der dorsalen Seite der Membran in ihrer ganzen Ausdehnung ist richtiges medullo-vasculöses Gewebe ausgebreitet und zwar in der Kopfhälfte als ein unvollkommener Schleier, in der Schwanzhälfte dagegen ganz lückenhaft, namentlich in den medialen Theilen, in den lateralen auch nicht zu längeren Fimbrien, sondern nur in Flöckchen sich erhebend. Auf der ventralen Seite der Membran markirt sich das rechte Lig. denticulatum als eine etwa 1 mm hohe Leiste, anstatt des linken tritt ein weisser Streif zu Tage, die Entfernung beider von einander auf ihrem longitudinellen Verlauf beträgt im Maximum 10 mm. Lateralwärts von ihnen entspringen in anscheinend lückenloser Reihe kräftige hintere Wurzeln, deren beide Reihen 15 mm aus einander stehen. Ihr Eintritt in die gerade gegenüberstehenden Dura- und und Intervertebrallöcher lässt sich klar verfolgen und so der I.—IV. N. sacralis feststellen. Dagegen sind die medialen (vorderen) Nervenwurzeln fast ganz ausgefallen, nur in der vorderen Hälfte werden einige zarte Fädchen aufgefunden, welche nach ihrem Ursprung und Verlauf als die Reste der motorischen Wurzeln des I. und II. Sacralnerven leicht erkannt werden können. Endlich ist zu constatiren, dass der Schwanzpol durch eine deutliche genau caudalwärts gerichtete Tasche, welche eine Millimetersonde 5 mm tief eindringen lässt, deren Eingang 2 mm vor dem Rande der Zona dermatica gelegen ist, klar bezeichnet wird. Beiderseits Klumpfuss, äusserst dünne Schädelknochen, welche mit vielen Knochendefecten versehen sind, sehr biegsame Röhrenknochen, schliesslich zu erwähnen noch eine Defectbildung am Oberarm und Mangel des Radius, welche von Ehrlich in diesem Archiv Bd. C S. 108 genauer beschrieben wurden.

Die atrophirende Degeneration kann aber statt der Nervenwurzeln das Rückenmark, sogar in seinem der Spina bifida zu-

Digitized by Google

nächst liegenden Theil befallen, auch dann, wenn das Rückenmark nicht gleich einer Säule im Innern des Sackes ausgezogen und dorsalwärts aufgerichtet ist. In solchen Fällen müsste man, weil innerhalb der Geschwulst kein Rückenmarksstrang vorhanden ist, eigentlich Anstand nehmen, den Namen Myelocele anzuwenden. Die vollste Berechtigung hierfür erhellt aber nicht nur aus der Anwesenheit von säulenartig im Sackinnern aufgerichteten Nervenwurzeln, sondern auch aus dem Nachweis aller übrigen Eigenthümlichkeiten der Myelomeningocele, namentlich der Area. Das Ueberwiegen der Degeneration am Rückenmark selbst drückt sich in solchen Fällen schon von aussen her dadurch aus, dass sich eine Art Kanal an der freien Oberfläche eröffnet, dass statt einer Polkerbe eine tiefe Poltasche vorhanden ist, welche eine Sonde in einen axialen Kanal des Rückenmarks selbst einführen lässt, wie folgender Fall lehrt.

Fall XIII. Myelomeningocele sacralis (Fig. 10 Taf. IX.).

Herr College v. Bergmann in Berlin hatte die grosse Güte, mir die frische Leiche eines neugeborenen Mädchens mit Spina bifida sacralis und Hydrorachissack zuzusenden, dessen Conservirung in Müller's Flüssigkeit und Spiritus noch vollkommen gelang. Bei der Ausweidung hatte sich eine Hufeisenniere vorgefunden, die nach links gerückt war, so dass die rechte Nebenniere vollkommen frei lag, die mir mitgesandten Beckenorgane boten dagegen nichts Abnormes. Der Tod war am dritten Lebenstage erfolgt, nachdem der Hydrorachissack eingesunken, anscheinend „geplatzt“ war.

Ausgetragenes Kind von 47 cm Körperlänge. Ober- und Unterschenkel etwas flectirt, rechts Varus, links Krümmung des Fusses nach innen. Kyphose der unteren Brust-, Lordose der Lendenwirbelsäule. Grosser langer Kopf 12 : 9, Kopfumfang 32,5 cm, sehr nachgiebig, Augen etwas abwärts gedrängt. Fontanellen und Nahtverbindungen sehr breit, auch die Stirnnaht, Pfeilnaht bis 7 cm, einzelne Schaltknochen; ausserdem sind in den platten Schädelknochen zahlreiche, meist rundliche, noch häutige Stellen, durchsichtig fast wie Glas, so dass man sehr leicht die Hirnwindungen durch sie hindurch erkennen kann. Sie finden sich nicht nur in den Rändern der Knochenplatten, sondern auch in der unmittelbaren Nähe der Tubera, am zahlreichsten an den Parietal- und Schläfenbeinen. Starke Erweiterung aller Hirnventrikel, 140 ccm leicht trübe und flöckchenhältige Flüssigkeit werden daraus aufgefangen, alsdann sinken die Gross-, namentlich auch die Kleinhirnhemi-

Digitized by Google

sphären sehr stark zusammen, so dass der auffallend schmale Pons und die Hirnstiele mit den Vierhügeln ganz frei liegen. Die Nervi abducentes bilden auffällig breite platte Bänder, während die übrigen Hirnnerven schmal sind. Hirnplexus und Foramen Magendie normal. Ependym schält sich von der Marksubstanz leicht ab.

Die Spina bifida sacralis wird durch eine in der Mitte eingesunkene, 4 cm lange, 3 cm breite genau eiförmige Stelle bezeichnet, die dadurch ausgezeichnet ist, dass an ihr die richtige äussere Haut fehlt, namentlich hat die mittlere oben 15, unten 10 mm breite Rinne eine Auskleidung, die einer Schleimhaut ähnelt, allerdings etwas verhüllt durch eine dünne eitrig fibrinöse Schicht. Im cranialen Theil feucht, ist sie im caudalen eingetrocknet und dunkelroth. Die Rinne hat ihre grösste Tiefe am cranialen stumpfen Pol (9 mm) und hebt sich gegen den caudalen spitzen Pol bis in das Niveau der Gesässhaut. Jener gestaltet sich durch eine quere Falte der Membran zu einer 6 mm breiten Grube, die sich tunnelartig unter der diesen Pol bildenden Brücke in der Richtung des Rückgrats fortsetzt und eine dicke Sonde leicht aufnimmt, aber kein Aufblähen des Rückenmarks gestattet. Dagegen kann durch Lufteinblasen vom Einschnitt der Dura mater lumbalis her die Membran der sacralen Rinne weit (bis 11 mm) über das Niveau der äusseren Haut vorgetrieben werden. Hierbei wird die craniale rundliche Grube zu einem quer verlaufenden Spalt (Fig. 10), dessen hintere Böschung sehr steil zur Sackhöhe emporsteigt und sich durch grössere Undurchsichtigkeit und Dicke auszeichnet. Dagegen dacht sich am caudalen Ende die Wand flacher ab und bildet medial mit der äusseren Haut eine 3 mm tiefe, unten zugespitzte, hier borstenweite, caudale Poltasche (Pc), deren Entfernung vom klaffenden After 3 cm beträgt. Die oben erwähnte mittlere Rinne wird nun nach dem Aufblasen besonders stark vorgebuchtet und seitlich je durch eine Furche von einem peripherischen Grenzwall, der aber auch noch hohl ist und aufgebläht wird, abgesondert, wodurch die seitliche Grenze einer Area gegeben ist. In dieser Furche, namentlich aber an jenen Böschungen liegen stark geröthete Massen, welche aus einem dichten Flechtwerk relativ weiter Gefässe bestehen, die stellenweise durch eine feinkörnige und an grossen länglichen Zellen reiche Substanz verbunden sind, ganz in der Anordnung des medullo-vasculösen Gewebes, nur dass sie meistentheils noch durch fibrinöse Blättchen oder Knöpfchen oder Membranen verschleiert werden. Nach der Erhärtung können letztere meistentheils von dem medullo-vasculösen Gewebe wenigstens am cranialen und caudalen Pol, wo es fast 1 mm dick (s. Fig. 10) ist, glatt abgezogen werden. In den lateralen Grenzfurchen gelingt die Ablösung nur in Bruchstücken, aber auch hier wird alsdann ein medullo-vasculöses Gewebe blossgelegt. Epithel irgend einer Art ist auf der ganzen Area medullo-vasculosa nicht aufzufinden. Der peripherische Grenzwall, welcher vor dem Aufblähen den lateral gelegenen knöchernen Grenzpfählen der Wirbelrinne, nehmlich den Rudimenten der Processus transversi und obliqui, flach auflag, ist dagegen mit Epidermis überzogen, medialwärts spiegelglatt, lateralwärts matt und schon mit vereinzelten Haarbälgen besetzt, bildet also

Digitized by Google

die Zona epithelio-serosa und dermatica ohne scharfe Scheidung beider von einander. Dagegen trennt eine weitere Furche diesen aufgeblähten Grenzwulst von der umgebenden haarreichen äusseren Haut. Auf dem medialen Durchschnitt des Tumors hat seine Höhle eine grösste Tiefe von 17 mm und die Anordnung wie das Innere einer Kathedrale. Ihr mittleres der Area medullo-vasculosa entsprechendes Hauptschiff enthält zwei mediale Reihen von Säulen, unzweifelhaften vorderen Nervenwurzeln, die am dorsalen Gewölbe breitbasig oder auch mit zwei Aesten entspringen und in schiefer Richtung zur ventralen Seite streben, um hier von dicker Arachnoidea verhüllt, die Dura mater zu durchbohren. Eine laterale Säulenreihe ist auf beiden Seiten weniger vollständig, wie die mediale, und bildet theilweise longitudinelle Wände, andererseits auch Fäserchen, die schon ihrer Feinheit wegen für Arachnoidealbälkchen, nicht für Nervenwurzeln genommen werden müssen. Ganz lateral findet sich endlich jederseits eine longitudinell ausgespannte von einzelnen Oeffnungen durchbrochene Membran, die das unter der Zona epithelio-serosa und dermatica gelegene Seitenschiff von dem Hauptschiff trennt. Dieser Wand, welche stellenweise die lateralen (hinteren) Nervenwurzeln aufnimmt, entspricht aussen die tiefe Furche an der Grenze der Area medullo-vasculosa. (Vergl. den identischen Fall No. 13 des Londoner Comitéberichts.)

Eine besondere Säule, die das Rückenmark selbst repräsentirte, findet sich in der Höhle nicht vor, vielmehr geht die Wand des weiten cranialen Tunnels mittelst einer scharfen Biegung gleich in das innerhalb der Axe des Wirbelkanals gelegene Rückenmark über. Indessen ist letzteres keineswegs normal, sondern viel zu dünn für die Weite des Kanals und des Sackes der Dura mater und zwar bis zum Halsmark hin. Hier 6 mm dick, bildet es im Dorsaltheil einen Strang von 3 mm Dicke und im Lendentheil sogar ein ganz plattes Band von 3 mm Breite. Diese Abplattung beruht auf einer starken Veränderung seiner Substanz, welche so stark gelockert, so sehr auf ein richtiges vasculöses Gewebe reducirt ist, dass das Rückenmark hohl erscheint und zwar deutlich bis zur Abgangsstelle des IV. Lumbalnerven (Fig. 10). Querschnitte der dorsalen Theile zeigen ein sehr zellen- und gefässreiches Markgewebe, gar keine weisse Substanz, wenigstens keine markhaltigen Nervenfasern, weisse Stränge erscheinen erst im Cervicaltheil. Der Centralkanal ist im Dorsal- und Cervicaltheil durch sein wohl geordnetes Cylinderepithel deutlich erkennbar, auch weit, von elliptischer Gestalt mit sagittal gestellter Längsaxe, aber sicher nicht auffällig erweitert. In dem röhrenförmigen Lumbaltheil kann ein Cylinderepithel eben so wenig aufgefunden werden, wie auf der Fläche des cranialen Tunnels oder an dem übrigen medullo-vasculösen Gewebe der Area. In Querschnitten dieses günstig gehärteten Gewebes gelingt es auch mittelst der Weigert'schen Methode nirgends, myelinhältige Nervenfasern nachzuweisen. — Am frischen Präparat ist das Rückenmark von einem fast gallertigen rothen, offenbar blutdurchsetzten Arachnoidealgewebe eingehüllt. Nach der Erhärtung lässt sich im ganzen Bereich der Atrophie des Rückenmarks eine kräftige Arachnoidealmembran abheben, welche meistens der Dura aufliegt, stellenweise

Digitized by Google

aber, namentlich an den Nervenwurzeln mit dem Rückenmark in breiter Fläche verwachsen ist. Auf dem links etwas neben der Mittellinie angelegten Längsschnitt erscheint der knorpelige Bogen des III. Lendenwirbels dünner wie seine Vorgänger, noch schmäler ist der des IV., aber sie sind noch geschlossen, erst der des V. Lumbalis fehlt, eben so wie die hintere Wand des Sacralkanals in ihrer ganzen Länge.

Wie mir scheint, giebt diese genauere Beschreibung die volle Berechtigung, auch diesen Fall, gleich Fall XII, zur Myelomeningocele zu rechnen und ihn deswegen hervorzuheben, weil die Anlage des Rückenmarkgewebes nicht nur in dem offen gebliebenen sacralen Theile der Medullarrinne, sondern auch noch in dem zum Rohr abgeschlossenen Theil derselben verkümmert ist, weil auf dem Mittelfelde der emporgehobenen Pia sogar jede Spur des medullo-vasculösen Gewebes fehlt und weil es daher wahrscheinlich erscheint, dass diese Verkümmerung nicht primär, sondern erst nachträglich, nehmlich an denjenigen Stellen auftrat, welche am meisten den von aussen kommenden Einwirkungen, etwa dem Einfluss des Fruchtwassers ausgesetzt waren oder unter der Zerrung zu leiden hatten. Wahrscheinlich ist für derartige Fälle auch die Anschauung Koch's wohl begründet, dass die Aushöhlung des Rückenmarks das Product eines secundären Schwundes seiner axialen Substanz ist, aber nicht ein präformirter Hydromyelus, ein primärer Hydrops des Medullarrohrs zu sein braucht.

Diesen Fällen XII und XIII kann ich nun mehrere Exemplare von partieller und von totaler Rachischisis, insofern sie den gleichen Grad der Verkümmerung des medullo-vasculösen Gewebes darbieten, an die Seite stellen. Man trifft an ihnen nicht überall dieselbe Anordnung dieses Gewebes, sondern die Verödungen desselben an verschiedenen Stellen der Area. Als Regel hierfür, wenn auch nicht als bedingungslos erfülltes Gesetz ergiebt sich die grösste Verkümmerung an denjenigen Stellen, wo die Wirbelrinne vorgewölbt wurde, so namentlich über den kyphotischen Krümmungen, welche bekanntlich solche Schisen nicht selten in eine Kopf- und Schwanzhälfte theilen, zweitens im umgekehrten Falle bei stärkerer Ausbildung oft ein Aufmarsch der Flöckchen in continuirlichen oder stellenweise unterbrochenen Längsreihen, eventuell sogar zu Fimbrien entwickelt, drittens aber in diesem Fall die Lagerung der Reihen auf der Pia ziemlich genau über denjenigen Stellen, wo auf ihrer ven-

Digitized by Google

tralen Seite die Nervenwurzeln entspringen. Wenn auch das Gefässgewebe, wie gewöhnlich, nicht mehr den geringsten Rest nervöser Substanz auf den Gefässbalken trägt, so spricht doch diese Anhäufung über den Ursprungsstellen der Nervenwurzeln mit beredten Worten für die Abhängigkeit des Gefässgewebes von den letzteren und bestätigt das oben begründete Gesetz der Fixation der Rückenmarksreste über den vorderen und hinteren Nervenwurzelansätzen. Stellenweise aber nicht immer erscheinen die medialen Flöckchenreihen den lateralen in der Grösse überlegen, während ja bei der Spina bifida umgekehrt diese hinteren Wurzeln jenen vorderen gegenüber bevorzugt sind.

Es giebt nun aber recht häufig — und solche Exemplare birgt auch die hiesige Sammlung in grösserer Zahl, zum Theil allerdings mit vielen Zerfetzungen der äusserst zarten Rückenmarkshäute, welche die Wirbelrinne bedecken — cervicale Rachischisen, als Fortsetzungen der Cranioschisen und ferner totale mit letzteren combinirte Rachischisen, bei denen die Oberfläche der Membranen durchweg glatt erscheint, wo auch jedes Flöckchen Gefässgewebe fehlt, mit Ausnahme der Eingänge zu den beiden Poltaschen, falls sie nicht, was für die caudale wohl die Regel sein mag, durch eine blosse Kerbe ersetzt sind. Der Kopfpol bildet alsdann oft einen regelmässigen Tunnel, der sich unter den zwei hemisphärischen Lappen, welche die Reste des Grosshirns darstellen, verbirgt oder auch einen Trichter, welcher, auf der Höhe der Knickung der Schädelbasis gelegen und zu dieser hingerichtet, das cerebro-vasculöse Gewebe durchsetzt.

Die geradlinigen weissen Streifen, welche dem Ligamenta denticulata entsprechen, pflegen auch bei der totalen Rachischisis in ihrer ganzen Länge deutlich zu sein, verlaufen einander fast parallel mit einer leichten Convergenz nach dem Schwanzpol und mit einem Abstand von 8—12 mm von einander, jeder in gleicher Entfernung von einem medianen ähnlichen Streifen, welcher offenbar das Rudiment des Piafortsatzes, der sich innerhalb der Fissura longitudin. anterior entwickeln sollte, darstellt und streckenweise ein grosses Blutgefäss, die Arteria medull. spinalis anterior (s. Fig. 5 A), einschliesst. Hinsichtlich der Nervenwurzeln gilt die Regel, dass sie um so spärlicher und um so mangelhafter ausgebildet sind, je glatter die dorsale Oberfläche

Digitized by Google

der zu Tage liegenden serösen Membran ist. Dass letztere die Pia mater und unter ihr verborgen eine zweite derbere Membran, die Dura, constant nachzuweisen ist, die Arachnoidea aber selten eine deutliche besondere Schicht bildet, sondern sich meist nur in Fäden und Membranen darstellt, die sich durch den Spaltraum zwischen Pia und Dura mater ausspannen, versteht sich nach den bisherigen Schilderungen der Rachischisen mit kräftig entwickelter Area medullo-vasculosa leicht.

Ist der Spaltraum in viele abgeschlossene Abtheilungen gesondert und ist in diesem viel Flüssigkeit angesammelt, so macht diese Füllmasse den Eindruck eines „gallertigen, schleimartigen Gewebes, welches mit demjenigen der Nasenschleimpolypen, der Wharton'schen Sulze des Nabelstranges, der weichen Myxomform der Chorionzotten" verglichen wurde (W. Koch, Mittheilungen etc. S. 25). Indessen kommen auch eigenthümliche Wucherungen längs der innerhalb dieses Gewebes gelegenen Gefässe, nehmlich platte Endothelschichtungen, welche grosse Aehnlichkeit mit den epithelialen Massen der Perlgeschwülste besitzen, vor.

Durch die Aufzählung der Variationen der Rachischisis einerseits, der Myelomeningocele andererseits hat unsere Auffassung dieser Missbildungen, namentlich die Annahme ihrer innigen Verwandtschaft gewiss noch thatsächliche Unterlagen gewonnen. Selbst in denjenigen Fällen von Spina bifida, in welchen die Dinge, die am Rückenmark und Rückgrat ausgebildet werden sollten, ganz rudimentär bleiben, lässt eine genaue Untersuchung diese Rudimente immer noch auffinden und, was das Wichtigste, in einer Anordnung, welche durchaus den richtigen Typus einhält. Markreste, Nervenwurzeln, Ligamenta denticulata und die Rückenmarkshäute können wir stets an einer Stelle nachweisen, welche sich aus der Persistenz der Medullarrinne im Bereich des gespaltenen Rückgrats von selbst ergiebt, mit dem principiellen Unterschiede, dass bei der Rachischisis die Nervenwurzeln und die Lig. denticulata in annähernd parallelen Ebenen aufgestellt sind, bei der Myelomeningocele dagegen Kreisbögen und gekrümmte Flächen bilden, weil bei ihr die Pia mater mit dem aufliegenden Markrest aus der Wirbelrinne emporgehoben und durch eine Dehnung, welche vorwiegend in der Richtung von rechts nach links erfolgte,

Digitized by Google

einen kugelähnlichen Tumor gestaltete. In dieser Erkenntniss des thatsächlichen Verhaltens liegt gegenüber den Schilderungen, welche namentlich in den letzten beiden Jahrzehnten über die Spina bifida gegeben wurden, ein Fortschritt vorzugsweise nach zwei Seiten. Erstens haben es alle Autoren bisher als selbstverständlich betrachtet, dass bei einem blasenartigen Tumor, an dessen Aufbau sich die Rückenmarkshäute betheiligten, die obere oder äussere Membran die Dura mater sein müsse, möge sie nackt liegen an den Stellen grosser Durchsichtigkeit oder noch von einer Dermaschicht verhüllt sein (Virchow, Hofmokl, W. Koch). Selbst Tourneux und Martin, welche auch auf den von ihnen untersuchten Tumor einer Spina bifida eines siebenmonatlichen Fötus die Theorie der Persistenz der Medullarrinne anwenden, sogar eine Ausbreitung von rudimentärem Markgewebe zu einer Platte an der Anheftungsstelle des Rückenmarks erkannten, lassen letzteres auf der Dura mater aufruhen, und geben davon eine schematische Darstellung, als ob sich das Rückenmark an dieser Stelle durch ein Loch der Dura mater auf ihre Aussenseite ergossen hätte. Statt dessen erkannten wir als das Aussenlager der Sackwand ganz gesetzmässig die Pia mater und zwar mit ihrer Innenseite nach aussen gewendet, während die Dura mater auf der Sackhöhe gänzlich fehlt. Zweitens lassen alle Autoren die Nervenwurzeln aus der unmittelbaren Nachbarschaft der Rückenmarksanheftung an der Sackwand entspringen. Entweder sah man sie sämmtlich von hier aus direct zur Wirbelrinne, bezüglich zu den Wirbellöchern zurückkehren (W. Koch, Tourneux und Martin) oder erst noch eine Zwischenstation aufsuchen, vom Rückenmark aus überspringen zur Sackhöhe, um hier sich anzuheften und erst dann umzubiegen in die recurrirende Richtung (Depaul, Virchow, Hofmokl). Dieser Darstellung liegt die richtige Beobachtung zu Grunde, dass einzelne Nervenwurzeln nicht auf dem kürzesten Wege in gerader Richtung zu ihren Wirbellöchern eilen, sondern im Bogen verlaufen, solche nehmlich, welche an die Wand des Sackes angeschmiegt werden, indem sie zwischen den beiden Membranen der aussen gelegenen Pia mater und der inneren Auskleidung, nehmlich der Arachnoidea, eingeschlossen sind und auf dieser Strecke ihres Ver-

Digitized by Google

laufes daher auch nicht frei die Höhle der Geschwulst durchziehen. Demnach muss ich der von dem Londoner Untersuchungscomité aufgestellten Behauptung vollkommen beistimmen, dass die Nervenwurzeln niemals eine wirkliche Schlinge bilden, sondern immer nur von der Höhe des Sackes entspringen und alsdann auf geradem oder krummem Wege das Intervertebralloch erreichen. Das Gesetz muss lauten: sie entspringen grösstentheils gar nicht von dem die Höhle durchziehenden Rückenmarkspfeiler, sondern ausserhalb der Stelle seines Ansatzes an die Sackwand, indem sie mit diesem keinerlei Verbindung durch nervöse Substanz besitzen. Oft liegt ihr Ursprung an der Sackwand mehrere Centimeter entfernt von der Medianebene, oft bilden sie nicht so continuirliche Reihen, wie die Nervenwurzeln am normalen Rückenmark, namentlich fallen oft innere (vordere) Wurzeln aus, aber immer halten sie doch Standorte innerhalb eines Feldes ein, welches man wegen mehrerer anatomischen Eigenschaften als der Pia mater, der Trägerin der Area medullo-vasculosa, zugehörig demonstriren kann. Die Seitwärtsstellung und der Verlauf im Bogen, ebenso wie die starke Verlängerung und Verdünnung ja der vollständige Schwund begreifen sich leicht, da der Tumor entstand, indem die Pia mater und die Rückenmarksplatte aus der Wirbelrinne emporgezerrt wurde und zwar mittelst der Flüssigkeit, die sich in dem Arachnoidealsack ansammelte (s. unten). Wenn in den Säcken oft nur wenige Nervenwurzeln gefunden und ein Analogon der Cauda equina vermisst wurde, so lag es wahrscheinlich daran, dass man Fäden nur dann, wenn sie frei durch die Sackhöhle verliefen, als Nerven anerkannte und die aussen auf der Arachnoidea gelegenen Nervenwurzeln übersah. Auch der sog. intradurale Theil des Filum terminale, welches die von der Londoner Clinical Society eingesetzte Commission in den von ihr untersuchten Fällen nicht auffinden konnte, lässt sich gebogen aussen an der Arachnoidea in dem zwischen ihr und der Dura mater zu der Wirbelrinne hin ziehenden Spaltraume leicht nachweisen, ist aber wohl niemals frei, oder von der Arachnoidea eingescheidet, innerhalb der Höhle in geradem Verlauf right down to the bottom of the canal zu finden, was auch Parker misslang.

Digitized by Google

Allen diesen Verhältnissen gebe ich am besten Ausdruck, wenn ich das Schlussresultat ziehe, dass der Tumor der Spina bifida seine Höhle innerhalb der Arachnoidea bildet und also eine Hydrorachis externa darstellt, wenn ich damit die von Prescott Hewett und von Virchow gewonnene Erkenntniss bestätige, dass sich jedenfalls „der grösste Theil des Wassers innerhalb der Arachnoides um das Rückenmark und die Nervenwurzeln befindet", wenn ich demnach diese Art der Spina bifida als eine mit Hydromeningocele verbundene Myelocele und dabei letztere als eine constant aus einer Rückenmarksspalte hervorgehende Vorbuchtung der Pia bezeichne. Stimme ich hinsichtlich dieser Lagerung der Flüssigkeit in dem Subarachnoidealraum mit dem Londoner Comité überein, so differiren wir in dem letzterwähnten Hauptpunkte gänzlich; anstatt die Rückenmarksspalte als allgemeine Grundbedingung anzunehmen, stellt dasselbe nehmlich die Regel auf, dass das zum Rohr abgeschlossene Rückenmark ganz abgeplattet innerhalb der ganzen Strecke der Nervenursprünge an der Innenseite der Area der Sackwand, die hier amniotisch sei, angewachsen oder gar intramural eingebettet wäre.

(Schluss folgt.)

Digitized by Google

XVI.

Experimentelle Untersuchungen über Thrombose.

Von Prof. J. C. Eberth und C. Schimmelbusch
in Halle.

(Hierzu Taf. XI—XII.)

II. Die Entstehung von Thromben in grösseren Gefässen von Säugethieren.

In dem 103. Bande dieses Archivs haben wir Untersuchungen über Thrombose mitgetheilt, welche die Entstehungsweise von Thromben beim Warmblüter durch directe Beobachtung des circulirenden Blutes am Hund, Kaninchen und Meerschweinchen zu ermitteln suchten. Zu diesem Zweck wurden die Thiere laparotomirt und das Omentum oder eine Mesenterialplatte hervorgezogen und diese gegen Kälte und Trockenheit sehr empfindlichen Membranen mittelst einer verhältnissmässig einfachen Methode einer stundenlangen Beobachtung zugänglich gemacht und dann der Effect sehr verschiedener chemischer und mechanischer Eingriffe auf die Gefässe studirt. Die Resultate dieser Versuche führten uns zu einer Auffassung von der Bildungsweise der Thromben, die von den herrschenden Anschauungen in vieler Beziehung abweicht. Zunächst brachten wir den Nachweis, dass an dem Aufbau des Thrombus nicht, wie man nach den Arbeiten von Zahn u. A. annahm, die weissen Blutkörper in einer ganz hervorragenden Weise betheiligt sind, sondern vielmehr die Blutplättchen, dass die weissen körnigen Massen, die man bei Untersuchung von Thromben so vielfach findet, nicht Trümmer von Leucocyten, sondern Massen veränderter Blutplättchen sind, und dass bei der Pfropfbildung auf verletzten Gefässwänden nur die Plättchen in grossen Mengen sich ansammeln und fest unter einander verkleben. Es wurde dann gezeigt, dass diese Blutplättchenhaufen gewissen mechanischen Vorgängen im circu-

Digitized by Google

lirenden Blute ihre Entstehung verdanken, dass im normalen Blutstrom diese Elemente, wie die rothen Blutkörper im Gefäss einen mehr axialen Fluss innehalten und mit den Wänden desselben nicht in Berührung kommen, dass aber bei einer Verlangsamung oder Wirbelbildung des Stromes, wie sie nach gewissen Gefässverletzungen etc. entstehen, die Blutplättchen aus dem axialen Strome abgelenkt werden und haufenweise sich an den Wänden ansammeln. Wir constatirten ferner, dass zur definitiven Bildung eines Blutplättchenpfropfes eine Veränderung der angesammelten Blutplättchen nöthig sei, die wir nach der hervorragendsten Erscheinung derselben als viscöse Metamorphose bezeichneten. Es wurde schliesslich auch schon darauf aufmerksam gemacht, dass durch Anhäufung und Verschmelzung der Blutplättchen entstandene Thrombenbildung nicht als „Blutgerinnung" bezeichnet werden könne, sondern dass zwischen der Verschmelzung präformirter Blutbestandtheile und einer Faserstoffabscheidung aus dem Blutplasma eine principielle Differenz walte, die es rechtfertige, den ersteren Vorgang als Conglutination dem letzteren als Coagulation direct gegenüberzustellen.

Es lässt sich nicht leugnen, dass für das Studium von Circulationsstörungen im Gefässapparat die directe Beobachtung des strömenden Blutes die ideale Methode der Forschung ist. Hier war sie dies um so mehr, als die Blutplättchen bekanntlich ausserordentlich hinfällige Elemente sind, die sich mit gewöhnlichen Mitteln nur schwer conserviren und in ihren ursprünglichen Verhältnissen sich eigentlich nur im strömenden Blute beobachten lassen. Die Circulationsbeobachtung würde die Frage nach der Entstehung von Thromben auch abschliessend beantwortet haben, wenn nicht neben den Vortheilen, die sie besitzt, gewisse Nachtheile ihr zukämen, die sie in einigen Beziehungen als einseitig erscheinen lassen. Es sind dies Nachtheile, die dem Experimentator zum Theil durch die ausserordentliche Zartheit und Kleinheit der Gefässe des Mesenterium erwachsen. Ist es schon nicht leicht auf eine mikroskopisch in's Auge gefasste Capillare, Arterie oder Vene einen mechanischen oder chemischen Insult zu appliciren, so ist es überaus schwierig, diesen Insult so gelinde ausfallen zu lassen, dass nicht gleich Stase eintritt. Eine nicht unwichtige Gruppe von Versuchen, die Einführung

Digitized by Google

von Fremdkörpern in das Gefässlumen, verbietet sich wegen des geringen Gefässkalibers von selbst. Dann ist aber auch für gewisse Versuche die grosse Zahl der corpusculären Blutelemente beim Säugethier der Beobachtung hinderlich. So gelang es uns z. B. nicht, die hämorrhagische Thrombose bei unseren Circulationsbeobachtungen zu studiren. Beim Frosch konnten wir wie Zahn mit einer Nadel ein Gefäss anstechen und dann den thrombotischen Verschluss der Wunde verfolgen, aber beim Warmblüter wird bei dieser Gefässverletzung das Gesichtsfeld so mit rothen Blutkörpern überschwemmt, dass die weitere Beobachtung dadurch bald unmöglich wird. Alles dies sind Momente, die es nöthig machten, zur Ergänzung der Circulationsbeobachtungen eine Reihe weiterer Versuche an grösseren Gefässen folgen zu lassen.

I. Technik.

Bewegten wir uns bei unseren Circulationsbeobachtungen am Säugethier auf einem noch wenig betretenen Gebiete, so gelangten wir hier zu einem um so häufiger schon in Angriff genommenen; zahlreiche Forscher haben sich schon bemüht, in den grösseren Arterien und Venen von Säugern Thrombose künstlich zu erzeugen und so das Genauere über die Bedingungen und näheren Umstände dieses Prozesses zu ermitteln. Im Gegensatz zu den erheblichen technischen Schwierigkeiten bei den Versuchen am strömenden Blute, sind im Allgemeinen die Experimente an sich hier ja leicht auszuführen. Es handelt sich nur darum, das Gefäss freizulegen und einen bestimmten Insult, z. B. eine Cauterisation, auf dasselbe zu appliciren. Die Schwierigkeit liegt hier in der weiteren Untersuchung des Gefässes, in der Prüfung des Gefässinhaltes, in der günstigen Conservirung der Lage- und Formverhältnisse eines entstandenen Thrombus, Umstände, welche leider nicht immer hinreichend berücksichtigt wurden. So hat man die Gefässe geätzt, gebrannt, umschnürt oder gequetscht und verschiedene Zeit nach einem solchen Insulte einfach aufgeschnitten und nachgesehen, ob das Blut in denselben noch flüssig oder „geronnen“ sei. Wenn man nun bedenkt, wie wenig Garantie diese makroskopische Prüfung des bei der Oeffnung sich schnell entleerenden Gefässinhaltes und der blutbedeckten Ge-

Digitized by Google

fässwand dafür bietet, dass kleinere Pfröpfe nicht übersehen werden, wird man dieser Art der Untersuchung wenig Genauigkeit zuerkennen müssen. Besser ist schon eine Methode, die seinerzeit von Pfitzner[1]) und neuerdings von S. Lubnitzky[2]) angewandt worden ist, um den Verschluss von Arterienschnittwunden zu studiren. Das Gefäss wurde hier nach Anlegen einer centralen, den Blutfluss aufhebenden Ligatur excidirt, in eine Härtungsflüssigkeit eingetragen und später in Serienschnitten untersucht. Dies Verfahren hat den Nachtheil, dass das Gefäss beim Herausschneiden sich entleert und stark collabirt, zwei Momente, die zu Täuschungen Veranlassung geben können. Wir zogen es darum vor, sowohl central wie peripherisch von der in's Auge gefassten Strecke des Gefässes je zwei circa 1 cm von einander abstehende ganz lose Ligaturen anzulegen, die dann bei der Excision alle vier rasch festgeknüpft wurden. Das zwischen den mittleren Ligaturen befindliche Gefässstück, welches dem Versuch gedient hatte, wurde dann herausgeschnitten und sofort in die Härtungsflüssigkeit eingetragen. Vor der Excision hat man besonders Sorge zu tragen, dass alle Collateralen unterbunden sind, was zumal bei den Femoralgefässen oft nicht geringe Schwierigkeiten bereitet. Gelingt dies aber, so bleibt der normale Füllungszustand des Gefässes vollkommen erhalten und Lageveränderungen des Inhaltes sind so gut wie ganz vermieden. Als Härtungsflüssigkeiten haben wir uns sehr verschiedener Agentien bedient. Im Anfang unserer Versuche benutzten wir vielfach ein von Flesch angegebenes Gemisch von Chrom- und Osmiumsäure. Die Präparate wurden hierin ein bis zwei Tage gelassen, dann gut mit Wasser ausgewaschen und in 90procentigen Alkohol völlig gehärtet. Die Conservirung der Blutelemente gelingt hiermit verhältnissmässig gut: besonders die der Leucocyten. Die Tinctionsfähigkeit der Gewebselemente leidet aber durch die Chrom-Osmiumsäure derart, dass wir später von diesem Conservirungsmittel bald abgingen. Härtungen in 1procentiger Osmiumsäure oder in Osmiumsäuredämpfen, die wir dann versuchten, beeinträchtigen in der gleichen Weise die Färbung. Ein mehrtägiges Einlegen der Gefässe in Müller'sche Flüssigkeit mit

[1]) Dieses Archiv Bd. 72.

[2]) Archiv für experimentelle Pathologie Bd. 19.

Digitized by Google

folgender Härtung in Alkohol giebt in Bezug auf Conservirung und Färbung recht gute Resultate. Wenn wir dennoch dies Verfahren nicht empfehlen können, so liegt dies daran, dass die rothen und die farblosen Blutkörper sich dabei zu eigenthümlichen Haufen im Gefässe gruppiren und gegen das Blutplasma absetzen. Diese Erscheinung, die zum grössten Theile offenbar von der langsamen Erhärtung des Blutes und den dabei eintretenden Senkungen der Blutkörper im Plasma, abhängig ist, kann leicht Irrthümer herbeiführen. Nach diesen nicht befriedigenden Resultaten haben wir uns ausschliesslich der reinen Alkoholhärtung bedient. Die Gefässe wurden erst einige Tage in 60procentigen, dann 8 Tage in 90procentigen Alkohol conservirt. Um die Präparate schnittgerecht zu machen, wurden sie darauf sorgfältig in Celloidin eingebettet. Hierzu entwässert man das betreffende Gefäss erst ein bis zwei Tage vollkommen in Alcohol absolutus und trägt es dann in eine dünne Lösung von Celloidin in gleichen Theilen von Aether und Alkohol ein. Damit die Imbibition eine vollkommene wird, muss man das Gefäss vor dem Eintragen in Celloidin anschneiden und circa 8 Tage unter Luftabschluss darin ruhen lassen; erst dann kann man die Luft zutreten, den Aether und Alkohol verdampfen und damit das Celloidin erhärten lassen. So präparirt wurde nun ein Gefässstück in einer grossen Anzahl, oft in mehreren hunderten von Serienschnitten untersucht und dabei die Schnitte durchweg mit Hämatoxylin und Eosin gefärbt. Die Blutplättchen und deren Haufen zeigen bei dieser Tinction eine violette Färbung, welche sie scharf von den diffus hellroth erscheinenden rothen Blutkörpern und den mit tiefblauen Kernen versehenen farblosen sich abheben lässt.

Als Versuchsthiere gebrauchten wir bei diesen Experimenten mittelgrosse Hunde und kräftige Kaninchen. Bei der Operation narkotisirten wir die letzteren durch subcutane oder intraabdominale Injection mehrerer Centigramm Morphium hydrochloricum, bei den ersteren wandten wir die schon bei den Circulationsbeobachtungen benutzte combinirte Morphium-Chloralnarkose an. Die Thiere wurden dann mit dem Rücken auf ein Brett gelagert und die ausgestreckten vier Extremitäten durch Schlingen nach den vier Ecken des Brettes ausgespannt. Eine fünfte Schlinge,

Digitized by Google

die hinter den Eckzähnen um die Schnauze greift und an der entsprechenden Kante des Brettes befestigt ist, zieht dann noch den Kopf herunter und hält dadurch den Hals gestreckt. In dieser Weise sind die Hals- und Schenkelgefässe des Thieres dem Experimentator bequem zugänglich gemacht.

II. Versuche.

Am 31. März 1885 fesselten wir auf die oben beschriebene Art einen kräftigen Jagdhund. Es wurde die Arteria femoralis des einen Schenkels freipräparirt und mit einem Seidenfaden an einer Stelle fest umschnürt. Hierbei füllte sich das central von der Ligatur gelegene Stück derselben prall an, während das peripherische collabirte. Nachdem die Ligatur dann eine Viertelstunde lang gelegen hatte, wurde sie sorgfältig durch Schnitte gelöst und in demselben Moment erlangte die Arterie auch wieder ihren normalen Füllungszustand. Die Stelle, an welcher der Seidenfaden umschnürt hatte, zeigte sich deutlich in Form eines helleren weisslichen Ringes, der um das Gefäss verlief. Dasselbe wurde so $\frac{3}{4}$ Stunden der Blutcirculation überlassen, nachdem die Operationswunde, um ein Eintrocknen zu verhüten, provisorisch geschlossen war, und wurde dann in der oben beschriebenen Weise herausgeschnitten und in Chrom-Osmiumsäure eingetragen. In den Längsschnittpräparaten, die dann später angefertigt wurden, sieht man, wie Fig. 3 Taf. XI dies zeigt, die Zerstörung, welche die Umschnürung in den inneren Schichten der Arterienwand hervorgebracht hat. Die sehr dünne Intima ist völlig zerrissen, die Media zerquetscht und die an diese angrenzende, zahlreiche elastische Fasern enthaltende Schicht der Adventitia in ihrem Zusammenhang etwas gelockert. Die auseinandergedrängten Massen der circulären Muskelschicht haben sich zu zwei Wülsten (A A) aufgethürmt, die circulär auf beiden Seiten die Umschnürungsstelle (B) einfassen und ungefähr um $\frac{1}{10}$ des Gefässdurchmessers in das Lumen prominiren. Auf dem central gelegenen Wulste liegt die Intima (c) zum Theil noch an, auf dem peripherischen aber ist sie eine Strecke weit ganz abgeblättert und die Elastica flottirt frei im Strome. Zwischen die Muskelelemente der Wülste, die, wie Figur es zeigt, eine radiäre Richtung angenommen haben (b″), sind hie und da

Digitized by Google

grössere und kleinere Mengen rother Blutkörper eingepresst. Von der Spitze des central gelegenen Wulstes hängt nun ein Thrombus (d) herab, der in seiner grössten Ausdehnung, auf der einen Seite des Gefässes bis in die Mitte des Lumens hineinragt. Anderen Stellen dieses circulären Wulstes sitzen, wie dies in weiteren Längsschnitten zu sehen ist, etwas kleinere Ballen auf, die zum Theil blos in die durch die Umschnürung erzeugte Rinne zwischen beiden Wülsten herabhängen. Auf der Spitze des peripherischen Wulstes fehlen Thrombenmassen oft ganz oder sie sind wenigstens weit geringer als auf dem centralen. Fast constant ist die Lamina elastica interna, wo sie abgelöst frei in das Lumen ragt mit einem haubenartigen Pfropf bedeckt. Kleinere Pfröpfe in wechselnden Dimensionen sitzen ferner an einzelnen Stellen der Rinne und der Wülste auf. Auch die ganze Furche ist manchmal continuirlich mit einem Saume von Thrombenmassen überzogen, s. Fig. 3; an anderen Orten ist dieselbe völlig frei von Pfröpfen. Die Thromben bestehen fast ausschliesslich aus Blutplättchen, die zu einer feinkörnigen bis homogenen Masse verschmolzen sind. In grösseren Ballen treten dunklere und hellere Partien auf, die denselben ein wolkiges Aussehen geben, ein Befund, der wohl auf gewisse Unregelmässigkeiten der Bildung, auf dichteres und lockeres Zusammenschweissen der Blutplättchenhaufen zurückzuführen ist. Einzelne, der Form nach gut differenzirte, Blutplättchen sind in diesen Haufen kaum zu erkennen. Es ist dies in den mittleren und also älteren Partien der Pfröpfe auch nicht wunderbar, wohl aber an der Peripherie, an den zuletzt abgelagerten Plättchenmassen. Es erklärt sich dies aus dem verhältnissmässig langsamen Eindringen der Härtungsflüssigkeit durch die dicke Gefässwand, wodurch den, im Moment der Excision nur wenig veränderten Gebilden Zeit zu weiteren Alterationen vor der Fixirung gelassen wurde. Rothe Blutkörper sind nur an wenigen Stellen und in geringer Zahl in diesen Pfröpfen eingeschlossen und ebenso findet man weisse Blutkörper in ihnen nur spärlich vor, während auf einem solchen Thrombus, besonders wenn dessen Oberfläche sehr unregelmässig und wellig ist, ab und zu mehr weisse Blutkörper liegen (Taf. XII. Fig. 3b). Immerhin sind diese anderen Blutelemente gegen die enorme Anzahl von Blutplättchen, die hier

Digitized by Google

verschmolzen sind, gering an Zahl. Hie und da sieht man dagegen grössere Mengen von Leucocyten in den auseinandergedrängten und radiär gestellten Muskelfasern der Media, die hierhin immigrirt sein müssen, nachdem sie an den rauhen Flächen der verletzten Stelle hängen geblieben.

Bei einem zweiten ganz analogen Versuche umschnürten wir die Arteria femoralis eines Hundes zweimal, so zwar, dass wir zuerst central eine Ligatur anlegten und dann 2 Minuten später peripherisch von dieser und im Abstand von ungefähr 1 cm eine zweite. Beide Ligaturen wurden dann gleichzeitig gelöst und das Gefäss noch 20 Minuten lang bis zur Excision dem Blutstrom überlassen. Der Effect der Zerquetschung der Media und der Zerreissung der Intima ist hier ganz derselbe, wie in dem vorhergehenden Versuche; die Grösse der Thrombenmassen bleibt im Ganzen etwas unter derjenigen im oben geschilderten Versuch, im Uebrigen aber zeigen die Dimensionen und Formen der Ballen in verschiedenen Längsschnitten grosse Abweichungen unter einander, ebenso wie dort.

Drei Versuche haben wir an den Jugularvenen von Hunden gemacht, um den spontanen Verschluss einer Venenschnittwunde zu studiren. Der Schnitt wurde hierbei mit einem spitzen und scharfen Lanzenmesser ausgeführt und hatte eine ungefähre Länge von 1—2 mm. Um die Blutstillung zu begünstigen, wurde die Gefässscheide beim Einstechen des Messers verschoben und beim Zurückziehen desselben wieder in ihre frühere Lage gebracht. Die Blutung ergiesst sich hierbei in die Scheide, füllt diese prall an und findet dabei einen solchen Widerstand, dass sie in wenigen Minuten sistirt. In dem ersten Versuche war die spontane Blutstillung schon nach 1 Minute eingetreten, in dem zweiten nach 2 und in dem dritten nach 5 Minuten. Beim ersten Versuch verunglückte das Gefäss bei der Excision, bei den anderen Versuchen aber erhielten wir einen Befund, wie ihn Fig. 2 Taf. XII zeigt. Nachdem die Blutung stand, blieb das Gefäss noch 5 Minuten dem Blutstrom überlassen; es wurde dann in 1procentige Osmiumsäure einmal eingetaucht, 36 Stunden in Osmiumsäuredämpfen suspendirt und nach Auswaschen in Wasser in Alkohol gehärtet. Eine grössere Anzahl von Querschnitten durch die Stichwunde zeigen die dünne Muscularis und ziemlich dicke Ad-

Digitized by Google

ventitia hier glatt durchschnitten; das lockere Gewebe der Scheide ist stark mit Blut durchsetzt (c). Den Stichkanal selbst verschliesst ein Plättchenpfropf (b), der nach aussen vom Gefäss an das geronnene, die Scheide erfüllende Blut (c) anstösst, nach innen in das Gefässlumen aber als kuglige Masse (d) sich fortsetzt. Gegenüber der weitesten Oeffnung des Stichkanals, wie sie in der Figur wiedergegeben ist, hat dieser Pfropf auf dem Querschnitt eine rundliche Gestalt (d) und übertrifft an Durchmesser etwa um das Doppelte die Gefässwand. Er bedeckt nicht nur den ganzen Stichkanal der Länge und der Breite nach, sondern ragt allseitig um ein Beträchtliches über die Ränder desselben. In der Längsrichtung des Schnittes spitzt er sich dabei central wie peripherisch etwas zu. Dieser Thrombus besteht nur aus Blutplättchen und schliesst keines der anderen Blutelemente ein; er zeigt ebenfalls jenes wolkige Gefüge, von dem bereits die Rede war.

Bei Schnittwunden von Arterien wie der Carotis oder Femoralis tritt eine Blutstillung ohne weitere Eingriffe nicht ein. Man muss zum mindesten die Arterie central etwas comprimiren um den Blutdruck in derselben herabzusetzen und inzwischen die Wunde fest vernähen. In dieser Weise hat S. Lubnitzky Op. cit. den Verschluss von Schnittwunden der A. cruralis von Kaninchen studirt. Lubnitzky kommt hier schon zu dem Resultate, dass Blutplättchen durch ihre Anhäufung die Wunde verstopfen. In Arterien setzt sich der Thrombus des Schnittkanals nicht wie in den Venen als knopfartiger Pfropf mehr oder weniger weit in das Lumen fort, sondern er überspannt als einfacher Streif die Lücke in den Gefässwänden. Ein sehr schönes Bild des Wundverschlusses in seinem Entstehen liefert Fig. 5 Taf. XII.

Dieses Präparat wurde bei Gelegenheit eines Cauterisationsversuches erhalten. Wir hatten die Absicht, die Carotis eines Hundes der Länge nach mit einer glühenden Nadel zu brennen, als an einer Stelle die Cauterisation zu tief ging, die Gefässwand durchgebrannt wurde, dass das Blut lebhaft spritzte. Wir unterbanden sofort das Gefäss, unter dem, wie wir das ja immer thaten, die Ligaturfäden bereits durchgezogen waren, schnitten es heraus und trugen es in 60procentigen Alkohol. Die Figur zeigt den Querschnitt der durchbrannten Stelle. Die Media ist hier tief bis auf einen dünnen Streifen verbrannt und an ihren Rändern mit Schorfen bedeckt. Der

Digitized by Google

dünne Streifen der noch übrig gebliebenen Media und der Intima hat dem hohen Blutdruck in dem Gefäss dann nicht mehr Widerstand leisten können und ist durchbrochen worden. An der Durchbruchstelle sind die beiden Membranen (f) nach aussen gebogen. Zwischen diesen und in dem keilförmigen Spalt der Media sitzt der Plättchenpfropf (c). Gerade in diesem Präparate sind in selten schöner Weise die Plättchen erhalten, so dass man deutlich die einzelnen Elemente erkennen kann. Dies mag einestheils davon herrühren, dass dieser mehr aussen auf der Gefässwand aufsitzende Pfropf directer der fixirenden Wirkung des Alkohols ausgesetzt war, als andere Thromben, die grösstentheils im Lumen sich befinden, anderentheils aber auch davon, dass hier die Blutplättchen gerade in den allerersten Anfängen ihrer Veränderung fixirt wurden. Den Plättchenhaufen sind weisse Blutkörper (e), deren Kerne intensiv gefärbt sind, spärlich eingelagert und zwischen die mehr nach aussen gelegenen Thrombusmassen schieben sich auch Streifen rother Blutkörper (d).

Ein ähnliches Resultat, wie bei den Schnittverletzungen erzielt man bei Stichwunden. Wir haben dieselben in der Weise vorgenommen, dass wir das freigelegte Gefäss mit einer spitzen Nadel viele Male, 20 bis 30 mal acupunctirten. Aus jedem Stichkanal tritt ein kleines Bluttröpfchen aus, aber dies gerinnt bald und es kommt zu keiner grösseren Blutung. Von einer Jugularvene eines Hundes, die wir nach der Acupunctur noch 25 Minuten der Blutcirculation überliessen, erhielten wir von den zahlreichen Stichkanälen eine ganze Reihe von Bildern. Die Gefässwand ist durch den Stich meist glatt durchtrennt, selten sind die Gefässwände dabei stark zerfasert. Die lockeren äussersten Schichten der Adventitia finden sich in der Regel etwas mit Blut infiltrirt und die Aussenfläche der Gefässwand ist mit einem Faserstoffgerinnsel bedeckt. Der Stichkanal ist wieder mit einem Blutplättchenpfropf ausgefüllt, der in das Gefässlumen sich fortsetzt und auf dem Längsschnitt bei den verschiedenen Stichkanälen sehr wechselnde Gestalt besitzt. Meist ist es ein länglicher sehr unregelmässig gestalteter, traubenartiger Pfropf, wie in Fig. 1 und 2 Taf. XI, der fast nur aus Blutplättchen besteht. Einschlüsse von rothen und farblosen Blutkörpern (Fig. 1 c) sind sehr spärlich und nur da wo die Oberfläche des Pfropfes sehr zackig und höckerig ist, liegen in den kleinen Lücken und Buchten ab und zu Gruppen von Leucocyten. Wie verschieden diese Thromben in ihrer Gestalt, so sind sie es auch in der Grösse. In der queren Richtung zur Gefässaxe wird der Durch-

Digitized by Google

messer von zwei bis drei Wanddicken selten überschritten, aber der Wand entlang hängen die Pfröpfe am Stichkanal in das Lumen oft in grösserer Ausdehnung herab.

Bei einer energischen Aetzung eines Gefässes mit Lapis tritt die zerstörende Wirkung des Causticums merkwürdigerweise viel stärker auf den inneren Gefässschichten, besonders auf der ganzen Intima hervor, als auf den äusseren Partien der Media und Adventitia, die doch zunächst getroffen wurden. Ein Vorzug der Höllensteinätzung ist es, dass die reducirten Silberkörnchen durch die schwarze Färbung in dem geätzten Gewebe einen ungefähren Anhalt in Betreff der Ausdehnung des Eingriffes geben. Als wir die freigelegte Jugularvene eines Hundes wiederholt mit einem Lapisstift touchirten, dann mit einer Kochsalzlösung äusserlich abspülten und nach 24 Minuten langem Warten herausschnitten, fanden wir auf Querschnitten des in Alkohol gehärteten Präparates im Lumen desselben einen erheblichen Aetzschorf. Dieser hat sich zum grössten Theile von der Gefässwand abgelöst, flottirt im Lumen und haftet nur an einigen peripherisch und seitlich gelegenen Stellen noch an der Gefässwand fest. Der dunkle Aetzschorf schliesst das Endothel, sowie die Elastica ein, so dass an den Stellen der Gefässwand, wo derselbe losgelöst ist, die Intima fehlt und die Muscularis gegen den Blutstrom frei liegt[1]). An anderen Orten im Aetzbezirk ist die abgetödtete und schwarzgefärbte Intima bloss hie und da etwas abgeblättert oder liegt sogar noch glatt der Gefässwand an, und hier ist das versilberte Endothel oft auch noch völlig in seiner Lage.

Der abgelöst und im Lumen flottirende Aetzschorf ist nun der Ausgangspunkt sehr zahlreicher und verschieden gestalteter Blutplättchenthromben. Die eine Seite des Schorfes, die besonders weit in den Binnenraum des Gefässes ragt, ist der Sitz der ausgedehntesten Pfröpfe. Von hier hängt eine klumpige vielfach gegliederte Masse bis in die Mitte des Gefässrohres. Kleinere, bald runde, bald längliche Thromben sitzen auf der Breitseite des Schorfes auf und sind besonders auf den der Lichtung zugekehrten Partien desselben sehr zahlreich. Wieder

[1]) Die Elastica interna dieser Gefässe entbehrt einer Bekleidung von faseriger Intima.

Digitized by Google

andere erscheinen frei im Lumen und sind wohl theils als die Durchschnitte herabhängender Zapfen, theils als abgerissene Stücke, die fortzuschwimmen im Begriffe sind, aufzufassen. Alle diese Thromben bestehen wieder in der Hauptsache aus compacten feinkörnigen, zum Theil wolkigen Massen von Blutplättchen, die in Lücken und Buchten farblose und rothe Blutkörper hie und da einschliessen. Bei genauer Prüfung bemerkt man aber, dass zu diesen drei Elementen sich noch ein viertes gesellt, welches diese hier entstandenen Thromben von den bisher betrachteten wesentlich unterscheidet. Zwischen den Plättchenballen und besonders dort, wo recht starke Schorfe diesen zum Ursprung dienen, sieht man dünne Fäden von Faserstoff sich ausspannen. Diese Fäden sind ausserordentlich fein und werden nur da deutlich sichtbar, wo sich ihrer mehrere zu einem kleinen Strange vereinigt haben. Ab und zu ist der, übrigens sehr spärliche fädige Faserstoff zu feinen Netzen angeordnet und an diesen Stellen liegen dann auch mehr farblose und rothe Blutkörper, die naturgemäss hier durch die Fäden festgehalten wurden. Es verdient hervorgehoben zu werden, dass die Contouren der einzelnen Leucocyten sich auch hier sehr deutlich erkennen lassen und die Kerne äusserst scharf gefärbt sind. Bei der Lapis-Aetzung der Arterie femoralis eines Hundes und einem halbstündigen Warten bis zur Excision war der Effect ein sehr ähnlicher. Querschnittsbilder des Gefässes liefert Fig. 5 und 6 Tafel XI und Fig. 6 Taf. XII; einen Längsschnitt stellt Fig. 4 Taf. XI dar.

Letzterer ist ganz besonders dazu geeignet, die eigenthümliche Zerstörung der innersten Schichten der Gefässwand zu demonstriren. Hier sieht man beim Vergleich mit der gegenüberliegenden unverletzten Seite, die geätzte Intima stark gefaltet. Ein continuirlicher Aetzschorf kleidet diese Stelle des Rohres aus und einzelne Theile desselben sind hie und da bereits abgeblättert (d). Diese ganze Wandseite ist der Ausgangspunkt sehr mächtiger Blutplättchenthromben, die an einzelnen Orten bis über die Mitte des Gefässrohres hinausragen und in besonderer Grösse auf den losgelösten und den am meisten hervorragenden Schorfpartien aufsitzen.

Hält man diesem Längsschnittsbild das des Querschnittes gegenüber, so ist man wohl im Stande sich eine sehr klare Vorstellung von dem Effect der Lapistouchirung zu machen. An zwei nahe aneinander liegenden Stellen (g′ und g″) springen

Digitized by Google

hier (Fig. 5 Taf. XI) zwei spitze Aetzschorfe vor und dienen dem Thrombus zum Ursprung; der Plättchenpfropf sitzt hier gewissermaassen mit zwei Schenkeln diesen Prominenzen auf. Man sieht hier auch, wie die Aetzung noch ausserhalb der eigentlich direct betroffenen Stelle zerstörende Wirkungen ausüben kann. So fehlt in Fig. 5 Taf. XI von d bis e, in Fig. 6 Taf. XI und in Fig. 6 Taf. XII von d' bis d'' die Intima vollständig und eine nicht unbedeutende Strecke, die in Fig. 6 sogar weit über ein Drittel der ganzen Wand einnimmt, ist völlig des Endothels und der Elastica beraubt. Hier sind offenbar Schorfe von dem kräftigen Blutstrom abgerissen worden und haben noch Stücke der noch gesunden und intacten Intima mitgenommen. Jede durch Ablösung eines Schorfs gesetzte Unterbrechung der Intima wird aber schon an und für sich durch die Retraction der noch restirenden Elastica zu einer verhältnissmässig stärkeren Entblössung der Media führen. So findet man im Umkreis verschorfter Partien die Media auf grosse Strecken nackt und diese von der retrahirten gefalteten Intima eingefasst, die besonders am Rand des Defects grössere Wülste bildet (Fig. 6 Taf. XII). Wir kommen auf diese Befunde im weiteren noch zu sprechen, wir wollen aber jetzt schon darauf aufmerksam machen, dass nirgends diese Endothel beraubten Partien des Gefässinnern Ausgangspunkt von Thromben sind.

Die Thromben auf den verschorften und zum Theil abgeblätterten Partien der Intima sind Blutplättchenballen, die wie im eben beschriebenen Präparate neben Leucocyten und rothen Blutkörpern auch Fibrinfäden zwischen sich erkennen lassen. Dünne und spärliche Fäden sind es, die hier zwischen den einzelnen isolirteren Ballen der Pfröpfe sich ausspannen (Taf. XI Fig. 5i), die von Zacke zu Zacke ziehen und in deren dünnem Netzwerk viele rothe und farblose Elemente sowie auch kleinere Pfröpfe von Blutplättchen sich gefangen haben.

Nie fehlt der fädige Faserstoff in den Thromben, die sich um Fremdkörper gebildet haben, welche in das Gefässlumen eingeführt wurden. Die Bilder dieser Thromben bekommen durch die Beimengungen des Faserstoffs etwas Eigenartiges, von den Eingangs geschilderten Pfröpfen Abweichendes. Blutplättchenhaufen bilden zwar auch ihre Hauptmasse, aber zwischen

Digitized by Google

den einzelnen Ballen spannt sich hier oft ein enges Maschenwerk von Fibrinfäden aus, in dem dann naturgemäss auch weisse und rothe Blutkörper in grösserer Anzahl hängen. Nur in den allerersten Stadien der Bildung dieser Thromben um Fremdkörper, in den ersten Minuten, scheint der Faserstoff zu fehlen und nur Blutplättchen sich wie sonst an den Rauhigkeiten anzusetzen. Im Anfang unserer Experimente, als wir uns eine einheitliche Untersuchungsmethode noch nicht ausgebildet hatten, haben wir mehrere Versuche in dieser Richtung so ausgeführt, dass wir einen dünnen Zwirnsfaden durch ein Gefäss zogen, nach einer gewissen Zeit das Gefäss central und peripherisch von der betreffenden Stelle ligirten und dann der Länge nach aufschnitten. Um morphologische Alterationen der Blutelemente von vorneherein möglichst zu vermeiden, gebrauchten wir hierbei die Vorsicht, das Gefäss vor dem Aufschneiden mit einer, die Blutelemente gut conservirenden Flüssigkeit, z. B. mit Methylviolettkochsalzlösung oder 1procentiger Osmiumsäure mittelst Pravazspritze auszuspritzen. Die Zwirnsfäden mit den Thromben, die nach der Eröffnung des Gefässes behutsam herausgehoben wurden, fanden ihre mikroskopische Untersuchung in dem gleichen Conservirungsmittel. Diese Untersuchungsweise, die, wie wir bereits in I erwähnten, den Nachtheil hat, dass der Thrombus und seine einzelnen Theile nicht in der Lage bleiben, in welcher sie im Gefässe sich befanden, genügt immerhin, um sich über die Anwesenheit von fädigem Faserstoff zu orientiren. Hier ergaben nun die Versuche, bei welchen der Faden 4 bis 6 Minuten dem Blutstrom im Gefässe ausgesetzt war, das Fehlen des Fibrins, während in späterer Zeit z. B. in 10 Minuten die Abscheidung desselben stets zu constatiren war. Wir verfügen hier übrigens auch über ein in Schnitten untersuchtes Präparat, welches dieselben Befunde ergiebt. Dasselbe wurde so gewonnen, dass wir vier dünne Zwirnsfäden mit einem Zeitintervall von je 3 und 3 Minuten quer durch die Femoralvene eines Hundes zogen und weitere 3 Minuten nach Durchziehen des letzten Fadens gleich excidirten. An den beiden zuletzt eingeführten Fäden, die also die jüngsten Thromben, von 3 und 6 Minuten gebildet haben, hängen nur Blutplättchenhaufen. Ein Schnitt aus diesem Präparate zeigt uns auch das Bild der durch den Faden verur-

Digitized by Google

sachten Gefässperforation. Die Wandung ist hier etwas zerfasert und gegen das Lumen durch den Zwirn kegelförmig eingestülpt. Die Lücken, die zwischen Gefässwand und Faden vorhanden waren, erblickt man ausgefüllt mit Blutplättchenmassen; mehr nach aussen sitzt ein gewöhnliches Blutgerinnsel auf, welches auffallend viel weisse Blutkörper einschliesst. Man muss hier wohl annehmen, dass die an der Gefässwand herabgleitenden Leucocyten, vom rauhen Zwirne angehalten wurden und nun in grösserer Anzahl theils durch den Blutdruck, theils durch spontane Locomotion das Gefäss durch die Zwischenräume der Fadenfasern verliessen.

Fig. 1 Taf. XII giebt einen Längsschnitt der rechten Vena femoralis eines Hundes wieder, durch die kurz hintereinander drei Zwirnsfäden in nur geringen Abständen von einander quer gezogen und darauf ¾ Stunden dem Strom ausgesetzt wurden. Das Uebersichtsbild bei Lupenvergrösserung zeigt die um die drei Fäden d', d'' und d''' gebildeten Thromben (b) sehr vielgestaltig, wenn auch die Masse der einzelnen ungefähr gleich gross ist. Vom Faserstoff sieht man unter der Lupe, mit der die Zeichnung aufgenommen wurde, natürlich nichts, aber bei stärkerer Vergrösserung findet man ihn in grösserer Menge. Er umspinnt und verbindet mit seinen Fäden die einzelnen Blutplättchenmassen sehr innig und ist auch der Grund, weshalb in diesen Thromben ziemlich viele farblose und rothe Blutkörper zwischen den Plättchenballen eingeschlossen sind.

Ein sehr anschauliches Bild bei stärkerer Vergrösserung von einem Faden-Thrombus ist Fig. 4 Taf. XII.

Hier wurde ein ganz dünner Zwirnsfaden nicht quer wie in den schon beschriebenen Versuchen, sondern der Längsrichtung nach durch eine Jugularvene gezogen. Nach Einführung des Fadens blieb dies Gefäss noch ½ Stunde dem Blutstrome überlassen. Der Querschnitt des erhärteten Gefässes (Fig. 4 Taf. XII) zeigt im Lumen auf der einen Seite, der Wand nahe, den quer durchschnittenen Faden (d). Man sieht hier recht deutlich, wie zuerst Blutplättchen an diesen Faden sich angesetzt haben und wie von diesem einhüllenden Plättchenthrombus vielgestaltige Plättchenballen (g) herabhängen, die zum Theil bis über die Mitte des Lumen hinüberreichen. Serienschnitte liefern von diesen Blutplättchenpfröpfen so verschiedene Bilder, dass kaum zwei auf einander folgende Schnittpräparate sich völlig gleichen. Die Plättchenballen (g), die in ihren compacteren Partien wieder jenes uns schon bekannte wolkige Ansehen bieten, sind hier durch eine ganz beträcht-

Digitized by Google

liche Masse fädigen Faserstoffs eingehüllt. Gewissermaassen in Kreisen ziehen diese, ziemlich intensiv mit Hämatoxylin gefärbten Fibrinfäden (f) um den Zwirnsfaden als einen excentrisch gelegenen Punkt herum. Diese Fäden sind hier aber wieder der Ausgangspunkt neuer kleiner Blutplättchenthromben und halten zahlreiche rothe und farblose Blutkörper in ihren Netzen fest.

Die Einführung eines anderen Fremdkörpers in die Jugularvene eines Hundes, nehmlich die eines Hollundermarkpfropfes gab uns ein ganz analoges Resultat, wie die der Fäden.

Wir schnitten hier einen prismatischen Pfropf aus trockenem Hollundermark, der ungefähr 4 cm lang war und ½ cm in der Seite maass. Dieser Pfropf wurde an seinem einen Ende mit einem Faden am Gefäss fixirt. Bei der Einführung desselben benutzten wir nun den Umstand, dass beim Hund die Jugularis externa sich aus zwei starken Gesichtsvenen, einer Vena facialis antica und postica sammelt. Während wir den Strom durch Compression aller drei Aeste dieser Gabel aufhoben, eröffneten wir die Vena facialis postica und schoben den Hollundermarkpfropf durch diese Oeffnung in die Vena jugularis vor. Central von dieser Einführungsstelle wurde darauf die Vena facialis postica abgebunden und da in dieser Ligatur auch der angeschlungene Faden mit dem Hollundermark eingeknüpft ward, so hing dasselbe beim Wiederfreigeben der Circulation in dem Blutstrom, der durch die Vena facialis antica und durch die Jugularis abfloss. Der Pfropf blieb 30 Minuten lang in dieser Lage. Darauf wurde das Gefäss excidirt und in der bekannten Weise behandelt. Bei der Excision zeigte sich die Vena facialis oberhalb des Hollundermarkpfropfes durch dunkelrothe Thrombenmassen verstopft. Das Hollundermark war, wie es eingeführt wurde, völlig ausgetrocknet und so kann es nicht auffallen, dass zunächst eine starke Infiltration desselben mit Blut eintrat und zwar nicht blos mit Blutplasma, sondern auch mit corpusculären Elementen. Ganz hervorragend sind hierbei die rothen Blutkörper betheiligt, die zum Theil recht wohlerhalten die Pflanzenzellen am Rande des Pfropfes und hie und da selbst in der Mitte erfüllen. Aeusserlich, d. h. dem Blutstrom zugekehrt, ist der Pfropf ganz ähnlich wie die Zwirnsfäden mit Blutplättchenmassen und Fibrinfäden bedeckt, die ab und zu grössere Mengen rother und farbloser Blutkörper einschliessen. An verschiedenen Stellen haben diese umhüllenden Thromben den Zwischenraum zwischen Pfropf und Gefässwand schon ausgefüllt und wenn an anderen Stellen, wo keine Thromben sind, noch Circulation bis zuletzt bestanden hat, so kann es sich hier blos um einen beschränkten Zufluss aus Collateralen gehandelt haben, da, wie erwähnt, bei dem Herausschneiden die Vena facialis sich durch Thromben bereits verschlossen zeigte.

Bei den bisher mitgetheilten Versuchen haben wir als ein allen gemeinsames Resultat zu verzeichnen, dass nach dem Insult der Gefässe in denselben Thrombose eintrat. In den fol-

Digitized by Google

genden Experimenten blieb trotz der Verletzung der Gefässwand dieselbe aus.

Bei einem Pinscher wurde die linke äussere Jugularvene freigelegt, die Gefässscheide eröffnet und das Gefäss nun mit dem Galvanocauter in der Längsrichtung energisch cauterisirt, so dass ein ansehnlicher Schorf sich auf demselben zeigte. Das Gefäss, welches 2 Stunden nach der Verbrennung herausgeschnitten wurde, härteten wir erst in Chrom-Osmiumsäure, später in Alkohol. In den sehr zahlreichen Serienschnitten dieser Vene fand sich nirgends auch nur eine Spur eines Thrombus. An der äusseren Circumferenz der Gefässwand erblickt man an einer Stelle schwärzliche Schorfe und einen geringen Defect im adventitialen Gewebe, aber dies ist auch das einzige Zeichen des bei der Ausführung so energisch erscheinenden Eingriffes. Die Media, die Intima, das Endothel zeigen nicht die geringsten Texturveränderungen.

In zwei weiteren Versuchen bemühten wir uns, die oberflächliche Cauterisation noch zu verstärken; einmal brannten wir die Vena femoralis eines Hundes mit dem Galvanocauter, ein anderes Mal die Arteria carotis mit einer glühenden Nadel. In beiden Fällen gelang es uns aber nicht bei der oberflächlichen Verletzung zu bleiben, sondern es kam trotz grosser Vorsicht zur Perforation. Das Präparat der perforirten Arteria carotis ist bereits oben besprochen worden.

Am 16. Juli 1885 klemmten wir die eine Jugularvene eines Jagdhundes mit einer Schieberpincette an zwei wenig von einander entfernten Stellen seitlich ein, so dass etwa die Hälfte der Gefässwand in den gerieften Branchen der Pincette gequetscht wurde. Nach 5 Secunden langer Quetschung wurden die Pincetten abgenommen und das Gefäss noch 10 Minuten der Circulation überlassen. Deutlich markirten sich die geklemmten Stellen als weisse Flecke, die in dünnen Streifen die Eindrücke der gerieften Branchen aufwiesen. In ganz ähnlicher Weise wurde bei einem anderen Hunde eine Jugularvene an vier dicht hinter einander gelegenen Punkten seitlich 2 bis 3 Secunden lang mit der geschlossenen Schieberpincette geklemmt und gleichfalls 10 Minuten nach der Verletzung bis zur Excision liegen gelassen. Auch hier sah man gut die weiss verfärbten Klemmstellen. In beiden Fällen war aber bei der späteren Untersuchung in hunderten von Serienschnitten weder eine Gefässalteration noch ein Thrombus mikroskopisch aufzufinden.

Digitized by Google

Zweimal versuchten wir durch Auflegen von Krystallen von Kochsalz auf ein Gefäss, einen Thrombus zu erzeugen, wir bekamen aber beide Male ein negatives Resultat. Der erste Fall betraf die linke äussere Jugularvene eines Kaninchens, der zweite die rechte desselben Thieres. Die Kochsalzkrystalle blieben auf der ersten 10, auf der zweiten Vene 20 Minuten bis zur Excision liegen und erzeugten eine weissliche Verfärbung an den Stellen, wo sie durch die Feuchtigkeit des Gewebes allmählich zu schmelzen begannen. Die beiden Gefässe wurden erst in Osmiumsäuredämpfen, später in Alkohol erhärtet.

Wir haben schliesslich noch über eine Aetzung mit Salzsäure und eine mit Lapis zu berichten. Die Salzsäureätzung betraf die beiden Schenkelgefässe, die Vena und Arteria femoralis, eines Hundes. Wir verwandten concentrirte rauchende Salzäure zu diesem Versuche und trugen dieselbe zu wiederholten Malen mit einem Wattebäuschchen auf die Gefässe, so dass diese in einer Länge von ca. 2 cm völlig weiss verfärbt, nekrotisch aussahen. Diesem so energischen Insulte entsprach der mikroskopische Befund wieder in keiner Weise. Nicht nur dass in mehr als 300 Serienschnitten auch nichts von einem Thrombus zu finden war, die Gefässwände selbst waren in allen Theilen so vorzüglich erhalten, die Zellcontouren und Kernfärbungen überall so scharf zu sehen, dass man auch nicht den geringsten Anhaltspunkt bei den Präparaten hatte, welche Stellen der Gefässwände etwa von der Aetzung betroffen waren, obgleich deren Effect sich makroskopisch während des Versuches so deutlich erkennen liess.

Zwei Lapisätzungen, die sehr energisch ausgeführt worden waren und zu ausgedehnten Zerstörungen und Verschorfungen der inneren Gefässwände mit nachfolgender Thrombose Veranlassung gegeben hatten, sind oben bereits geschildert worden. Bei einer dritten Lapistouchirung fiel der Eingriff nicht so verletzend aus. Das geätzte Gefäss war die Carotis eines Hundes, die nach dem Insult noch 16 Minuten lang der Circulation ausgesetzt blieb und später in Alkohol erhärtet wurde. Die schwarze Silberfärbung verräth, wie weit das Aetzmittel vorgedrungen ist und die Gefässwand abgetödtet hat. An einer Stelle geht die Grenze der Aetzung nur bis zur Elastica intimae, aber an

Digitized by Google

einer anderen, recht ausgedehnten hat der Silbersalpeter auch das ganze Endothel getroffen und schwarz gefärbt. Ein Bild eines solchen Präparates giebt Fig. 7 Taf. XI. Von e' bis e'' reicht hier die Zerstörung und Schwärzung des Endothels, von d' bis d'' die des adventialen Gewebes. Im Lumen des Gefässes ist nirgends ein Thrombus zu finden.

Erklärung der Abbildungen.

Tafel XI.

Fig. 1. Längsschnitt durch die Vena jugularis eines Hundes. Das Gefäss wurde oberflächlich freigelegt und mit einer feinen Nadel 20mal gestichelt. Nach der Stichelung blieb es noch 25 Minuten dem Blutstrom überlassen und wurde dann excidirt. Zweitägige Härtung in Chrom-Osmiumsäure, dann in Alkohol. a Blut. b Thrombus aus Blutplättchen. c Leucocyten. d Gefässwand. e Stichkanal. f Aeusseres, dem Gefäss aufliegendes Blutgerinnsel. Hartnack I, Oc. 3.

Fig. 2. Wie in Fig. 1. Lupenvergrösserung. a Ausfüllende Blutmenge. b Thrombus. c Gefässwand. d Stichkanal.

Fig. 3. Umschnürte Arteria femoralis eines Hundes, ¾ Stunden nach der Umschnürung excidirt und in Chrom-Osmiumsäure eingetragen. Später in Alkohol gehärtet. a Adventitia. b' Ringmuskelschicht. b'' Radiär gestellte Muskelfasern. c Lamina elastica interna. d Blutplättchenthromben. e Leucocyten. Hartnack 2, Oc. 2.

Fig. 4. Längsschnitt von der Arteria femoralis eines Hundes. Aetzung mit Lapis. Exscision nach ½ Stunde. 2 Tage in 60procentigen, 8 Tage in 90procentigen Alkohol gehärtet. a Adventitia. b Media. c Intima. d Abgelöste Theile der Intima (verschorft). e Blutplättchenthromben. f Ausfüllende Masse des Blutes. g Leucocyten. Hartnack 2, Oc. 3.

Fig. 5. Wie Fig. 4. Querschnitt durch ein mit Höllenstein geätztes Gefäss. a Adventitia. b Media. c Intima. Von d bis e ist die Elastica Intimae abgerissen. Von f' bis f'' reicht der dunkle Contour der Aetzung. g' und g'' in das Lumen vorspringende Aetzschorfe, auf denen Blutplättchenthromben h, mit ihrer Basis aufsitzen. i Spärliche Fibrinfäden. l Leucocyten. k Ausfüllende Blutmenge. Hartnack 2, Oc. 2.

Fig. 6. Wie Fig. 4. Querschnitt durch eine mit Höllenstein geätzte Arterie. a Adventitia. b Media. c Intima, dunkel gezeichnet. Von d' bis d'' fehlt die Intima. Von f' bis f'' reicht der dunkle Contour der Aetzung. g Blutplättchenthromben. Hartnack 2, Oc. 2.

Fig. 7. Längsschnitt von einer mit Lapis geätzten Carotis (Hund). Erst in 60procentigen, dann in 90procentigen Alkohol gehärtet. a Adven-

Digitized by Google

titia. b Media. c Ausfüllende Blutmasse. Von e' bis e'' schwarz verfärbtes Endothel. Von d' bis d'' Grenzen der Aetzung auf der Adventitia. Loupenvergrösserung.

Tafel XII.

Fig. 1. Längsschnitt der Vena femoralis eines Hundes. Nach Freilegen des Gefässes wurden drei dünne Zwirnsfäden in kurzen Abständen von einander quer durch dasselbe gezogen. Das Gefäss blieb so ¾ Stunden der Blutcirculation überlassen. Excision, sofortiges Eintragen in Chrom-Osmiumsäure. Nach 2 Tagen Erhärtung in Alkohol. a Masse des ausfüllenden Blutes. b Thromben. c Gefässwand. d', d'', d''' Die Querschnitte der drei durchgezogenen Zwirnsfäden. Loupenvergrösserung.

Fig. 2. Querschnitte von der Jugularvene eines Hundes. Incision mit einer spitzen Lancette nach Verschieben der Gefässscheide. Beim Zurückgleiten der letzteren trat nach 2 Minuten spontane Blutstillung ein. In 1procentige Osmiumsäure eingetaucht und 36 Stunden in deren Dämpfen suspendirt. Später in Alkohol gehärtet. a Gefässwand. b Schnittkanal mit Thrombus. c Aeusseres Blutgerinnsel. d Innerer Blutplättchenpfropf. Hartnack VII, Oc. 2.

Fig. 3. Wie Fig. 3 Taf. XI. a Ausfüllende Blutmenge. b Leucocyten. c Blutplättchenthrombus. Hartnack IV, Oc. 2.

Fig. 4. Querschnitt der Vena jugularis eines kleinen Pinschers. Durch das Gefäss wurde der Länge nach ein dünner Zwirnsfaden gezogen. Excision nach 30 Minuten; sofort in Chrom-Osmiumsäure eingetragen und später in Alkohol erhärtet. a Adventitia. b Media. c Intima. d Zwirnsfaden. e Ausfüllende Masse des Blutes. f Faserstofffäden. g Blutplättchenthromben. h Leucocyten. Hartnack 2, Oc. 2.

Fig. 5. Querschnitt der Carotis eines Hundes. Das Gefäss wurde an einer Stelle mit einer glühenden Nadel durchgebrannt. Erst in 60procentigen und später in 90procentigen Alkohol gehärtet. a Media und Adventitia. b Elastica intimae. c Blutplättchenthromben. d Ausfüllende Blutmasse. e Leucocyten. f Umgeschlagene Streifen der Intima und Media. Hartnack 8, Oc. 2.

Fig. 6. Querschnitt durch ein geätztes Gefäss wie Fig. 4 Taf. XI. a Adventitia. b Media. c Intima (dunkel gezeichnet). Von d' bis d'' fehlt die Intima. Hartnack 2, Oc. 2.

Digitized by Google

XVII.

Ueber Transfusion und Infusion[1]).

Von Dr. A. Landerer in Leipzig.

Wenn ich mir erlaube, die Frage der Transfusion auf's Neue zu besprechen, nachdem Männer, wie v. Bergmann sich über dies Thema geäussert, so bedarf ich einer gewissen Motivirung. — Ich kann sie nur finden, in dem Umstande, dass ich nun schon seit 6 Jahren diesen Gegenstand verfolge und theils auf dem Wege klinischer Beobachtung theils durch Thierexperimente eine wenigstens einigermaassen befriedigende Lösung derselben anstrebe.

Angeregt wurde ich zu eingehenderem Studium in dieser Richtung durch einige traurige Erfahrungen am Krankenbette, welche ich, damals noch Assistent der Leipziger chirurgischen Klinik im Jahre 1880 zu machen Gelegenheit hatte.

In dem einen Falle handelte es sich um eine Transfusion bei einem 8jährigen Knaben, welcher durch Diphtherie mit Schlundlähmung auf's Aeusserste reducirt war. Als letzter Versuch zur Erhaltung des Lebens sollte eine Bluttransfusion gemacht werden. Alles war in gewohnter vorschriftsmässiger Weise vorbereitet und ausgeführt. Nachdem etwa 30 ccm gut defibrinirten und filtrirten Bluts in die Vena mediana sin. eingespritzt waren, starb der Knabe plötzlich unter einigen schnappenden Respirationen und Facialiskrämpfen. Die Section ergab die Lungenarterien mit — allem Anschein nach — frischen Gerinnseln vollgepfropft.

Der 2. Fall betraf eine kräftige junge Frau mit acuter Anämie. — Es wurde diesmal die — von Ponfick gerade warm empfohlene — peritoneale Bluttransfusion gemacht. — Trotzdem die Einbringung von 300 ccm Blut in die Bauchhöhle mit allen

[1]) Eine kurze Uebersicht über die Resultate dieser Arbeit wurde auf dem funfzehnten Congress der Deutschen Gesellschaft für Chirurgie vorgetragen.

Digitized by Google

bei einer Laparotomie üblichen antiseptischen Vorsichtsmaassregeln gemacht war, erlag die Frau nach 48 Stunden einer foudroyanten Peritonitis.

In diesen beiden Fällen hatte die Operation, welche bestimmt war, lebensrettend zu wirken, unmittelbar das Leben, das sie erhalten sollte, vernichtet. Dass neben solchen Fällen andere — zahlreichere — einhergehen, wo der Operation eine günstige Wirkung nicht abgesprochen werden kann, wo sie so schwere Folgen nicht gehabt hat, thut nichts zur Sache. Die schlimmen Fälle sind hier beweisender und müssen das Vertrauen des Arztes in eine Operation vernichten, über deren Enderfolg er durchaus keine Sicherheit besitzen, gegen deren gefährliche Folgen er seinen Kranken in keiner Weise schützen kann. Ueber die Ursache dieser schlimmen Ausgänge der Bluttransfusion, welche ja auch anderen erfahrenen Operateuren in nicht unbeträchtlicher Anzahl begegnet sind, konnte man nicht im Unklaren sein. Die Untersuchungen von Alexander Schmidt über Blutgerinnung, die Arbeiten von Cramer, Edelberg u. A. verbreiteten genügendes Licht über die Frage. Es war die Bildung von Fibrinferment in dem gelassenen Blut, welches einem anderen Organismus wieder eingefügt trotz Defibrinirung die schwersten Folgen für den Bestand desselben nach sich ziehen musste. Die Möglichkeit diese Gefahr zu umgehen, konnte nach 2 Richtungen hin gesucht werden. Man konnte das Fibrinferment im Blut unschädlich zu machen, vielleicht seine Bildung zu verhindern suchen, ein Bestreben, welches von vornherein wenig Aussicht auf Erfolg bot. Oder man konnte auf die Verwendung von Blut überhaupt verzichten. Letzterer Gedanke lag um so näher, als eine Reihe gründlicher Arbeiten — namentlich aus dem Leipziger physiologischen Institut — geeignet waren, unsere Anschauungen über den Verblutungstod von Grund aus zu reformiren. Als ganz besonders wichtig sind hier die bekannten Arbeiten von Worm Müller[1]) und L. v. Lesser[2]) zu nennen. In gewissem Sinne vorbereitend waren

[1]) „Ueber die Anpassung der Gefässe an grosse Blutmengen.“ Ber. d. sächs. Akademie der Wissensch. 1874.

[2]) „Ueber die Vertheilung der rothen Blutscheiben.“ Archiv von Reichert u. Dubois-Reymond. 1878.

Digitized by Google

die Studien von Goltz (dieses Archiv Bd. 21—29). Diese Untersuchungen laufen in die Spitze aus, dass die letzte unmittelbare Ursache des Todes nicht, wie bisher allgemein angenommen, in dem Hämoglobinverlust und dessen Folge, der Sauerstoffverarmung zu suchen sei, dass dieselbe vielmehr in gewissen mechanischen Verhältnissen, einem Missverhältniss zwischen Gefässraum und Gefässinhalt und einer daraus resultirenden ungenügenden Füllung des Herzens mit Blut zu suchen sei. — Diese Ansicht wurde mir bestätigt durch eine Reihe im Anfang des Jahres 1881 unter Cohnheim's persönlicher Leitung im pathologischen Institut zu Leipzig ausgeführter Verblutungsversuche. Sie war ausgesprochen in der im Sommer 1881 erschienenen Habilitationsschrift von Th. Schwarz und in den Publicationen von v. Ott[1]), welche auf Untersuchungen im Berliner physiologischen und Leipziger pathologischen Institut gegründet sind.

Da diese Ansichten längst allgemein anerkannt sind, wäre es zwecklos, meine hierauf bezüglichen Untersuchungen aus dem Jahre 1881 noch mitzutheilen. Es sei mir nur gestattet, einige des praktischen Interesses nicht ganz entbehrende, Befunde daraus mitzutheilen.

Die Untersuchungen hatten auf mechanische Verhältnisse, als unmittelbare Veranlassung des Verblutungstodes hingewiesen, auf ein Missverhältniss zwischen Gefässraum und Gefässinhalt, die Blutbewegung stockt, weil das Herz von den Venen nicht genügend Blut mehr bekommt, weil es nicht mehr genügend gefüllt wird. Dies ist die allgemeine Ansicht.

Diese mangelhafte Füllung des Herzens hat ihren Grund nicht in absoluter Verarmung an Blut, sondern in einer höchst ungünstigen Vertheilung des Bluts, in einer Weise, dass dasselbe von dem ermattenden Herzen nicht mehr in Bewegung gesetzt und in das Herz zurückgetrieben werden kann. — Ueber diese ungleichmässige und ungünstige Vertheilung des noch übrigen Bluts im Organismus suchte ich mir durch eine Reihe von Versuchen genaueren Aufschluss zu gewinnen. Es ist bekannt, dass dasselbe hauptsächlich in den Venen der innern Organe, namentlich des Unterleibes lagert.

[1]) Ueber den Einfluss der Kochsalzinfusion auf den verbluteten Organismus u. s. w. Dieses Archiv Bd. 93.

Digitized by Google

Sehr schön zeigt dies die unmittelbare Beobachtung am Froschmesenterium. Bei einem curaresirten Frosch, mit guter Circulation in den Gefässen des Mesenteriums, erzeugt man durch Abschneiden eines oder beider Beine rasch starke Anämie. Die Arterien ziehen sich zusammen und ihre Lichtung reducirt sich vielleicht auf den 4. Theil des vorherigen Lumens. Doch ist noch Bewegung in der Arterie. Jeder Systole entsprechend wird Blut in die Arterie eingetrieben; doch werden die einzelnen Blutkörperchen nicht weit fortbewegt. Der Impuls, seitens des Herzens, setzt den ganzen Arterieninhalt in eine zitternde Bewegung, es entsteht eine Vorwärtsbewegung und ihr folgt eine leichte Rückwärtsbewegung. Was man sieht, hat eine gewisse Aehnlichkeit mit dem sog. „Va et vient" der Stauung. Bei genauerer Beobachtung sieht man jedoch, dass nicht blos eine Wellenbewegung durch die Flüssigkeit geht, sondern diese wird auch als Ganzes nach der Peripherie hin bewegt. Langsam allerdings. Nach ungefähr 20—30 Systolen mag ein Blutkörperchen das Gesichtsfeld passirt haben. — In den Venen verhält es sich anders. Das Caliber derselben ändert sich lange nicht in dem Maasse, wie in den Arterien. Die Verengerung ist unbedeutend, oft kaum zu bemerken. Dagegen ist von Anfang an nur wenig Bewegung mehr in der Vene. Die Masse im Ganzen steht still. Dagegen kommt — vom Centrum her voraussichtlich — langsam Blutkörperchen um Blutkörperchen angeschoben. Dieselben drängen sich in einander ein und schliesslich ist die Vene vollgestopft mit eng aneinanderliegenden rothen Blutkörperchen. In den Capillaren lässt sich ein verschiedenes Verhalten beobachten. In einigen ist völlige Ruhe, in anderen oft noch ziemlich gutes Fliessen. — Trägt man jetzt mit einem raschen Scheerenschlag die Spitze des Ventrikels ab, so kommt die Bewegung in den Arterien momentan zur Ruhe. In den Venen entsteht eine kurze rückläufige Bewegung, wie es scheint nach der Richtung der Capillaren hin und dann ist auch hier Ruhe. Die Vene bleibt aber voll.

Man sieht, die Herzkraft genügt eben noch, Blut in die Venen zu treiben, aber nicht mehr, um es durch dieselben hindurchzutreiben. Es bleibt in den Venen liegen und kehrt nicht mehr zum Herzen zurück. Anders verhält es sich — nach ma-

Digitized by Google

kroskopischen Beobachtungen — an peripherischen Theilen, Extremitäten, Ohr u. dgl. Hier findet eine Zurückhaltung des Blutes in den Venen bei der Verblutung lange nicht in dem Maasse statt, wie in den Eingeweiden; Arterien und Venen werden in gleicher Weise leer angetroffen und es ist meist durchaus unmöglich, nach erfolgter Verblutung auch nur die kleine Menge Blutes, welche zu einer Blutkörperchenzählung nöthig ist, zu gewinnen. Ich habe bei einer ganzen Reihe von Thieren, Meerschweinchen, Kaninchen, Hunden, gerade hierauf geachtet. Selbst bei Hunden bekommt man höchstens aus der V. femoralis, oben am Poupart'schen Band, durch rückläufige Bewegung aus dem Abdomen etwas Blut.

Diese Untersuchungen sind geeignet, die in der Praxis längst erkannte Werthlosigkeit der sog. „Autotransfusion" auf's Neue zu erweisen. Sie zeigen, dass das Einwickeln der Extremitäten dem Kreislauf in den inneren Organen keine nur irgend nennenswerthe Blutmenge zur Verfügung stellt. Das einzig rationelle Verfahren ist künstliche Athmung mit Knetung des Unterleibs und auch mit diesem wird nur — wie wir sehen werden — eine allerdings oft sehr werthvolle Spanne Zeit gewonnen.

Nach dem, was wir über den Verblutungstod wissen, dass es sich dabei um rein mechanische Verhältnisse handelt, lag der Gedanke daher nahe — wegen der Gefahren der Bluttransfusion auf diese ganz zu verzichten und durch irgend eine indifferente, dem Blut unschädliche Flüssigkeit das Gefässsystem wieder aufzufüllen, das mechanische Missverhältniss auszugleichen und die in verschiedenen entfernten Bezirken gestrandeten rothen Blutkörperchen wieder flott und der Circulation dienstbar zu machen.

Als natürlichste, bequemste und zweckmässigste Flüssigkeit bot sich die, kurz vorher von Kronecker und Sander[1]) empfohlene 0,6procentige alkalische Kochsalzlösung. Dieselbe war in der experimentellen Physiologie und Pathologie bei Thieren schon vielfach mit Erfolg verwandt worden.

Unter Cohnheim's persönlicher Leitung wurden eine Reihe von Verblutungen mit nachfolgender Infusion von Kochsalzlösung

[1]) Berliner klin. Wochenschr. 1879. No. 52.

Digitized by Google

in die V. jugularis gemacht, alle mit genauen Pulscurven, ein Theil auch mit Bestimungen der Blutfixa und Blutkörperchenzählungen.

Eine detailirte Mittheilung dieser Versuche wäre heute ohne Interesse. Ich beschränke mich auf kurze auszugsweise Anführung der Versuchsergebnisse, soweit sie auch jetzt noch von einem gewissen Werth sind. Die Versuche sind sämmtlich an Hunden ausgeführt, die Verblutung erfolgte aus einer grossen Arterie, die Infusion warmer alkalischer Kochsalzlösung in die Vena jugularis unter niedrigem Druck.

Versuch 1. 9. Mai 1881. 4,5 kg schwerer Hund. Blutverlust 115 ccm = 2,6 pCt. Körpergewicht. Infusion von 150 ccm Kochsalzlösung = 3 pCt. Körpergewicht. Heilung.

Versuch 2. 14. Mai 1881. 4,2 kg schwerer Hund. Blutverlust 140 ccm = 3,2 pCt. Körpergewicht. Infusion von 150 ccm = 3,2 pCt. Körpergewicht (Bauchhöhle). Heilung.

Versuch 3. 17. Mai 1881. 6,75 kg schwerer Hund. Blutverlust 280 ccm (+ eines etwas grösseren Blutverlustes bei der Operation) = 4,2 pCt. Körpergewicht. Infusion von 280 ccm in die V. jug. d. Heilung.

Versuch 4. 8. Juli 1881. 8,5 kg schwerer Hund. Blutverlust 360 ccm = 4,2 pCt. incl. einer zweiten Blutabnahme von 50 ccm am Schlusse des Versuchs zur Bestimmung der Blutfixa = circa 4,8 pCt. Körpergewicht. Infusion von 450 ccm Kochsalzlösung in die V. jug. d. Tod 18 Stunden p. o.

Versuch 5. 3. August 1881. 6,5 kg schwerer Hund. Blutverlust 320 ccm = 5 pCt. incl. einer zweiten Blutabnahme von 50 ccm am Ende des Versuchs (Fixabestimmung) und einer Blutung bei der Blosslegung der Gefässe = 5,6 pCt. Körpergewicht. Infusion von 420 ccm Kochsalzlösung Tod 26 Stunden p. o.

Versuch 6. 10. November 1881. 8,1 kg schwerer Hund. Blutverlust 435 ccm = 5,3 pCt. Körpergewicht. Infusion von 300 ccm Kochsalzlösung in die V. jug. Tod 18 Stunden p. o.

Neben diesen Versuchen waren andere hergegangen, um zu bestimmen, welche Concentration der Salzlösung wohl für den Menschen die zweckmässigste wäre. Ich suchte diese Frage in der Weise zu lösen, dass ich durch Aderlass gewonnenes defibrinirtes Menschenblut mit Kochsalzlösungen verschiedener Concentration zusammenbrachte und nun mikroskopisch untersuchte. In 0,6procentiger und 0,7procentiger alkalischer Lösung hielt sich die Form der rothen Blutkörperchen am längsten und besten intact und die Menge des in die Flüssigkeit übertretenden Blutfarbstoffs war die geringste.

Digitized by Google

Während ich noch mit diesen Untersuchungen beschäftigt war, hatte ich Gelegenheit eine Infusion alkalischer Kochsalzlösung am Menschen bei acuter Anämie am 10. Juli 1881 zu machen. Es ist dies die erste Kochsalzinfusion am Menschen. Die von Bischof in Basel[1]) ausgeführte fällt auf den 12. Nov. 1881. — Die nur auf Thierexperimente gegründeten Untersuchungen von Schwartz waren mir damals noch völlig unbekannt, sind wohl auch, so viel mir bekannt, erst später erschienen.

C. H., 71jähriger Mann. 10. Juli 1881. Amputatio femoris wegen chronischer Knievereiterung, als letzter Versuch zur Erhaltung des Lebens. Digitalcompression der A. femoralis. Blutverlust mässig. Pat. erwachte nicht vollständig aus der Narkose. 4 Stunden nach der Operation fand ich ihn pulslos; hin und wieder eine schnappende Respiration. Zweifellose Agone. Arme und Beine werden hochgehalten, künstliche Respiration. Vielleicht war für den heruntergekommenen Kranken der Blutverlust doch relativ zu gross gewesen und so schritt ich bei dem schon fast todten Mann zur Infusion alkalischer Kochsalzlösung. Die künstliche Athmung hielt das Leben noch hin, eine Besserung trat nicht ein, der Puls kehrte nicht zurück. Aus der Vena mediana sin., in welche die Canüle eingelegt wurde, floss kein Tropfen Blut. Injection mit der Spritze. Nach ungefähr 500 ccm — die Flüssigkeit hatte in der Eile nicht einmal genügend erwärmt werden können, konnte die künstliche Athmung ausgesetzt werden, nach circa 800 ccm kehrte der Radialpuls, nach 1000 ccm das Bewusstsein zurück. Pat. erkannte mich, sprach deutlich und verständig. Während der Injection war auch Blutung aus der Armwunde eingetreten. — Leider blieb der Erfolg kein dauernder. Nach einer Stunde war Pat. einem erneuten Collaps erlegen. Die Section ergab weit verbreitete miliare Tuberculose, namentlich der Lungen und hochgradige Anämie; nichts, was als eine üble Wirkung der Kochsalzinfusion hätte aufgefasst werden können.

Die unmittelbar erregende und belebende Wirkung der Kochsalzinfusion war auch in diesem Fall nicht ausgeblieben. Der Erfolg war jedoch ein vorübergehender, wie in den Versuchen 4 bis 6. Dieser Umstand hielt mich ab, die bisherigen Ergebnisse der Oeffentlichkeit zu übergeben und ich hielt mich für verpflichtet, die Frage noch eingehender und nach anderer Richtung hin zu prüfen. Aeussere Verhältnisse nöthigten mich zudem zu einer längeren Abwesenheit von Leipzig und zwangen mich, die Arbeit vorerst ruhen zu lassen.

Im Cohnheim'schen Laboratorium wurden die Arbeiten auf diesem Gebiet weitergeführt von v. Ott und führten zur Publi-

[1]) Centralblatt für Gynäkologie. 1851. No. 23.

Digitized by Google

cation der Ergebnisse in v. Ott's Aufsatz: „Ueber den Einfluss der Kochsalzinfusion auf den verbluteten Organismus im Vergleich mit anderen zur Transfusion verwendeten Flüssigkeiten" (dieses Archiv Bd. 93). Dieselben schienen die Frage zu einem gewissen Abschlusse zu bringen. So interessant und unumstösslich die Ergebnisse der Versuche sind — dieselben wurden genau in der Weise ausgeführt, welche ich für die meinigen verwandt hatte — so konnte ich mich doch mit den Schlussfolgerungen nicht in allen Richtungen einverstanden erklären.

Als wichtigstes Ergebniss seiner Versuche ist hervorzuheben die Erfahrung, dass Thiere, welche nach einem schweren Blutverlust mit Kochsalzlösung infundirt wurden, eine günstigere Reconvalescenz hatten, rascher den Abgang an rothen Blutkörperchen und organischen Stoffen im Blut ersetzten, als solche, welche mit — ganzem oder defibrinirtem Blut — transfundirt waren. Es sei mir gestattet, hier einige hierauf bezügliche Zahlen anzuführen.

Kochsalzinfusion.

Versuch	Blutverlust	Zeit des Ersatzes der r. Blutkörp.	der org. Best.
1.	3,9 pCt. Kprgew.	10.—17. Tag	76. Tag
2.	5,1 - -	17.—20. -	32. -
3.	3,8 - -	29.—48. -	63. -
4.	5,0 - -	30.—35. -	27. -
	Pferdeserum.		
7.	5,1 - -	22.—32. -	32. -
	Hundeserum.		
8.	3,6 - -	15.—25. -	56. -
9.	4,7 - -	9.—27. -	27. -
	Blut (defibr.).		
10.	3,5 pCt. Kprgew.	83. Tag (noch nicht ganz)	83. -
11.	4,4 - -	26. Tag †	
	Directe Transfusion.		
13.	3,8 pCt. Kprgew.	90. Tag (nicht ganz)	90. -
14.	5,1 - -	19. Tag †	
15.	5,2 - -	19.—36. Tag	64. -

Vergleichen wir hiermit nun solche Fälle, wo nichts geschehen ist, von Hühnerfauth[1]), Lyon[2]), so würde sich etwa folgende Tabelle für den Ersatz der r. Blutkörperchen ergeben.

[1]) Dieses Archiv Bd. 76. [2]) Dieses Archiv Bd. 84.

Digitized by Google

rösse des ıtverlustes	Keine Behandlung	Kochsalz-infusion	Blut (ganzes, direct übergeleitet)	Serum	Blut (defibrinirt)
Ct. Kprgew.	22. Tag (Lyon)	—	—	15.—25. Tag (v. Ott)	83. Tag (v. Ott)
- -	—	29.—48. Tag (v. Ott)			
- -	24. Tag (Lyon)	10.—17. Tag (v. Ott)	90. Tag (v. Ott)		
- -	19.—25. Tag (Lyon)				
- -	20. Tag (Hühnerfauth)				
- -	31. Tag (Lyon)	—	—	9.—27. Tag (v. Ott)	26. Tag † (v. Ott)
- -	—	1. Tag † (Landerer)			
- -	—	1. Tag † (Landerer)			
- -	—	17.—20. Tag (v. Ott)			
- -	—	30.—35. Tag (v. Ott)	19. Tag † (v. Ott)	22.–35. Tag (v. Ott)	
- -	—	—	19.—36. Tag (v. Ott)		
- -	—	1. Tag † (Landerer)	—	—	13. Tag (gemischt mit Kochsalzlös.) (Landerer).
- -	—	12. Tag (Zuckerkochsalzlösung) (Landerer)			

Unmittelbar lassen sich diese Beobachtungen nicht vergleichen, da sie denn doch nicht gleichartig genug sind. Den einen Schluss möchte ich jedoch — in voller Uebereinstimmung mit v. Ott — daraus ziehen, dass die Fälle, wo Blut transfundirt wurde, den wenigst günstigen Verlauf zeigen. Es stimmt dies mit den in den einleitenden Bemerkungen angeführten Beobachtungen über die üblen Folgen der Transfusion, es stimmt dies auch mit anderen klinischen Erfahrungen. Schon zu einer Zeit, wo die Bluttransfusion noch allgemein im besten Rufe stand, kannte man eine Reihe von Krankheitssymptomen, welche selbst bei glücklich verlaufenen Transfusionen nur selten auszubleiben pflegten. Man hat daher ein eigenes Krankheitsbild, als Folge der Transfusion entworfen. Es ist dies ein kürzer oder

Digitized by Google

länger dauerndes Fieber, meist mit Schüttelfrost einsetzend, allgemeine Mattigkeit und Abgeschlagenheit, Kreuzschmerzen, oft Darmerscheinungen, hin und wieder Exantheme. Ein Symptomencomplex, der uns durchaus an die Symptome der von Edelberg an Thieren genauer studirten Fibrinfermentintoxication erinnert. — Wir sehen aus all dem: Mit dem übergepflanzten, defibrinirten oder ganzen Blut werden in den Körper Stoffe übergeführt, welche, vielleicht in einzelnen Fällen ohne sichtbare Folgen ertragen, in den meisten deutliche Krankheitserscheinungen hervorrufen, in seltenen Fällen rasch das tödtliche Ende herbeiführen. Selbst in Fällen, welche schliesslich glücklich enden, scheint die Reconvalescenz verzögert zu werden. — Die zweifellosen Erfolge der Bluttransfusion sind nicht der Zufuhr von Blut als solchem zuzuschreiben, sondern lediglich auf Rechnung der Flüssigkeitszufuhr zu setzen. — Diese Erfolge sind — bei der Bluttransfusion — mit zweifellosen Gefahren erkauft, welche der Organismus mitunter noch überwindet, mitunter nicht. — Selbst in Fällen, wo die Transfusion noch günstig abläuft, lässt sich ihre Schädlichkeit nicht verkennen. Die Bluttransfusion ist daher zu verwerfen. — In sehr energischer Weise ist diese Anschauung von v. Bergmann[1]) vertreten.

Im Hinblick auf die Resultate v. Ott's, nach welchen die Kochsalzinfusion — von den wenig praktischen und auch nicht ungefährlichen Serumtransfusionen abgesehen — weitaus die günstigsten Erfolge für unmittelbare Wirkung und spätere Reconvalescenz zu bieten schien, hätte ich mich nun bei der Verwendung dieser Flüssigkeit beruhigen können.

Gegen die Kochsalzlösung, als völlig genügendem Ersatz des verlornen Blutes, sprach jedoch Manches. Es musste dagegen eingewandt werden der gleichmässig ungünstige Erfolg bei wirklich schweren Blutverlusten, Vers. 4—6, der ungenügende Erfolg in dem Falle von Kochsalzinfusion beim Menschen. Ich konnte auch von dem Gedanken nicht loskommen, dass das Einführen einer Flüssigkeit an Stelle des verlornen Bluts, die eigentlich nichts ist, als Wasser, ohne jeden Nähr- und Kraftwerth, dass dies doch ein ungemein dürftiger und kümmerlicher Ersatz des

[1]) „Die Schicksale der Transfusion im letzten Decennium." 1884.

Digitized by Google

Verlornen ist. Ich glaubte ferner, dass in Fällen anderer Art, wo Transfusion indicirt ist, bei Vergiftungen, die Verwendung von Blut doch nicht umgangen werden könne.

Ich wandte mich so zur Bluttransfusion zurück. Die Versuche, durch Aenderungen im Verfahren des Defibrinirens die Bildung überschüssigen Fibrinferments zu verhindern, Schütteln des Bluts mit Kohlenstückchen, Glasperlen u. s. w. blieben gänzlich ohne Resultat. — Der Gedanke, durch Auffangen des Bluts in Zusatzflüssigkeiten, die Gerinnung zu verhindern, führte gleichfalls nicht zu einem praktisch auszunutzenden Resultate. Hohe Concentrationen zerstörten die Blutkörperchen, niedere vermochten die Gerinnung nicht zu hindern. Ein mehr theoretisch interessantes, als praktisch verwerthbares Resultat erzielte ich mit der Verwendung von mit Kohlensäure gesättigter Kochsalzlösung. Liess ich Blut in solche Flüssigkeit unmittelbar aus der Ader ein, so blieb die Gerinnung aus, wenigstens für eine halbe bis eine ganze Stunde und ich vermochte während dieser Zeit eine Transfusion auszuführen. Einige gelungene Transfusionen und das Verfahren sind näher beschrieben im Archiv für experim. Pathologie, 15. Bd. In der Praxis ist das Verfahren zu umständlich und wegen der Möglichkeit einer zu raschen Verflüchtigung der CO_2 unsicher und deshalb nicht statthaft.

Mit dem Gedanken, Pepton in irgend welcher Weise zur Verhinderung der Blutgerinnung zu verwenden (Schmidt-Mühlheim), konnte ich mich gleichfalls nicht befreunden. Die Versuche der Peptonisirung machen schon am Thiere den Eindruck eines ungemein schweren Eingriffs, so dass man kaum in Versuchung kommt, dieselben an seinen Patienten auszuführen. Jedenfalls sind die Schwierigkeiten der Uebertragung auf den Menschen nur schwer zu überwinden. Vgl. Afanassiew, Sur une méthode nouvelle de transfusion du sang (sang soumis préalablement à l'action de la peptone).

Ich hatte inzwischen ein einfacheres, allerdings auch nicht ganz einwandfreies Verfahren in Anwendung gezogen. Es war dies eine Combination der bisherigen Bluttransfusion mit der Kochsalzinfusion. Ein Theil der Misserfolge der früheren Bluttransfusion hatte sicher darauf beruht, dass die eingeführte Flüssigkeitsmenge zu klein war, das Missverhältniss zwischen

Digitized by Google

Gefässraum und Gefässinhalt zu beseitigen. Die Verwendung genügend grosser Mengen von reinem Blut, d. h. 800—1000 ccm, scheitert jedoch an der erhöhten Gefahr der Fermentvergiftung, welche so grosse Blutmengen nothwendigerweise mit sich führen müssen, und an der Schwierigkeit, so beträchtliche Mengen defibrinirten Bluts zu beschaffen. — Durch die Combination defibrinirten Bluts — ca. 2—300 ccm — und Kochsalzlösung — 7—800 ccm — war leicht die nöthige Menge zu bekommen und die Gefahr der Fermentintoxication scheint bei diesem Verfahren vermindert. Der Organismus besitzt Einrichtungen, welche das sich bildende Fibrinferment unschädlich machen. Bei der gemischten Blut-Kochsalzinfusion wird nun durch die Verdünnung auf das Vierfache, und bei vorsichtigem Einströmenlassen, in der Zeiteinheit nur sehr wenig Ferment in das Gefässsystem eingebracht, welches ohne Mühe unschädlich gemacht wird. Anders kann ich mir wenigstens die günstigen Erfahrungen, welche ich mit diesem Verfahren erzielt habe, nicht erklären.

Das Verfahren wurde zunächst auf experimentellem Wege geprüft.

Versuch 7. 22. November 1881. Kräftiger Pinscher. Blutverlust 5,3 pCt. aus der Carotis, bis selbst nach Kneten des Unterleibs, Tiefstellen des Kopfs etc. kein Blut mehr fliesst. Die Athmung cessirt. Infusion von 500 ccm — 400 ccm Kochsalzlösung : 100 ccm defibrinirten Hundeblutes in die linke Vena femoralis. — Sofort nach der Infusion war das Thier so munter, wie vorher.

	Blutkörperchenzahl.
22. Nov.	vor der Blutung 5 790 000
	nach der Blutung vacat (wegen Gerinnung)
	nach der Infusion 3 450 000
23. -	. . . . . 3 840 000
24. -	. . . . . 4 450 000
25. -	. . . . . 5 015 000
28. -	. . . . . 5 010 000
30. -	. . . . . 5 033 000
3. Dec.	. . . . . 5 570 000
5. -	. . . . . 6 250 000

Die Reconvalescenz war eine durchaus ungestörte; die Blutkörperchenzahl zwischen dem 13. und 15. Tag ersetzt, ein für eine so schwere Blutung ungewöhnlich günstiges Resultat.

Zwei weitere Versuche (8 und 9) mit einem Blutverluste von 2,5 pCt. und 4 pCt. verliefen gleichfalls sehr günstig.

Digitized by Google

Die folgende klinische Beobachtung bestätigte diese Erfahrung.

Transfusion mit gemischtem Blut bei Nitrobenzolvergiftung. Heilung. November 1883.

22jähriges Mädchen. Vergiftung mit Mirbanöl (fast reines Nitrobenzol) voraussichtlich Nachts zwischen 11 und 12 Uhr. Menge unbekannt. Trotz reichlicher Analeptica, heisser Bäder u. s. f. verschlimmert sich der Zustand zusehends. Coma und hochgradigste Cyanose. Mittags 5 Uhr wird von Herrn Geh. Rath Thiersch ein Aderlass von 900 ccm gemacht, der tiefschwarzes stark nach Nitrobenzol riechendes Blut entleert und darauf eine Infusion von circa 1000 ccm (200 ccm defibrinirtes Blut und 800 ccm alkalischer Kochsalzlösung) gemacht. — Die Cyanose wird wesentlich geringer, das Bewusstsein frei. Die Besserung des Zustandes war eine augenfällige und schloss sich ganz unmittelbar an die Transfusion an. Ein Zweifel darüber war ganz ausgeschlossen, dass diese Veränderung eben nur durch die Transfusion erzielt war. Von den sonst bei Transfusionen üblichen Erscheinungen — Schüttelfrost, Fieber, Kreuzschmerzen u. s. w. zeigte sich Nichts. — Eine, allerdings langsame, Reconvalescenz schloss sich an. (Vgl. Versuch 12.)

Die sehr nahe liegende Meinung, dass in diesem Falle den rothen Blutkörperchen als Sauerstoffträgern, eine wesentliche Bedeutung für den günstigen Ausgang beizumessen sei, bestätigen die späteren Versuche (No. 12, 14) nicht. —

Immerhin mag die Methode der gemischten Transfusion für Diejenigen, welche sich von der Verwendung von Blut bei der Transfusion nicht loszumachen vermögen, die empfehlenswertheste — weil wirksamste und ungefährlichste sein.

Eine Mittheilung der gewonnenen Resultate, namentlich der gemischten Transfusion, auf der Eisenacher Naturforscherversammlung 1882 hat eine weitere Beachtung nicht gefunden.

Inzwischen ist durch die Arbeit von Schwarz — die Frage der Kochsalzinfusion von den Praktikern aufgenommen, geprüft und soweit gefördert worden, dass ein, vielleicht nicht endgültiges, doch immerhin begründetes Urtheil über sie abgegeben werden kann. Wie so oft, folgte der anfänglichen Begeisterung für die Infusion von Kochsalzlösung rasch eine gewisse Ernüchterung, bedingt durch eine Reihe von Fällen, wo die Operation ohne den erwarteten Erfolg geblieben. Ich bemerke jedoch, dass, den Fall von Kümmel, arterielle Kochsalzinfusion in die A. radialis mit consecutiver Gangrän der Hand, abgerechnet, welcher der Methode nicht zur Last gelegt werden darf, eigentliche nachtheilige

Digitized by Google

Folgen des Verfahrens nicht bekannt geworden sind — ganz im Gegensatz zur Bluttransfusion.

Ihren schärfsten Ausdruck hat die Opposition gegen die Kochsalzinfusion gefunden in den Publicationen von Maydl, Wiener Med. Presse 1883 und Schramm Wiener Med. Jahrb. 1885.

Der Vorwurf, welcher der Kochsalzinfusion mit Recht gemacht wird, ist der, dass sie rein mechanisch wirkt, dass der Organismus durch sie absolut Nichts erhält, was als Nähr- oder Kraftmittel zu verwenden ist. Man hat in der That das Gefühl, als ob man einem Verhungernden einen Stein statt eines Brodes böte. Dabei ist sicher die Verdünnung des Blutes durch die Salzlösung, welche es soviel leichter durch die Gefässe durchgehen lässt, für die mechanischen Bedingungen des Kreislaufes nicht gleichgültig. Die Widerstände, welche zum Zustandekommen eines genügend hohen Blutdrucks unerlässlich sind, werden so zu gering. Ich glaube, wir haben in der Kochsalzlösung wohl eine Basis gewonnen, mit welcher — durch entsprechende Zusätze und Modificationen — für die verschiedenen Indicationen der Transfusion passende Transfusionsflüssigkeiten gewonnen werden können. Die alkalische Kochsalzlösung allein genügt nur für seltene Fälle (s. S. 370).

Die verschiedenen Serumarten sind nicht ohne Gefahr — da dieselben — vom Pferdeserum abgesehen — mehr oder weniger fermenthaltig sind. Serum ist ausserdem unpraktisch, denn die Beschaffung ist so umständlich und zeitraubend, dass der Kranke längst todt ist, bis das Serum fertig und bereit ist. Von der Anwendung künstlichen Serums — aus Hühnereiweiss — liesse sich vielleicht eher etwas erwarten, wenn gleich auch dies wegen der Inconstanz seiner Zusammensetzung nicht empfehlenswerth ist. Doch sind die Resultate Schramm's (l. c.) auch nicht gerade ermuthigend.

Andere Flüssigkeiten, welche Nährstoffe enthalten z. B. Milch sind gleichfalls direct gefährlich[1]).

An eine praktisch brauchbare Transfusionsflüssigkeit sind folgende Anforderungen zu stellen.

1) Sie muss absolut ungefährlich sein.

[1]) Culcer, Essai sur les injections intraveineuses de lait. Meldon. Case of intravenous injection of milk. Lancet 1880. 3. April.

Digitized by Google

2) Sie muss jederzeit leicht zu beschaffen sein, um im Falle der Noth sofort zur Hand zu sein.

3) Sie muss einen möglichst hohen Gehalt an Stoffen besitzen, welche vom Organismus sofort leicht assimilirt und zur Unterhaltung des Wärmehaushalts und der Kraftleistungen verwerthet werden können.

4) Sie soll eine möglichst einfache chemische Constitution besitzen, d. h. keine sich der Controle entziehenden Stoffe enthalten (Fermente z. B.).

Eine Flüssigkeit, welche diesen Indicationen durchaus entspricht, glaube ich in der Combination der alkalischen Kochsalzlösung mit einer Zuckerlösung gefunden zu haben.

Angeregt wurde ich hiezu durch die im Leipziger physiologischen Institut ausgeführten Untersuchungen über das Schicksal des in die Circulation eingebrachten Zuckers[1]). Durch Dr. Gaule auf die Möglichkeit speciell hingewiesen, dass diesen an sich rein theoretischen Versuchen sich wohl eine praktisch brauchbare Seite abgewinnen liesse, wandte ich mich zu Versuchen, die Kochsalzinfusion durch die Combination mit Zucker auf eine praktischere und festere Basis zu stellen. Der Zucker musste sich zu diesem Zwecke aus verschiedenen Gründen ganz besonders gut eignen und es liess sich erwarten, dass eine Zucker-Kochsalzlösung den an sie gestellten Anforderungen in mehreren Richtungen besser entsprechen würde, als reine Kochsalzlösung. Zunächst wird in dem Zucker dem Organismus ein sehr leicht umsetzbares Nahrungsmittel geboten, das ohne Weiteres verbrannt und zu Gunsten des Organismus verwandt werden kann, wie es auch z. B. aus der Arbeit von Brasol hervorgeht[2]). Dann

[1]) Brasol, Wie entledigt sich das Blut von seinem Ueberschuss an Traubenzucker? Archiv f. Anat. u. Physiol., phys. Abth. 1885.

[2]) Der Nährwerth des Zuckers ist ein ganz beträchtlicher. Bei 3277 Calorien Verbrennungswärme von 1 g Zucker können 30 g Zucker den Verbrauch eines kräftigen Mannes für fast 1 Stunde decken, eine Summe von Spannkraft, welche den wenig anspruchsvollen Stoffwechsel eines ruhenden Verbluteten auf viel längere Zeit unterhalten kann. — 300 ccm Blut — die gewöhnliche Menge bei Transfusionen — würden bei 8 pCt. Eiweissgehalt und einer Verbrennungswärme von 4998 Calorien auch nur ungefähr für dieselbe Zeit ausreichen. Der Zucker ist aber viel rascher und leichter umzusetzen (Brasol), in der That ein besserer Helfer in der Noth, als Eiweiss.

Digitized by Google

greifen Zuckerlösungen die Blutkörperchen fast gar nicht an, sie führen namentlich nicht zur Auflösung der Blutkörperchen und zum Austritt des Farbstoffs [1]). Ein weiterer Vorzug der in das Gefässsystem eingeführten Zuckerlösungen ist folgender. Vermöge ihres hohen endosmotischen Aequivalents zieht zuckerhaltiges Plasma die Gewebssäfte mit Macht an und erzeugt einen mächtigen Strom von Gewebssäften in das Blut herein. Der Vorgang, welcher, wie bekannt, zunächst die Ausgleichung der Störungen bei der Blutung vermittelt, eben der reichliche Uebertritt von Gewebssäften in's Blut wird also durch die Zuckerlösung in hohem Grade begünstigt und beschleunigt. Die Zuckerlösung ist dickflüssiger, als Kochsalzlösung, steht hierin dem Blute näher, was für das Verhältniss von strömenden Inhalt und Gefässwand (Transpirationscoefficient) für die Herstellung der nöthigen Widerstände und eines normalen Blutdrucks, sicher nicht ohne Werth ist.

Schliesslich steigt — beim Einbringen von Zucker in den Kreislauf — nach den Untersuchungen von Brasol der Blutdruck constant — um 20—30 mm Hg; eine Nebenwirkung der Zuckerlösung, welche bei dem niedrigen Stand des Blutdrucks im verbluteten Körper gleichfalls nicht zu unterschätzen ist.

Die auf dem Wege des Experiments und der klinischen Beobachtung gewonnenen Erfahrungen sind geeignet, diese günstige Meinung über die Wirksamkeit der Zucker-Kochsalzlösung voll zu bestätigen.

Schon vorbereitende Untersuchungen an Fröschen mit Blutkörperchenzählungen hatten über die Verwerthbarkeit der Zuckerkochsalzlösung gute Resultate ergeben. Zuckerfrösche (—5 pCt.) hielten sich besser, waren viel munterer, als gewöhnliche Salzfrösche.

[1]) Ich prüfte den Einfluss verschiedener Zuckerlösungen auf defibrinirtes menschliches Aderlassblut. — Es wurden gleiche Mengen menschlichen Blutes zusammengebracht mit Zucker-Kochsalzlösungen, alkalische Kochsalzlösung (0,6 pCt.) mit Zusatz von Rohrzucker 1—10 pCt. Hiebei zeigte sich, dass in den Zuckerlösungen —5 pCt. sich die Blutkörperchen besser in ihrer Form hielten und viel weniger Blutfarbstoff in die Flüssigkeit übertrat, als in reinem Blut und in Kochsalzlösung. In höheren Concentrationen (5—10 pCt.) schrumpfen die Blutkörperchen, wie bekannt, aber lösen sich nicht auf.

Digitized by Google

Die Versuche an Thieren sind folgende:

Versuch 10. Aelterer Pintscher von 10 kg Gewicht. — Blutkörperchenzählungen vom 26. Juni 1885 an hatten die mittlere Blutkörperchenzahl zu 5 600 000 pro cmm ergeben.

Verblutung aus der linken Carotis. Es werden in kleinen Intervallen 530 ccm = 5,5 pCt. Körpergewicht entleert. Die Athmung sistirt, künstliche Athmung. Infusion von 550 ccm 3procentiger Zuckerkochsalzlösung, pro Minute 6 ccm. Ueble Erscheinungen werden während der Infusion nicht beobachtet. Nur eine grosse Trockenheit des Mundes, der vorher voll Geifer gewesen, lässt sich erkennen. Nach der Operation ist das Thier ganz munter, säuft, läuft umher. Rasche, glatte Reconvalescenz.

Blutkörperchenzahlen.

Vor der Blutung		5 600 000
30. Juni	Operation und Infusion	
1. Juli		1 952 000
2. -		2 736 000
3. -		2 700 000
6. -		3 221 000
8. -		4 048 000
10. -		5 235 000
11. -		6 164 000
13. -		6 112 000 [1]).

Binnen 12 Tagen hatte das Thier einen Blutverlust von 5,5 pCt., also nicht blos ersetzt, sondern sogar noch übercompensirt.

Schon ehe ich diesen Versuch am Warmblütner ausführte, hatte ich Gelegenheit, eine Infusion mit Zuckerkochsalzlösung am Menschen auszuführen:

Frau B., wegen intraligamentöser Ovariencyste laparotomirt (Dr. Sänger). Erst nach längerer Dauer der Operation gelang es, die mit dem Uterus, Darm, Blase verwachsene Cyste auszuschälen. Der letzte Act, die Loslösung von der Blase und Ausschälung aus dem Douglas musste sehr rasch erfolgen, da die Patientin, welche früher schon einen „Schlaganfall" erlitten und ausserdem mit chronischer Bronchitis behaftet war, anfing zu collabiren. Hiebei entstand eine starke venöse Blutung aus Gefässen der Hinterwand der Blase und der seitlichen Beckenwand. Definitive Blutstillung schwierig, da die Unterbindungsfäden immer wieder abglitten. Tamponade mit Jodoformgaze. Der Zustand der Kranken war ein derartiger, dass Niemand einen günstigen Ausgang für möglich hielt, sondern der Exitus spätestens für den Abend prognosticirt wurde. Mittags 3½ Uhr war Patientin bei Besinnung, aber kühl, Puls sehr klein und frequent. Da ich von den ungenügenden

[1]) Die allerdings nur vorübergehende Vermehrung der Blutkörperchenzahl nach Blutverlusten über die Norm ist eine häufig beobachtete Erscheinung.

Digitized by Google

Erfolgen der Kochsalzinfusion überzeugt, wenig Lust zu einem solchen Eingriff verspürte, schritten wir — gestützt auf die guten Resultate beim Kaltblüter — zu einer vorsichtigen Infusion einer 3procentigen Zuckerkochsalzlösung. Unter sorgfältiger Beobachtung der Kranken wurden 280 ccm dieser, auf 37° erwärmten Lösung in die Vena mediana sinistra eingebracht. Der Puls hob sich sofort, ging auf 120 Schläge herunter, auch das Allgemeinbefinden wurde ein besseres; die ganze Krankheit wendete sich zum Besseren. — Die Reconvalescenz war eine normale. —

Wenn dieser Fall nicht absolut beweisend ist, da der Zustand vielleicht noch nicht extrem genug war, so war doch die günstige Wirkung der Infusion völlig zweifellos. — Die verwendete Menge war eine etwas geringe — 280 ccm. — Da ich — ich hatte mich zu dieser Zeit nur mit Untersuchungen über die Wirkung der Zuckerlösung an Kaltblütern beschäftigt — noch nicht Erfahrung genug hatte über die Wirkungen der Zuckerlösungen, mochte ich nicht gleich zu dreist vorgehen.

Im folgenden Fall, wo die Ansprüche an den Circulationsapparat übertrieben wurden, blieb der dauernde Erfolg schliesslich aus.

Versuch 11. Schwächlicher alter Hund, 8 kg Gewicht. Vor der Blutung ca. 8 000 000 pro cmm (Brodfütterung). Es wurden folgende Blutentziehungen und Infusionen gemacht.

1. Blutung	290 ccm	Blut.
1. Infusion	290 ccm	3procentiger Zuckerkochsalzlösung.
11 Uhr 15 Min.		
	Blutkörperchenzahl	4 254 000.
2. Blutung	225 ccm	Blut.
2. Infusion	220 ccm	3procentiger Zuckerlösung.
	Blutkörperchenzahl	2 848 000.
3. Blutung	70 ccm	Blut.
3. Infusion	70 ccm	Zuckerlösung.
4. Blutung	60 ccm	Blut.
4. Infusion	70 ccm	Zuckerlösung.
12 Uhr 45 Min.		

Gesammtmenge des entzogenen Blutes — 645 ccm = 8,2 — 8,3 pCt. Körpergewicht, d. h. 0,5 pCt. Körpergewicht mehr, als das Thier zuerst hielt. — Die letzten Blutpartien gerannen schlecht. — Das Thier erholte sich nicht völlig, sondern crepirte im Laufe des Nachmittags; was schliesslich bei den an dasselbe gestellten Zumuthungen nicht Wunder nimmt.

Durch die Erfolge der Zuckerkochsalzlösung ermuthigt, suchte ich das Gebiet derselben auch auf Fälle anderer Art auszudehnen.

Digitized by Google

Zunächst hoffte ich von der anregenden Wirkung auf die Circulation bei Vergiftungen Nutzen zu ziehen, namentlich solchen, wo eine besondere Wirkung des Giftes auf das Blut vorauszusetzen war.

Ich wandte mich zunächst — im Anschluss an den mitgetheilten klinischen Fall — zum Studium der Wirksamkeit bei Nitrobenzolvergiftung. Es liess sich damit zugleich die wichtige Frage lösen, ob in derartigen Fällen wirklich dem zugeführten Blut, den zugeführten rothen Blutkörperchen der günstige Einfluss zuzuschreiben sei, oder andern Wirkungen der Infusion auf die Circulation.

Versuch 12. Nitrobenzolvergiftung. Infusion von Zuckerkochsalzlösung. Heilung. Kleiner magerer Hund von 6,0 kg Gewicht. Blutkörperchenzahl 6 278 000.

28. Juli. 5 g Nitrobenzol per Schlundsonde in den Magen. 11 Uhr.

11 Uhr 25 Min. 25 ccm Blut ab, aus der linken Carotis, welches erst nach einigem Stehen einen rasch zunehmenden Geruch nach Bittermandeln annimmt. Dyspnoe. Wimmern. Unruhe. Sehr kühl.

12 Uhr. 160 ccm Blut ab, bis nichts mehr läuft. Blut riecht sehr stark nach Bittermandeln.

12 Uhr bis 12 Uhr 25 Min. 275 ccm 3procentige Zuckerkochsalzlösung in die linke Vena jugularis (pro Minute 5 ccm).

12 Uhr 30 Min. 40 ccm Blut ab, welches stark nach Bittermandeln riecht.

12 Uhr 30 Min. bis 12 Uhr 40 Min. 100 ccm Zuckerkochsalzlösung infundirt.

Im Ganzen abgelassen 225 ccm Blut = 4 pCt. Körpergewicht; infundirt 375 ccm Zuckerkochsalzlösung.

Das Thier war nachher matt, konnte nicht gehen. Mittags 3 Uhr wurden Krämpfe und Bewusstlosigkeit beobachtet. Doch erholte es sich wieder, konnte jedoch am folgenden Tag nicht gehen. Die Reconvalescenz war langsam (vgl. die Nitrobenzolvergiftung am Menschen); das Thier noch mehrere Tage elend, und frass schlecht.

	Blutkörperchenzahl.
29. Juli	1 548 000
30. -	2 568 000
1. August	2 960 000
2. -	2 736 000
5. -	2 984 000
8. -	3 931 000.

Wegen der Ferien wurden die Zählungen unterbrochen. Der Hund hat sich langsam aber gut erholt.

Digitized by Google

In folgendem Controlversuch wurde eine Nitrobenzolvergiftung am Hunde ausgeführt, und jeder Eingriff unterlassen.

Versuch 13. Nitrobenzolvergiftung. Kein Eingriff. Tod. 5. März 1886.

Ungewöhnlich kräftiges Thier von 14 kg Körpergewicht erhält per Schlundsonde 12 g Nitrobenzol (pro kg $\frac{1}{2}$ g Nitrobenzol, dieselbe Menge wie in Versuch 12). Trotzdem ein Theil des Giftes ausgebrochen wird, geht das Thier nach 80 Stunden unter den heftigsten Krämpfen zu Grunde.

In Maschka's Mittheilungen 1885 finde ich einen Fall verzeichnet, wo ein kräftiger Brauer schon durch eine Gabe von 5—6 g Nitrobenzol zu Grunde ging. Es ist also in hohem Grade zu beachten, dass ein Thier (Versuch 12) mit $\frac{1}{2}$ g Nitrobenzol pro Kilogramm Körpergewicht erhalten blieb.

Versuch 14. Chloralhydratvergiftung. Aderlass. Infusion von Zuckerlösung. Genesung.

6 kg schwerer, etwa 3jähriger, weisser Pintscher. 8. Februar 1886.

10 Uhr 30 Min. Infusion von 26 ccm einer 8procentigen Chloralhydratlösung in die rechte Vena jugularis. Cornealreflex erloschen, keine Reflexe mehr zu erzielen. Athmung flach. Ausgedehnte fibrilläre Muskelzuckungen.

10 Uhr 37 Min. Weitere 10 ccm Chloralhydratlösung. Athmung selten, tief.

10 Uhr 38 Min. Weitere 10 ccm. Athmung cessirt. Herz schlägt noch. Gesammtmenge des infundirten Chloralhydrats 46 ccm einer 8procentigen Lösung = 3,68 g = 0,61 g pro kg Körpergewicht.

10 Uhr 40 Min. Aus der linken Carotis 120 ccm schwarzen Erstickungsblutes.

10 Uhr 42 Min. Künstliche Athmung.

10 Uhr 45 Min. Entleerung von weiteren 55 ccm Blutes, welches bei weitem nicht so dunkel wie das erste, zu gleicher Zeit Infusion von 175 ccm Zuckerlösung (3 pCt. in 0,7procentiger alkalischer Kochsalzlösung).

11 Uhr. Erster spontaner Athemzug. Das Thier athmet von jetzt ab, langsam aber tief.

12 Uhr. Noch keine Spur von Reflexen, weder der Cornea, noch der Haut.

6 Uhr Abends. Thier reagirt auf Anrufen, wedelt mit dem Schwanz, ist aber noch nicht im Stande umherzulaufen. Hat etwas Wasser gesoffen.

10 Uhr Abends. Das Thier ist munter, bellt, läuft umher.

9. Februar Morgens. Säuft Milch. Ist munter, doch sichtlich noch schwach und angegriffen.

10. Februar. Ganz munter.

15. Februar. Das Thier hat sich völlig erholt und merkt man ihm nichts mehr an.

Versuch 15. Chloralhydratvergiftung. Keine Infusion. Tod.

4 kg schwerer, junger Pintscher.

Digitized by Google

1,44 g Chloralhydrat in 8procentiger Lösung = 0,38 g pro kg Körpergewicht in die rechte Vena jugularis eingelassen. Trotzdem durch 25 Minuten künstliche Athmung ausgeführt wird, ist das Thier nicht wieder zum Leben zu bringen.

Bei der grossen individuellen Verschiedenheit, welche verschiedene Thiere — wie Menschen — gegen Chloralhydrat zeigen, sind die beiden Fälle nicht ohne Weiteres zu vergleichen. Doch ist der Unterschied zu gross, um zufällig zu sein und ganz vernachlässigt werden zu können.

Ein gewisses theoretisches Interesse besitzen diese Versuche insofern, als sie zeigen, dass es auch bei Vergiftungen — gerade wie beim Blutverlust — gar nicht darauf ankommt, Sauerstoffträger rothe Blutkörperchen zuzuführen.

Die Wirkung der Behandlung ist wohl in anderen Momenten zu suchen — Entfernung eines Theils des Gifts durch den depletorischen Aderlass aus dem Blut und beschleunigte Ausscheidung aus den Geweben durch den energischen Rückfluss von Gewebssäften in's Blut, welcher durch den Zuckerzusatz zum Blut eingeleitet wird.

Weitere Versuche über Wirksamkeit der Zuckerkochsalzlösungen bei Chloroform-, Kohlenoxyd- etc. Vergiftungen, dann bei chronischer Anämie, ungenügender oder mangelnder Ernährung sind im Gange, jedoch noch nicht abgeschlossen.

Es ist schon oft darauf hingewiesen worden, dass intravenöse Infusion von Kochsalzlösung auch bei anderen Zuständen von Wasserverarmung des Körpers mit Nutzen versucht werden könnte, bei allen Formen von Diarrhöen, die zu grossen Wasserverlusten führen, Cholera infantum, Cholera nostras und asiatica; dann bei Verbrennungen und Hitzschlag und ähnlichen Zuständen. — Hier kann es fraglich bleiben, ob man nicht manchmal bei der alten Kochsalzlösung stehen bleiben soll. Da Zucker aus den Geweben Wasser anzieht, wäre diese Nebenwirkung, z. B. bei Cholera, wo die Gewebe an sich schon wasserarm sind nicht gerade gewünscht. Jedenfalls müsste man dann noch niedrigere Concentrationen der Zuckerlösung, ca. 1 pCt. wählen.

Die Ergebnisse dieser Arbeit lassen sich in folgende Schlusssätze zusammenfassen:

1) Die Bluttransfusion ist gefährlich und nutzlos.

Digitized by Google

2) Die Infusion von Kochsalzlösung vermag in Fällen von wirklich schwerer Blutung (jenseits 4,5 pCt.) einen Erfolg auch nicht zu gewährleisten.

3) Die Zuckerkochsalzlösung ist der einfachen Kochsalzlösung vorzuziehen, weil sie

die natürlichen Ausgleichsvorgänge des Organismus — Uebertritt von Flüssigkeit in's Gefässsystem — unterstützt und beschleunigt,

dem Organismus ein leicht und schnell verwerthbares Nährmaterial bietet,

in ihrer Dichtigkeit dem Blute näher steht, als einfache Kochsalzlösung,

den Blutdruck steigert.

4) Die Zuckerkochsalzlösung vermag auch in Fällen von Vergiftungen — Nitrobenzol, Chloralhydrat u. dgl. — Nutzen zu bringen. Die Zufuhr rother Blutscheiben ist auch hier unnöthig.

5) In anderen Fällen — blosser Wasserverarmung z. B. Cholera — mag vielleicht die einfache Kochsalzlösung wieder zweckmässiger erscheinen, als die Zuckerkochsalzlösung.

Die Versuche über Zuckerkochsalzlösung wurden im physiologischen Institut zu Leipzig auf Anregung von Herrn Prof. Ludwig und Herrn Dr. Gaule ausgeführt. Für ihre freundliche Berathung und Unterstützung fühle ich mich ihnen zu herzlichem Danke verpflichtet.

Digitized by Google

Verlag von **Georg Reimer** in **Berlin.**

Deutsche medicinische Wochenschrift,

mit Berücksichtigung des deutschen Medicinalwesens nach amtlichen Mittheilungen, der öffentlichen Gesundheitspflege und der Interessen des ärztlichen Standes.

Begründet von Dr. Paul Börner.

Redacteur: Sanitätsrath **Dr. S. Guttmann.**

Erscheint seit 1875 jeden Donnerstag 2 Bog. in gr. 4°.

Originalartikel aus deutschen Kliniken, Krankenhäusern und von praktischen Aerzten. — **Eingehende Referate.** — **Therapeutische Notizen.** — **Journal-Revue.** — **Officielle Berichte** über **Verein für innere Medicin** in **Berlin, Aerztliche Vereine** zu **Hamburg, Köln** und **Greifswald.** — **Original-Berichte** über **medicinische Gesellschaften** in **Berlin, London** und **New-York** und zahlreiche andere Vereine und Gesellschaften. — **Amtliches.** — **Oeffentliches Sanitätswesen** incl. **Epidemiologie.**

Bestellungen werden zum Preise von 6 Mark pro Quartal von allen Buchhandlungen und **Postämtern** — **Deutsche Postzeitungsliste No. 1397** — jederzeit entgegengenommen und die erschienenen Nummern nachgeliefert.

Das zweite Quartal des Jahrgangs 1886 enthält u. A. folgende Originalarbeiten:

Leyden, E., Welche Bedeutung können wir der in neuerer Zeit mehrfach genannten Weir Mitchell Playfair'schen Kur beilegen? — Fränkel, A., Ueber einen Bakterienfund bei Meningitis cerebrospinalis nebst Bemerkungen über die Pneumoniemikrokokken. — Mosler, Fr., Ueber parenchymatöse Injection von Solutio arsenicalis Fowleri in einen leukämischen Milztumor. — Disse, J. und K. Taguchi, Ueber das Contagium der Syphilis. — Hübner, C. und Sticker, G. (aus der Klinik des Herrn Prof. Riegel in Giessen), Zur hypnotischen Wirkung der Urethane. — Kirstein, A. (aus der Klinik des Herrn Geheimrath von Bergmann), Ueber den Nachweis der Tuberkelbacillen im Urin. — Riedel, B., Zur operativen Behandlung der Dickdarmcarcinome. — Stern, E., Ueber die Wirkung des Lanolin bei Hautkrankheiten. — Leo, H. (aus der medicinischen Universitätspoliklinik zu Berlin), Ueber Atresie und Stenose des Conus der Lungenarterie. — Loewenberg, B. (Paris), Ueber Exstirpation der adenoiden Wucherungen im Nasenrachenraum nebst Beschreibung eines neuen Instruments zu dieser Operation. — Gläser, Mittheilungen aus der ersten Abtheilung des Hamburger Allg. Krankenhauses. — Wolff, A. und Nega, J., Mittheilungen aus der Strassburger Klinik für Syphilis und Hautkrankheiten. — Martin, A., Zur Pathologie der Eileiter. — Hueppe, F., Bakteriologische Apparate. — Hirschberg, J., Ueber Staaroperation. —

Digitized by Google

Nönchen, H., Das Stehbett. — Schuster, Vergiftungserscheinungen nach dem Genusse von Miesmuscheln und Bücklingen. — Frey, A., Der Arsenikgehalt der Thermen von Baden-Baden. — Liebig, G. v., Das Athmen unter vermindertem Luftdrucke. — Israel, J, Ueber operative Behandlung des Lungenechinococcus. — Lehmann, L., Oeynhausen gegen Ischias. — Hesse, W., Ein neuer Apparat zur Sterilisirung der Milch für den Hausgebrauch — Nonne (aus der medicinischen Klinik in Heidelberg), Ueber einen bemerkenswerthen Fall von Heilung eines Pneumothorax bei Lungen-Tuberculose. — Herschel, W., Beobachtungen über das Cocain bei einer grösseren Reihe von Augenoperationen. — Schmid, A., Aus den serbischen Kriegslazarethen. — Anjel, Aphorismen zur Oertel'schen Entfettungsmethode. — Krönig, G., Zur Kenntniss der Perisplenitis. — Pick, H. Einathmung von Acid. carb. pur. bei Keuchhusten. — Ziem, Ueber Nebenwirkungen des Cocain. — Roser, K. (aus der chirurgischen Klinik in Marburg), Zwei Fälle von acuter Aktinomykose. — Bresgen, M., Die Beziehungen der erkrankten Nasenschleimhaut zum Asthma und dessen rhinochirurgische Heilung. — Baumgarten, E. (Budapest), Ueber die Ursache der Verbiegungen der Nasenscheidewand. — Solger, Ueber salicylsaures Wismuthoxyd. — Wasserfuhr, Sollen die gesunden Geschwister masernkranker Kinder vom Schulbesuch ausgeschlossen werden? — Scheele, M., Ueber die Heilung unter dem feuchten Blutschorf. (Nach einem auf dem Chirurgencongress gehaltenen Vortrage.) — Markwald, B. (aus der medicinischen Klinik in Giessen), Ueber die Wirkungen des Friedrichshaller Bitterwassers und seinen Einfluss auf den Stoffwechsel. — Frohmaier, G. (aus der medicinischen Klinik des Herrn Prof. v. Liebermeister in Tübingen), Ueber progressive Muskelatrophie. — Lublinski, W. (aus dem Verein f. innere Medicin), Welche Erfolge hat die Behandlung des Asthma vermittelst Aetzung der Nase aufzuweisen? — Ostmann, Ueber ärztliche Constatirung der ersten Fälle einer ansteckenden Krankheit und über Anordnung der sanitätspolizeilichen Maassregeln an Ort und Stelle durch den Kreismedicinalbeamten. — Bender, M. (aus der Klinik für Syphilis und Hautkrankheiten in Bonn), Ueber die Beziehungen des Lupus vulgaris zur Tuberculose. — Nobis, Zwei Magnetoperationen mit Jany's Elektromagneten. — Seeligmüller, Ein Fall von Paramyoclonus multiplex (Friedreich) (Myoclonia congenita). — Schüller, M., Ueber Massagebehandlung der Ischias. — Zielewicz, J., Ein sechs Pfund schweres Cystofibroid des Labium maius mit Schwangerschaft complicirt. — Hildebrandt, Zwei Fälle von Sublimatintoxication. — Franke, Zur Färbung der Tuberkelbacillen in Geweben. — Hack, Zur operativen Therapie der Basedow'schen Krankheit. — Grützner, Ueber einige neuere Untersuchungen betreffend die Physiologie der Magenverdauung. — Ribbert, Einige neuere Arbeiten zur Geschwulstlehre.

Probenummern sind gratis zu beziehen durch jede Buchhandlung sowie durch die Verlagsbuchhandlung

Georg Reimer in Berlin, Anhaltstr. 12.

Digitized by Google

Verlag von F. C. W. VOGEL in Leipzig.

Soeben erschien:

v. ZIEMSSEN'S HANDBUCH
der
Speciellen Pathologie und Therapie.
Dritte völlig umgearbeitete Auflage.

III. BAND.
Chronische Infectionskrankheiten.
Erster Theil:
SYPHILIS
von
Prof. Dr. **Chr. Bäumler** in Freiburg.
gr. 8. 1886. = 6 M.

Verlag von F. C. W. VOGEL in Leipzig.

Soeben erschien:

v. ZIEMSSEN'S HANDBUCH
der
Speciellen Pathologie und Therapie.
Dritte völlig umgearbeitete Auflage.

II. BAND.
Acute Infectionskrankheiten.
Erster Theil:
Malaria-Infectionen
von
Prof. Dr. **H. Hertz** in Amsterdam.

Typhus abdominalis.
Pest. Gelbfieber
von
Prof. Dr. **C. v. Liebermeister** in Tübingen.
gr. 8. 1886. = 6 M. 80 Pf.

Verlag von F. C. W. VOGEL in Leipzig.

Soeben erschien:

Prof. Dr. A. Strümpell in Erlangen.
LEHRBUCH
der
Speciellen Pathologie und Therapie
der inneren Krankheiten.
Für Aerzte und Studirende.
Dritte vermehrte und verbesserte **Auflage.**
2 Bände. gr. 8. 1886. = 32 M.

I. Band.	Infectionskrankheiten.	14 M.
II. Band. 1.	Nervensystem.	10 M.
II. Band. 2.	Nieren etc.	8 M.

Digitized by Google

Neuer Verlag von F. C. W. VOGEL in Leipzig

Soeben erschienen:

Prof. Dr. **F. V. Birch-Hirschfeld** in Leipzig.

LEHRBUCH

der

PATHOLOGISCHEN ANATOMIE

Dritte völlig umgearbeitete Auflage.

ERSTER BAND.

Lehrbuch der **Allgemeinen** Pathologischen Anatomie

Mit veterinär-pathologischen Beiträgen

von

Prof. Dr. **A. JOHNE** in Dresden

und einem Anhang:

Die Pathologisch-Histologischen und Bacteriologischen Untersuchungsmethoden

mit einer Darstellung der wichtigsten

BACTERIEN

von

Dr. **K. HUBER** und Dr. **A. BECKER**

IN LEIPZIG.

Mit 169 Abbildungen und 2 farbigen Tafeln. Lex. 8. 1886.

Als Separatabdruck aus diesem Lehrbuche Band I erschien soeben:

Die

Pathologisch-Histologischen und Bacteriologischen

Untersuchungs-Methoden

mit einer Darstellung der wichtigsten

BACTERIEN

von

Dr. Karl Huber und **Dr. Arno Becker**

in Leipzig.

Mit 13 Abbildungen und 2 farbigen Tafeln. Lex. 8. 1886.

Verlag von F. C. W. VOGEL in Leipzig.

Soeben erschienen:

v. ZIEMSSEN'S HANDBUCH

der

Speciellen Pathologie und Therapie

Dritte völlig umgearbeitete **Auflage.**

II. BAND. 2. THEIL.

Cholera indica und Cholera nostras

von

Prof. Dr. M. J. Rossbach in Jena.

gr. 8. 1886. = 5 M.

Digitized by Google

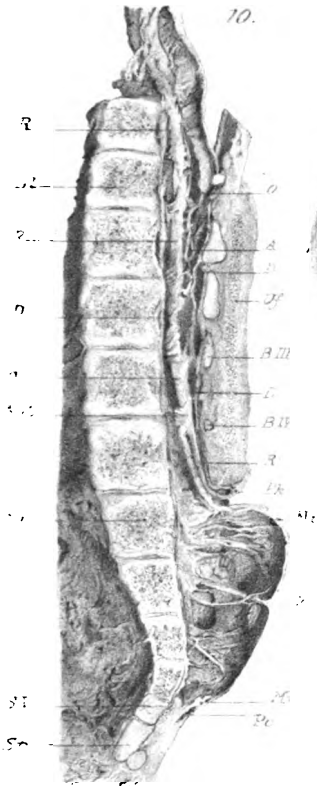

Digitized by Google

Digitized by Google

Gustav Herbrich's
Cartonagenfabrik
Leipzig
hält
Präparatenkästen
(Etui-, Buch- und Tafelform)
in **solider** u. **eleganter** Ausführung stets zu **billigen Preisen** empfohlen.
Beste Referenzen von fachmännischen Autoritäten liegen vor.
Illustrirte Preisverzeichnisse gratis und franco.

In unserm Verlage erschien soeben:
Die Rhabditiden
und ihre medicinische Bedeutung
von
Dr. Ladisl. Oerley.
hoch 4. mit 6 Tafeln in folio.
Preis 8 Mark.

Die erste umfassende Monographie dieser Nematoden-Familie, welche bei den Krankheiten der Grubenarbeiter eine grosse Rolle spielt, und welche bei der durch sie verursachten Epidemie unter den Arbeitern des St Gott-hard-Tunnels die allgemeine Aufmerksamkeit auf sich lenkte. Mit Hülfe der in dem vorliegenden Werke gege-benen genauen Beschreibung der verschiedenen Entwick-lungsstadien ist der Arzt im Stande, die unschädlichen und lebenden Arten von den gefährlichen Parasiten zu unterscheiden.
Berlin, NW. Carlstrasse 11.
R. Friedländer & Sohn.

Mikrotome
System Schanze-Weigert,
mit und ohne Gefrierapparat, auch Einric zum Umlegen (unter Wasserschneiden, S Prof. Weigert) empfiehlt
Gustav Miehe,
Mechanische Werkstatt,
Hildesheim. Prov. Hannover.
Preiscourante gratis und franco.

Verlag von **Georg Reimer** in Ber
zu beziehen durch jede Buchhandlung
Klimatische Sommerkuror
Leitfaden für Aerzte und Laie
von
Dr. med. H. Reimer.
Kl. 8. IV u. 301. Preis broschirt 4 M

Verlag von F. C. W. VOGEL in Leipzig.

Soeben erschienen:

LEHRBUCH
der
Haut- und Geschlechtskrankheiten
von
Dr. E. LESSER in Leipzig.
Zweite vermehrte und verbesserte **Auflage.**
ERSTER THEIL:
HAUT-KRANKHEITEN.
Mit 23 Abbildungen im Text und 6 Lichtdrucktafeln.
gr. 8. 1886. = 6 M.
(Die **Erste Auflage** erschien 1885. Theil II. erscheint im Herbst d. J.

VORLESUNGEN
über
Specielle Pathologie und Therapie
von
Prof. Dr. C. v. Liebermeister in Tübingen.
ZWEITER BAND:
NERVENSYSTEM
gr. 8. 1886. = 10 M.
(Band I., Infectionskrankheiten, erschien 1885.)

Digitized by Google

Inhalt.

XIII. Ueber die Abhängigkeit der Bindegewebsneubildung in der Arterienintima von den mechanischen Bedingungen des Blutumlaufes. Von Prof. Dr. R. Thoma, Director des pathologischen Instituts in Dorpat. Sechste Mittheilung. Die Arteriosclerosis nodosa. (Fortsetzung zu S. 26). 127

XIV. Experimentelle Untersuchungen über die Einwirkung von Raumbeschränkungen in der Pleurahöhle auf den Kreislaufsapparat und namentlich auf den Blutdruck, nebst Beobachtungen über Pulsus paradoxus. (Ein Beitrag zur Lehre von der Wirkung grosser pleuritischer Ergüsse. Von Dr. Ottomar Rosenbach, Privatdocenten an der Universität Breslau. 215

XV. Untersuchungen über die Spina bifida. Von Prof. F. v. Recklinghausen in Strassburg. (Hierzu Taf. IX—X und 1 Zinkographie.)

I. Spina bifida occulta mit sacrolumbaler Hypertrichose, Klumpfuss und neurotischem Geschwür in Folge eines Myofibrolipom am Rückenmark. Die Gewebstransposition bei den Gehirn- und Rückenmarkshernien 245

II. Ueber die Art und die Entstehung der Spina bifida, ihre Beziehung zur Rückenmarks- und Darmspalte. 291

XVI. Experimentelle Untersuchungen über Thrombose. Von Prof. J. C. Eberth und C. Schimmelbusch in Halle. (Hierzu Taf. XI—XII.)

II. Die Entstehung von Thromben in grösseren Gefässen von Säugethieren. 331

XVII. Ueber Transfusion und Infusion. Von Dr. A. Landerer in Leipzig. 351

Durch ein unliebsames Versehen sind die Zahlen der Tafeln VI und VIII im ersten Heft mit einander verwechselt worden. Taf. VIII gehört zu der Abhandlung des Hrn. Oldendorff (S. 110), Taf. VI zu der Abhandlung des Hrn. Geelmuyden (S. 136).

Einsendungen für das Archiv werden unter der Adresse des Verlegers Georg Reimer (Anhaltische Str. No. 12, SW.) erbeten. Blosse Anschreiben sind an den Herausgeber Prof. R. Virchow (Schellingstr. No. 10, W.) zu richten.

Digitized by Google

Titelseite 262

Archiv

für

pathologische Anatomie und Physiologie

und für

klinische Medicin.

Herausgegeben

von

Rudolf Virchow.

Hundertundfünften Bandes drittes Heft.
Zehnte Folge: fünften Bandes drittes Heft.

Mit 5 Tafeln.

Ausgegeben am 1. September.

Berlin,
Druck und Verlag von Georg Reimer.
1886.

Inh

XIII. Ueber die Abhängigkeit der
Arterienintima von den mecha
umlaufes. Von Prof. Dr. R. T
schen Instituts in Dorpat. Sec
sclerosis nodosa. (Fortsetzung

XIV. Experimentelle Untersuchungen
beschränkungen in der Pleura
und namentlich auf den Blutd
Pulsus paradoxus. (Ein Beitra
grosser pleuritischer Ergüsse. V
Privatdocenten an der Univers

XV. Untersuchungen über die Spin
linghausen in Strassburg. (H
graphie.)
I. Spina bifida occulta mit sacra
fuss und neurotischem Ge
lipom am Rückenmark. D
Gehirn- und Rückenmarksh
II. Ueber die Art und die E
Beziehung zur Rückenmark

XVI. Experimentelle Untersuchungen
J. C. Eberth und C. Schim
Taf. XI—XII.)
II. Die Entstehung von Throm
Säugethieren. . . . .

XVII. Ueber Transfusion und Infus
Leipzig. . . . . .

Durch ein unliebsames Versehen
VIII im ersten Heft mit einander ver
der Abhandlung des Hrn. Oldendorff
des Hrn. Geelmuyden (S. 136).

Einsendungen für das Arch
Verlegers Georg Reimer (Anhalt
Blosse Anschreiben sind an den
(Schellingstr. No. 10, W.) zu ri

Digitized by Google

Archi
für
he Anatomie u
und für
klinische Medi

V. (Zehnte Folge Bd.

XVIII.

hungen über die

n Prof. F. v. Reckling
in Strassburg.

rzu Taf. IX—X und 1 Zin

(Schluss von S. 330.)

locystocele (Hydromy
Myelocystomeningoc

y und Förster gingen v
achissäcke, auch die ga
die entständen, daher ih
nd, die durch die Dura
rte Reste der Rückenm
hlich hat man sich an
weissgerinnsel täuschen l
ng für die bisher geschi
weisen, aber auch nur für
meningocele. Es kommt
Hydromyelocele oder My
V. Koch den Versuch, der
ung hinzustellen, gemacht
g für die Tumoren der Wir
ferner angefangen hat, di

Digitized by Google

Die Herren Mitarbeiter werden darauf aufmerksam gemacht, dass das Archiv einen festen Preis hat und dass dem entsprechend die Zahl der Bogen eines Bandes auf 36, die der Tafeln auf 10 festgestellt ist, wobei nur insofern eine Aenderung vorgesehen ist, dass bei einer Vermehrung der Tafeln eine entsprechende Verminderung der Bogenzahl einzutreten hat. Dieses öconomische Verhältniss macht bestimmte Beschränkungen in Bezug auf die aufzunehmenden Arbeiten erforderlich, über welche früher wiederholt ausführliche Darlegungen stattgefunden haben (vgl. Bd. 69. S. 150 und Bd. 87. S. 199). Indem auf dieselben verwiesen wird, soll hier noch besonders hervorgehoben werden, dass Abhandlungen von mehr als 3 Bogen Stärke in der Regel nicht zugelassen werden können, jedenfalls nicht in ein einzelnes Heft, und dass Abhandlungen mit Tafeln sich derjenigen Reihenfolge fügen müssen, welche durch die schon längere Zeit vor dem Drucke beginnende Herstellung der Tafeln bedingt wird, dass sie also gelegentlich in ein folgendes Heft verschoben werden müssen. Einzelne Abbildungen sollten so eingerichtet sein, dass sie zur Herstellung von Zinkographien verwendet werden können, d. h. sie sollten mit der Feder und rein schwarzer Tusche gezeichnet sein.

Verlag von **Georg Reimer** in Berlin,
zu beziehen durch jede Buchhandlung.

COMPENDIUM
DER LEHRE
VON DEN
FRISCHEN TRAUMATISCHEN LUXATIONEN
FÜR STUDIRENDE UND ÄRZTE
VON
DR. STETTER,
DOCENT DER CHIRURGIE AN DER UNIVERSITÄT KÖNIGSBERG.
PREIS: 2 MARK.

Eine kurze übersichtliche Darstellung der traumatischen Luxationen in Form eines Compendiums giebt es meines Wissens bis jetzt noch nicht. Diesem Mangel sucht das vorliegende Buch von St. abzuhelfen. Dasselbe ist für Studirende und praktische Aerzte geschrieben, es soll gleichsam ein Nachschlagebuch sein, welches den Arzt befähigt, die Luxationen lege artis zu erkennen und zu behandeln. Bei der grossen praktischen Bedeutung der Luxationen ist die Abfassung eines derartig kurzen Compendium, wie das vorliegende gewiss gerechtfertigt. Ref. kann St. das Zeugniss geben, dass er seine Aufgabe in jeder Weise gut gelöst hat; St. beherrscht den Gegenstand vollkommen, überall giebt er nur das Wesentliche, was der Arzt braucht, rein historische Betrachtungen sind mit Recht vermieden. Somit kann Ref. das vorliegende Compendium von St. als durchaus zuverlässigen Rathgeber auf dem Gebiete der traumatischen Luxationen Studirenden und Aerzten nur empfehlen. Die äussere Ausstattung des Buches ist mit Rücksicht auf den Preis von 2 Mark lobenswerth. (Medic. Jahrbb. Bd. [illegible] Hft. 1.)

Digitized by Google

Archiv
für
pathologische Anatomie und Physiologie
und für
klinische Medicin.

Bd. CV. (Zehnte Folge Bd. V.) Hft. 3.

XVIII.

Untersuchungen über die Spina bifida.

Von Prof. F. v. Recklinghausen
in Strassburg.

(Hierzu Taf. IX—X und 1 Zinkographie.)

(Schluss von S. 330.)

2. Die Myelocystocele (Hydromyelocele) und die Myelocystomeningocele.

Rokitansky und Förster gingen von der Vorstellung aus, dass die Hydrorachissäcke, auch die ganz dünnwandigen, aus einer Hydromyelie entständen, daher ihre Angabe, dass innen an der Sackwand, die durch die Dura mater gebildet würde, noch verkümmerte Reste der Rückenmarkssubstanz zu finden wären. Vermuthlich hat man sich an Spirituspräparaten zuweilen durch Eiweissgerinnsel täuschen lassen. Thatsächlich ist diese Behauptung für die bisher geschilderte Form der Spina bifida zurückzuweisen, aber auch nur für die bisher besprochene Art, die Myelomeningocele. Es kommt aber noch eine zweite Art, die richtige Hydromyelocele oder Myelocystocele in Betracht.

Seitdem W. Koch den Versuch, den Hydromyelus als eine secundäre Bildung hinzustellen, gemacht und ihm eine ursächliche Bedeutung für die Tumoren der Wirbelsäule bestritten hat, seitdem man ferner angefangen hat, die allgemeine, wie die

Digitized by Google

partielle Hydromyelie oder Syringomyelie der Erwachsonen als einen erworbenen Zustand zu betrachten, ist die Hydromyelocele entschieden in Misskredit gekommmen. Gewiss hat es, wie man Koch zugeben muss, seine Schwierigkeit, nachzuweisen, dass die congenitale Hydromyelie, deren Zusammenhang mit dem Hydrorachissack man in mehreren Fällen (Ammon, Natorp, Vrolik, Förster, Virchow) in zuverlässiger Weise, durch vorsichtiges Aufblasen z. B. demonstrirte, wirklich schon existirte, bevor sich die bruchsackartige Ausstülpung bildete; namentlich folgt aber aus dem offenen Uebergang der Höhle des Sackes in den erweiterten Centralkanal noch nicht unbedingt, dass jener im Wesentlichen nur eine partielle Ausbuchtung des letzteren darstellt, oder dass er auch nur aus demselben durch ein Platzen hervorgegangen ist. Hat doch Dareste in neuerer Zeit bei experimentell an Hühnerembryonen erzeugter Hydromyelie nachgewiesen, dass auch hier der reguläre Abschluss des Medullarrohrs ausgeblieben war, dass vielmehr die Medullarrinne zum Rohr vervollständigt wurde, indem sich das „seröse Blatt" — wir würden sagen die Membrana reuniens superior — zwischen den rechten und linken Medullarwulst hineinlegte und als ein Schaltstück die dorsale Wand des Rohres vervollständigte. Nicht die Wasseransammlung, sondern die Hemmung der Entwicklung des Medullarrohrs in der Medianlinie wäre hiernach das Primäre und auch diese Aufstellung Dareste's hat dazu beigetragen, die Hydromyelocele ganz in den Schatten zu stellen.

Wenn man aber auch von den kleinen seitlichen Aussackungen, die man gelegentlich innerhalb der aus Rückenmarkssubstanz gebildeten und in die Höhle einer Hydromeningocele hineinragenden Zapfen vorfand (Sandifort, Natorp) und in einen weiten centralen Kanal des Rückenmarks verfolgte, als Bildungen secundärer, mindestens zweifelhafter Art absieht, so erhält doch ein Fall die Kategorie der wirklichen, reinen Hydromyelocele aufrecht, nehmlich der von Virchow mitgetheilte Fall eines hühnereigrossen Sackes, complicirt mit seitlichem Defect des Brustrückgrats und entsprechenden Missbildungen der Thoraxwand nebst Defecten des Urogenitalapparates. Hier stellte der Sack „geradezu eine Unterbrechung" zwischen dem oberhalb und unterhalb gelegenen Stück des Rückenmarks dar und ent-

Digitized by Google

hielt auf seinem Grunde noch dem Rückenmarksrest, neben der Communication mit dem Centralkanal, welcher innerhalb der grauen Substanz des oberen Rückenmarksstückes bis zum vierten Ventrikel verfolgt werden konnte.

Wenn die Schilderung dieses Falles bei ihrer Kürze noch Zweifel darüber aufkommen lässt, ob der Sack in der That nur eine colossale Erweiterung des hydropischen Centralkanals darstellte, bezüglich ob er aus dem Medullarrohr allein entstand, so werden wohl die folgenden elf Fälle, welche ich genauer untersuchen konnte, geeignet erscheinen, diese Zweifel zu zerstreuen, und unser Interesse um so mehr beanspruchen, da sie der gewöhnlichsten Art der Spina bifida, nehmlich der sacrolumbalen angehören. Ich konnte selbst die aus früherer Zeit stammenden Exemplare unverletzt zur Untersuchung ziehen, da die Säcke offenbar wegen einer gemeinsamen Eigenthümlichkeit, nehmlich wegen ihres geringen Vorspringens, namentlich aber wegen des Vorhandenseins anderer viel augenfälligerer Missbildungen, von meinen Vorgängern in der anatomischen Untersuchung übersehen worden waren. Merkwürdig ist es gewiss, dass in zehn Fällen als Hauptsache eine grossartige Bauchblasendarmspalte hervortritt, bei welcher nicht nur die Darmbeine in bekannter Weise aus einander gewichen und nach der Seite, ja nach hinten verlagert sind, sondern auch meistentheils eine starke seitliche Verkrümmung des Lendenrückgrats und zugleich eine Verrückung der unteren Lendenwirbel und des Kreuzbeins nach der ventralen Seite hin zu Stande gekommen ist. Ausserdem wollte es ein glücklicher Zufall, dass diese Fälle die verschiedenen Altersstufen darstellten und gerade dadurch die Erkennung ihrer genetischen Verhältnisse erleichtert wurde.

Fall XIV. Myelocystocele und Bauchblasendarmspalte.

Fötus (A II 4) von 25 cm Körperlänge, Länge des Halses 2 cm, des Beines 8, des Rumpfes von der Schulterhöhe bis zum Steissende 8 cm, letztere ist also relativ zu gering. Zarter Haarflaum auf der ganzen äusseren Haut, namentlich deutlich auf dem Rücken. Die Bauchhaut ist in ihrer ganzen unteren Hälfte und noch über den Nabel hinaus ersetzt durch eine durchsichtige Membran, auf deren caudalem Ende die Harnblasenwand mit den Ureterenmündungen, darüber eine 5 mm weite Oeffnung, die Darmspalte, hinter welcher das Ileum im Uebergang zum Colon adhärirt. Genitalöffnung und After, sowie Rectum und absteigender Theil des Dickdarms fehlen, aber

Digitized by Google

hinter der Bauchwand liegen zwei Hoden, und ein breiter, dem Penis ähnlicher Körper, in dem ein feiner 7 mm langer Kanal zu sondiren, prominirt median auf dem Spaltungsfelde (Rectumrudiment). — Die linke Beckenhälfte steht höher wie die rechte. Auf ihrer dorsalen Seite ist eine flache Anschwellung, vollkommen überzogen von ganz normaler, durchweg abziehbarer, mit Haarbälgen und Schweisskanälen ziemlich dicht besetzter Cutis; beim Anschneiden der letzteren tritt ein plattes pflaumensteingrosses Säckchen, 3 cm lang, 2 cm breit, zu Tage, welches sich lateralwärts flach zwischen den Gesässmuskeln und der Haut einschiebt, medialwärts aber in die Tiefe dringt und zwar in einen hinteren Spalt der Lendenkreuzbeinwirbel, der zur Körperaxe schief gestellt ist wie die Wirbelsäule, nehmlich von rechts oben nach links unten gerichtet ist. An dieser medialen Seite verbirgt sich das Säckchen unter den Muskelmassen, welche von der Fascia lumbo-dorsalis überzogen sind. Diese selbst lässt sich in ihrem Verlauf über die dorsale Seite des Sackes deutlich verfolgen, auch die Verdünnung und die Durchbrechung, welche sie erfahren hat, ebenso wie das Aussenden von Fäden zur Sackwand, die sich mikroskopisch als Blutgefässe ausweisen. Von dem Wirbelkanal her steigt alsdann die Dura mater zur Wandung des Säckchens empor und zwar deutlich auf die Aussenseite, verliert sich aber schon früh an seiner Basis, so dass hier alsdann die eigentliche Sackwand auf Fettgewebe aufruht. Als nun die Dura mater der Länge nach gespalten wird, erscheinen alsbald kräftige Nervenwurzeln, hintere und vordere leicht zu unterscheiden, längs des Säckchens in Reihen geordnet, wie am normalen Rückenmark. Sie erheben sich mit dem Säckchen deutlich aus dem Wirbelspalt und verlaufen in querer Richtung aussen an der eigentlichen Sackwand bis zu ihrer halben Höhe, in einer Gesammtlänge von durchschnittlich 1 cm, um sich alsdann in dieser Wand, von der sie bis dahin mittelst Zerreissung eines ganz lockeren Zwischengewebes leicht zu trennen sind, fest zu inseriren. Den dorsalen Gipfel des Säckchens erreicht keine Wurzel. Aufgeschnitten erscheint das Säckchen ganz leer, einkammerig, von gar keinen Fäden durchzogen, die innere Oberfläche seiner Wand vollkommen glatt, aber nicht wie die einer serösen Membran, sondern ähnlicher einer glatten Schleimhaut, auch leicht gefaltet, vielleicht weil der Sack jetzt zusammengefallen ist. Auf dem Grunde des Säckchens treten alsbald zwei grössere, einander berührende, 3 mm hohe Falten hervor, welche im Gegensatz zu den feinen, quer verlaufenden, genau parallel der Längsaxe des Sackes neben einander gestellt sind, und, auseinander gelegt, eine tiefe Rinne zwischen sich lassen. Die Faltengipfel sind etwas wellig und noch 1—1,5 mm dick, aber eben so glatt wie die Innenfläche der übrigen Wandung, in welche sie sich an der Aussenseite ihrer Basis gleichmässig verlieren. An ihrem cranialen Ende nimmt ihre Höhe zu, hier wird mittelst einer Verschmelzung ihrer Gipfel die von ihnen gebildete Rinne zum Rohr geschlossen, hier liegt der Uebergang zum cylinderförmigen Rückenmark gewöhnlicher Art vor. Es lässt sich leicht nachweisen, dass in dem der Wirbelrinne aufliegenden Grunde die Wand des Säckchens aus zwei Schichten, einer äusseren weisslichen bindegewebigen und einer inneren gelb-

Digitized by Google

gefärbten mehr durchscheinenden und leicht zerbröckelnden besteht, dass ferner die äussere Schicht an der Stelle, wo die innere sich zu jenen zwei Längsfalten erhebt, keine Falten bildet, dass endlich die innere Schicht auch noch neben diesen Falten und zwar etwa an der ganzen ventralen Hälfte des Säckchens als eine deutliche besondere Innenschicht existirt. Mikroskopisch erscheint dieses Lager als eine evidente nervöse Substanz, die in den meisten Punkten mit der medullaren Substanz der Area medullo-vasculosa übereinstimmt. Nur fehlt ihr das oberflächliche Lager nackter Gefässe, statt dessen erkennt man hier eine Schicht, welche nur aus Zellen besteht, die obersten derselben sind deutlich palissadenartig aufgepflanzt und bilden unverkennbar ein continuirliches einfaches Lager von kleinen Cylinderepithelien. Der Versuch, ob in der epithelbedeckten Hauptmasse dieses Lagers weisse und graue Rückenmarkssubstanz zu unterscheiden, ob namentlich Ganglienzellen und deutliche Markfasern nachzuweisen sind, wurde wohl gemacht, führte aber zu keinem bestimmten Resultat, sondern nur zum Nachweis reichlicher Capillarnetze, rundlicher und eckiger Zellen und körnig-faseriger Grundsubstanz, also einer Structur, wie sie der embryonalen Rückenmarkssubstanz im Allgemeinen zukommt. — Wenn nun auch an der dorsalen Seite des Säckchens auf der Innenseite der bindegewebigen Wandung eine deutliche Schicht nervösen Gewebes nicht nachzuweisen ist, so tritt doch hier mit vollster Deutlichkeit überall eine ununterbrochene Schicht evidenten Cylinderepithels zu Tage und unter den regelmässig aufgestellten Cylinderzellen noch ein zellenreiches Gewebe, in welchem namentlich Rund- und Spindelzellen erscheinen, welches also eine nicht geringe Aehnlichkeit mit Ependymgewebe besitzt. Die äussere Wandschicht, ein richtiges Bindegewebe, ist reich an Blutgefässen, auch an grösseren spindeligen Zellen mit ausserordentlich langen Ausläufern; sie ist nach ihrem Bau eben so wie nach ihrer Lage gewiss mit der weichen Rückenmarkshaut identisch und geht auch in die Pia mater des cranialwärts sich aus dem Säckchen gestaltenden Rückenmarks gleichmässig über. Am caudalen Ende des Säckchens schliesst sich dagegen ein cylindrisches Rückenmark nicht mehr an, hier verstreichen auch die inneren Falten in der übrigen Wand.

Auf dem Querschnitt des Halsmarkes tritt makroskopisch ein Kanal nicht zu Tage. Die Kopfknochen (sagittaler Durchmesser = 75 mm) erscheinen normal, desgleichen die Nähte, das Gehirn ist entfernt worden.

An der Brustwirbelsäule, die im Ganzen nur 3 cm lang ist, findet sich eine erst nach der Präparation deutliche Skoliokyphose, deren Convexität am stärksten in der Mitte der Brust und etwas nach rechts gerichtet ist; in dem unteren Theil biegt sich die Wirbelsäule etwas vorwärts, noch stärker seitlich und bildet mit dem oberen Theil der Lendenwirbelsäule alsdann eine geringe Lordoskoliose. Von der Mitte der letzteren ab verläuft die Säule bis zum Kreuzbeinende auffällig gerade, so dass sie sich wegen der erwähnten seitlichen Biegung aus der Medianebene heraus nach links hin erstreckt. Dabei besteht eine Drehung der Säule um die Längsaxe nach rechts, welche von dem unteren Brusttheil anhebt, auch hier noch fort. Links werden nur

Digitized by Google

9, rechts 10 Rippen gezählt, links berühren einige einander unmittelbar und gehen auch Verschmelzungen ein. — Auch die Brustwirbel sind in zu geringer Zahl vorhanden, im Ganzen können nur 6 trennbare nachgewiesen werden. Innerhalb der stärksten Kyphose scheinen mehrere, nehmlich III.—V., VI. und VII., VIII.—XI. je mit einander verschmolzen zu sein, insofern aussen deutliche Intervertebralknorpelscheiben gar nicht oder nur in Bruchstücken zu erkennen sind, ferner 2 oder 3 Rippen sich an einem Körper inseriren. Dabei haben aber diese Körper durchaus nicht eine zweifache oder dreifache Höhe. Während I. und II. Dorsalis 4 mm, XII. 5 hoch, ist die gemeinschaftliche Säule des III.—V. 6, des VI.—VII. 5, des VIII.—XI. 8 mm hoch, ausserdem die zweite Säule links um 1 mm niedriger wie rechts. Auch die oberen Lendenwirbelkörper erscheinen niedrig, und ihre Zahl beträgt nur 4, ferner sind I.—III. Halswirbelkörper zu einem sehr hohen, unregelmässig gestalteten Knorpelstück vereinigt, auf welcher noch 4 trennbare Körper folgen. Im Ganzen sind deutlich 6 Proc. spinosi am Halstheil vorhanden, am Brusttheil 8, der I. verkümmert, rechts IV. und V. Bogenschenkel verschmolzen.

Die Wirbelspalte reicht vom II. Lumbalis bis zum Kreuzbeinende und zwar fehlen nur die linken Bogenhälften, während die rechten, wenigstens die rechten lumbalen und Sacralis I sehr breit erscheinen und richtig gestellte Processus spinosi bilden. Erst der rechte II. und III. Sacralis werden sehr dünn, sind verkürzt und lagern in einer fibrösen Platte, welche alsdann bis zum Ende die rechte Seitenwand des Sacralkanals bildet, der übrigens sehr tief ausgehöhlt erscheint, obwohl sich nur am unteren Ende eine ganz rudimentäre fibröse Seitenwand erhebt.

Eine Knorpelspange geht vorn vom linken Darmbein zum V. lumbalen Wirbelkörper und zugleich zum I. Sacralis, und repräsentirt, wie es scheint, den linken Kreuzbeinflügel, der zugleich mit dem linken Darmbein nach oben verschoben ist. Dieses ist auch nach oben gerückt und berührt fast die letzte Rippe, während das rechte um 1 cm tiefer steht, aber dorsalwärts verlagert ist und sich den Wirbelbögen bis zu den Processus spin. unmittelbar anschmiegt.

Unzweifelhaft ist hiernach, dass nicht nur die Segmentirung der Anlagen der Wirbelsäule mangelhaft geblieben, sondern dass auch an dem dorso-lumbalen Theil einzelne Metameren ausgefallen und dass im Ganzen genommen die vorhandenen Wirbel noch zu niedrig geblieben sind, dass alsdann die linken lumbalen und sacralen Bogenhälften fast gar nicht zur Ausbildung gelangten. Die Hauptmomente des Befundes an dem durch diesen seitlichen Wirbelspalt hervorgetretenen herniösen Säckchen, die Form seiner Höhle, das Fehlen von hindurchziehenden Strängen, die continuirliche Auskleidung mit einem kleinzelligen Cylinderepithel, das deutliche Hervortreten einer Area medullo-vasculosa

Digitized by Google

auf der Innen-, die Insertion der Nervenwurzeln an der entsprechenden Aussenseite des ventralen Theils der Sackwandung lassen keinen Zweifel darüber bestehen, dass die ganze Höhle im eigentlichen Rückenmark entstanden ist, dass das Säckchen eine partielle Ektasie des Centralkanals oder vielmehr einen cystischen Abschnitt des embryonalen Medullarrohrs darstellt, welcher sich hauptsächlich dorsalwärts ausbuchtete, durch den vorhandenen Defect der Wirbelbögen zwischen der dorsalen Muskelmasse hindurch bis unter die Fascien vordrang und letztere nebst der äussern Haut emporhob.

Fall XV. Myelocystocele und Bauchblasendarmspalte.

Angeblich 7monatlicher Fötus von 23 cm Körperlänge mit Kopfdurchmesser 85 : 55 mm, von Herrn Dr. Kestner in Mülhausen übermittelt nach einer unzureichenden Conservirung in Spiritus, trägt eine grossartige Bauchblasendarmspalte mit Penisrudiment, eine starke seitliche Verkrümmung des Rumpfes, einen grossen Tumor mitten auf dem Gesäss und folgende unregelmässige Stellung der unteren Extremitäten. Beide Oberschenkel bilden mit ihrem muskelschwachen Unterschenkel einen rechten Winkel und tragen einen Pes varus, dessen Axe rechts genau in die Frontalebene des Körpers gestellt, links nach vorn gerichtet ist. Der linke Oberschenkel verharrt selbst bei Streckversuchen in einer rechtwinkligen Flexionsstellung auch im Hüftgelenk und erscheint dem unteren Stumpfende seitlich angesetzt deswegen, weil er in der Frontalebene von ihm abgeht, weil ferner die linke Hälfte bedeutend höher gestellt ist wie die rechte. Beide Hüftbeine treten nehmlich vorn weit auseinander und sind nach hinten medianwärts verlagert, namentlich das rechte, welches mit dem hinteren Rande die Mittellinie des Rückens erreicht. Das rechte Bein ist nun infolgedessen vollständig nach hinten umgedreht, so dass die vordere Seite des Oberschenkels und die Patella genau dorsal gerichtet sind und der Tumor sich vom Gesäss her auf der jetzt dorsalen Vorderseite des Oberschenkels fortschiebt. Das untere Rumpfende mit den Beinen ist auch im Ganzen aus der Medianebene des Körpers stark nach links abgebogen und zwar infolge der starken lordo-skoliotischen Krümmung der Lendenwirbelsäule nach rechts, so dass die Axe des ventralwärts vorgeschobenen Kreuzbeins fast horizontal gestellt ist; seine Flügeltheile sind unregelmässig und vom Hauptstück etwas isolirt. Während die Halswirbelsäule ohne Krümmung verläuft, biegt die Brustwirbelsäule schon vom III. Dorsalis aus der Medianebene nach rechts ab und dreht sich auch zuletzt um ihre Axe nach rechts, um schliesslich die Seite der abwärts gestreckten rechten Thoraxwand von innen zu berühren; die linke Thoraxwand ist im Gegentheil nach oben gehoben, besonders an den unteren Rippen, mit welchen das Hüftbein kaum in Berührung kommt. Während nun der II.—V. Lendenwirbelkörper die bekannte, der starken Krümmung entsprechende keil-

Digitized by Google

förmige Gestalt bekommen, aber an der vorderen Seite dennoch eine richtige Höhe erreicht haben, erscheinen die Brustwirbel durchweg und I. Lumbalis zu niedrig, die ganze Brustwirbelsäule, trotzdem sie nur eine unbedeutende kyphotische Biegung hat, zu kurz = 4,5 cm, im Ganzen nur aus 10 Wirbelkörpern aufgebaut, am stärksten verkürzt und zugleich verschmälert in ihrer Mitte, wo IV. — VI. Dorsalis, wie auch der Längsschnitt ergiebt, unvollständig mit einander zu einer Säule verschmolzen sind, eine zweite aus dem VII.—IX. gebildete, mit sehr schwachen Intervertebralscheiben versehene Säule hat kaum die doppelte Höhe eines einfachen Wirbelkörpers. Die Rippenzahl beträgt beiderseits 11. — Die Halswirbelkörper sind wohl auch zu niedrig, I.—III. nicht von einander gesondert. Die Bögen der Hals- und Brustwirbel sind gut entwickelt, lassen auch keine Verschmelzungen auffinden. Von der Mitte der Brustwirbelsäule ab erlangt aber der Wirbelkanal eine unverhältnissmässige Tiefe, indem die Wirbelkörper auf ihrer Dorsalseite stark ausgehöhlt sind, diese Vertiefung nimmt an den Lenden- und Sacralwirbeln noch zu, auch im Bereich des Spaltes. Die linken Hälften der Wirbelbögen fehlen dem III. und IV. Lumbalis gänzlich, während die rechten, auch die der übrigen Lumbales, sehr breit und platt erscheinen und mit ihren dorsalen Enden den gehörigen Antheil an der Bildung der Process. spinosi beitragen oder gar auf die linke Seite übergreifen. Die rechten Bogenhälften der Kreuzbeinwirbel erheben sich zur richtigen Höhe, um ein halbes Tonnengewölbe zu bilden, welches nach links hinüberragt, aber die linken Bogenhälften nicht erreicht. Vielmehr bilden diese am V. Lumbalis und Kreuzbein eine Platte, welche ganz nach der linken Seite umbiegt. So entsteht der klaffende, bis zum Kreuzbeinende reichende Spalt, welcher den weiter zu schildernden Sack hervortreten lässt. Im Bereiche der Platte auch noch an den oberen zum Rohre geschlossenen Lendenwirbeln erscheinen die Intervertebrallöcher ungewöhnlich weit, wie es scheint, infolge einer besonderen Verschmälerung der Wurzelstücke der Wirbelbögen. — Die Kopfknochen erscheinen normal, wenigstens sind sie verhältnissmässig dick und bilden sogar deutliche Juga cerebralia, die Nahtverbindungen sind durchaus nicht zu weit.

Der Nabelstrang inserirt sich links an dem grossen Felde der Bauchblasendarmspalte lateral von dem der linken Harnblasenhälfte angehörigen Theil. Ureterenmündungen werden nicht aufgefunden. Nach dem Aufschneiden misst der den sacralen Tumor bildende einkammerige, fast genau halbeiförmige Sack longitudinell 8, quer 6 und ventral-dorsalwärts 5 cm, hat eine eigene Wand, welche mit der continuirlich darüber ausgespannten wohl entwickelten, nehmlich überall Schweissdrüsen und vereinzelte Haarbälge führenden äusseren Haut nur durch lockeres fettloses Bindegewebe verbunden ist. In dem zur Wirbelrinne gekehrten Grunde wird die Wand des Sackes noch kräftiger, indem sich hier die äussere Rückenfascie, dann tiefer die Dura mater an ihn anschliesst und mit ihm verschmilzt. Als die letztere angeschnitten wird, erscheinen die Nervenwurzeln, sämmtlich in lockerem Bindegewebe innerhalb eines Spaltraumes zwischen der Dura mater und der

Digitized by Google

eigentlichen Wandung des Sackes gebettet, in regelmässigen Reihen gestellt; die äusseren (hinteren) Wurzeln sind bedeutend verlängert bis zu 25 mm, umgreifen die Wandung und inseriren sich von aussen her innerhalb einer Stelle, welche sich durch eine besondere Dicke auszeichnet und den Insertionspunkten entsprechend innen kleine Grübchen wahrnehmen lässt. Diese Stelle, welche insgesammt ein längliches Schild bildet und sich in ganzer Länge der Wirbelrinne anpasst, darf als eine Area medullaris deswegen bezeichnet werden, weil sich auf ihrer inneren Oberfläche zwei fimbrienartige Leistchen, eigentlich von der Seite her losgelöste und aufgerichtete Platten erheben, die aus richtiger jugendlicher Rückenmarkssubstanz bestehen, weil ähnlich gebaute Körnchen, spärlich freilich, auch noch den lateralen Theilen des Feldes aufgesetzt sind. Jene Leistchen verlaufen geschlängelt zu beiden Seiten der Axe des Feldes hart neben einander, und versinken in zwei trichterförmige Gruben, die den cranialen und den caudalen Pol darstellen; jener liegt evident in dem hier sich inserirenden Rückenmarkscylinder, diesem entspricht aussen ein 2 mm dicker derber faseriger Strang, welcher auf den Sacral- und Schwanzbeinwirbelkörpern aufruht, über dem äussersten Ende des Schwanzbeins aufhört und zwei aus guten quergestreiften Fasern aufgebaute Muskelbäusche einschliesst. Beide Polgruben sind 20 mm von einander entfernt, die Breite der Area beträgt dagegen 25 mm; der Abstand der cranialen Polgrube von dem oberen Ende des Sackes beträgt 2, der des caudalen vom unteren Ende des Sackes 4 cm. An den basalen (ventralen) Theilen des Sackes ruhen seiner Wandung aussen viele kleine Fettläppchen auf und schimmern auf der Innenseite durch, diese ist ausserhalb der Area durchweg vollkommen glatt, frei von Leisten oder Bälkchen. Ein deutliches kleinzelliges Epithel lässt sich freilich nur an wenigen Stellen, jedoch in deutlicher Cylindergestalt auf den Blättchen der Area medullaris nachweisen, ferner eine dünne oberflächliche Schicht, die aus feinsten Fäserchen aufgebaut wird und rundliche und längliche Zellen mit ovalen Kernen in ähnlicher Vertheilung, wie jenes Rückenmarkgewebe enthält. Hauptsächlich wird aber die Wandung durch ein äusseres Bindegewebslager gebildet, dessen wellige Fibrillenbündel kräftig und glänzend sind und vorwiegend in longitudineller Richtung verlaufen. Muss man dieselbe hiernach als eine Pia mater bezeichnen, so ist doch eine nach aussen folgende Arachnoidea nicht deutlich zu machen, aber eine weitere Schicht, die als Dura angesprochen werden könnte, hier sicherlich nicht vorhanden. Die Dura mater spinalis setzt sich aussen an der Grenze der Area, an derjenigen Stelle der Wand an, wo sie am dicksten erscheint, um hier aufzuhören, dagegen lässt sich bis zum Gipfel des Tumors zwischen der äusseren Haut und der eigentlichen Sackwandung eine besondere Membran isoliren, welche als lumbale Fascie deswegen bezeichnet werden muss, weil die Fettläppchen an ihrer Innenseite auftreten, namentlich weil sie an der Basis evident in diese Fascie übergeht.

Digitized by Google

Fall XVI. Myelocystocele, Spina bifida lateralis occulta und Bauchblasendarmspalte.

Der Fötus, von Herrn Dr. Meyer in Fegersheim dem Institut übergeben und als A II 70 aufgeführt, macht trotz seiner geringen Körperlänge von 28 cm den Eindruck eines fast ausgetragenen in Anbetracht der Länge der oberen Extremitäten von 16 cm und der beträchtlichen Grösse des Spitzkopfes, welcher vom Kinn bis zum Scheitel 13 cm hoch ist und ein auffällig lang gezogenes Gesicht von 10 cm Länge besitzt. Der Kopf sitzt unmittelbar über den Schultern, so dass das Kinn die Brust berührt, ausserdem ist aber der Rumpf auffällig verkürzt, starke Lordose vorhanden und beide Hüften erscheinen nach oben verschoben, endlich die unteren Extremitäten nur je 14 cm lang. Dabei sind letztere völlig um ihre Axe gedreht, so dass beide Füsse in Flexion zum Unterschenkel (Pes valgo-uncinatus) dorsalwärts gerichtet, dabei sogar etwas gegen die Medianebene hin gerichtet sind. Ferner reicht die rechte Ferse um 1 cm tiefer als die linke, weil das linke Hüftbein höher hinaufgeschoben ist als das rechte, so dass sein Kamm die unteren Rippen in grosser Ausdehnung innig berührt. Da das linke Bein etwas vom Körper absteht und eine leichte Flexion im Kniegelenk einhält, da ausserdem das untere Rumpfende etwas nach links abbiegt, so ist die rechte untere Extremität in die Verlängerung der Rumpfaxe getreten. An dem ganzen Gesäss bis hinauf zur lordotischen Einbiegung fast bis zum oberen Theil des Rückens ist die sonst normale äussere Haut durch eine Sackgeschwulst emporgehoben, welche sich über das Steissende hinaus auf die mediale und dorsale (eigentlich vordere äussere) Seite des rechten Oberschenkels fortsetzt nahezu bis zur Höhe der Kniekehle. Das rechte Bein ist im Kniegelenk auch nicht ganz zu strecken, beide Beine sind entschieden schmaler, weniger muskelkräftig wie die Arme. Bei der Präparation des Rumpfsskelets ergeben sich nun vielfache Merkwürdigkeiten, von denen folgende eine besondere Erwähnung verdienen.

1) Der seitlich abgeflachte schiefe Thorax ist sehr kurz. Rechts sind 10 Rippen meistens wagerecht gestellt und berühren einander, die letzte Rippe entspringt dagegen ungewöhnlich tief und steigt sehr schräg nach oben zur vorletzten empor. Die linke Thoraxwand noch kürzer und seitlich eingebogen, lässt 3 untere getrennte, sehr kräftige knöcherne Rippen zählen, alsdann sind aber alle weiteren Rippen, höchstens 6, zu einer Platte verschmolzen, aus welcher nach vorn hin 3 knöcherne (VI, VII und VIII) sich sondern und eigene Knorpel zum Brustbein und Rippenbogen senden; am oberen Theil der Platte sondern sich noch eine II. und IV. Rippe in gleicher Weise, Stücke, welche die III. und V. repräsentiren würden, fehlen, wie es scheint auch die I. Rippe gänzlich.

2) Von den 7 Halswirbelkörpern erscheinen die unteren niedrig (je 6 mm), aber breit, die Halswirbelsäule 4 cm lang und ganz gerade gestreckt und nach vorn gerichtet. In derselben Richtung nach vorn verläuft die Brustwirbelsäule, aber seitlich S-förmig verbogen, oben leicht links-, unten stärker

Digitized by Google

rechtswärts, im Ganzen sehr verkürzt, nur 3,5 cm lang. Alsdann kommt die Lendenwirbelsäule mit stärkster lordotischer, fast rechtwinkliger Krümmung und geringer Axendrehung nach links, 2,5 cm lang, endlich das fast gerade gestreckte Kreuzbein, 2,3 cm lang, mit Wirbelkörpern von 5 mm Höhe. Die Brustwirbelkörper sind dagegen sämmtlich auffällig breit und niedrig, besonders die unteren nur 4, selbst 2,5 mm hoch bei einer Breite von 12 mm. Im Ganzen können nur 9½ Körper gezählt werden. V und VI tragen eine mediane knorpelige Längskante, darunter je eine Kerbe im Knochen, am VI., VII. und VIII., den niedrigsten, sondert sich der aussen zu Tage tretende Knochen unvollständig in ein rechtes und ein linkes Feld, VIII steht sehr schräg, unter ihm folgt nur ein halber Wirbel IX, auf der rechten Seite gelegen, der X. wieder vollständig, höher wie VIII, aber schräg von rechts unten nach links oben gestellt. Die Lendenwirbelkörper sind vorn auf der Krümmung höher, bis 7 mm, bieten aber eine neue Unregelmässigkeit dar, insofern am II. und III. die rechten, freilich kleineren Hälften noch ganz knorpelig sind; im Ganzen können 5 Lumbales gezählt werden. Die Querfortsätze derselben ragen namentlich rechts stark hervor, und lateral von denselben legen sich die Hüftbeine an, das linke nur dorsalwärts verschoben, deswegen gerade nach aussen gerichtet, das rechte aber gänzlich umgelegt, so dass das Schambein ganz dorsal gerichtet ist. An der Dorsalseite ist die Defectbildung und dadurch die Unregelmässigkeit noch weit grösser. Zwischen dem Hinterhauptsloch und dem Anfang der grossen Wirbelbogenspalte ist nur eine Entfernung von 4 cm, auf welcher alsdann höchstens 8 Processus spinosi zu zählen sind; schon am Hals, namentlich an der Brust verschmelzen einzelne Wirbelbögen mit einander, ausserdem sind aber linkerseits ein oberer grösserer 17 mm langer und ein kleinerer 6 mm langer Defect der Wirbelbogenhälften. In jenen, welcher schon unterhalb des ersten kräftigen Proc. spin. beginnt, legt sich ein 1 cm langer knöcherner, rippenartiger, am oberen Winkel des knorpeligen Schulterblatts articulirender Körper mit seinem freien Ende hinein und deckt die Lücke unvollständig von aussen, während sie innen durch eine weisse mit Fettläppchen bedeckte Membran, die Dura mater, ganz verschlossen wird. In der zweiten Lücke steigen noch die Wurzelstücke zweier Wirbelbogenschenkel empor, so dass hauptsächlich ihre Antheile an den Dornfortsätzen fehlen.

3) Unterhalb der unteren Lücke folgen noch 2 ganze Wirbelbögen mit Dornfortsätzen, alsdann und zwar von dem Beginne der lordotischen Krümmung an erscheint der Hauptspalt. Indem die linken und rechten Wirbelbogenhälften immer mehr aus einander stehen, indem anfangs die rechten vollständiger sind und höher reichen wie die linken, ist eine sehr breite, aber tiefe Rinne gebildet, in welchem die Sackgeschwulst wurzelt. Die Spaltung reicht, wie schon die Betastung ergiebt, bis zum Kreuzbeinende, doch wird die Rinne und ihre Wandung am caudalen Ende nicht blossgelegt. Vom II. ab betheiligen sich alle Lendenwirbel an dem Spalt, ob auch I und Brustwirbel, wird nicht festgestellt.

Die Kopfknochen sind in den seitlichen unteren Theilen sehr biegsam,

Digitized by Google

die Nähte etwas weit. Eine sehr umfangreiche Bauchblasendarmspalte schafft die Form eines starken Hängebauchs, der obere Theil ist durch eine ganz durchsichtige seröse Membran gebildet, in welche so ziemlich die ganze Leber aufgenommen wird, ausserdem ragen aber noch das Herz und eine Lunge von oben her hinein, während der Herzbeutel und das ganze Zwerchfell fehlen. Auf dem unteren Theile des Defectes liegt eine Schleimhaut zu Tage, an welcher keine Ureterenmündungen aufgefunden werden; an seinem zugespitzten unteren Ende ragt ein zungenförmiges 11 mm langes, 5 mm breites, mit einem oberen Frenulum versehenes Penisrudiment hervor.

Was nun die sacrale cystische Geschwulst betrifft, so ist die bedeckende Haut auch auf ihrer dorsalen Erhebung normal, nur ist ihr etwas caudalwärts unter dem Gipfel ein Wulst von 7 mm Länge in querem Verlauf und mit breiter Basis aufgesetzt, in dessen rechtem Ende eine feine Oeffnung existirt, welche eine Borste direct in die Sackhöhle einführen lässt. Im Uebrigen ist die äussere Haut über der Sackwandung überall gut zu verschieben, zwar arm an Haarbälgen, aber sehr reich an Schweissdrüsen, namentlich an Schweisskanälen, von denen oft mehrere aus einem gemeinsamen Knäuel emporsteigen, während andere in ihrem Mündungstheil sich gabeln. Der Sack hat eine fast regelmässig eiförmige Gestalt, nur sendet er an seinem vorderen breiteren Ende eine Bucht aus, welche auf die rechte Seite hinüberreicht. Die Länge des Sackes beträgt 9 cm, die grösste Breite 7, die Tiefe 5. Innen ist die Wandung im Allgemeinen glatt und nur mit vereinzelten leistenförmigen Verdickungen versehen. An dem ventralen Theile des Sackes modelliren sich die Muskel- und Knochenmassen, über welche er hinwegzieht, ziemlich deutlich, nur sind die Muskeln meistens noch durch eine zwischengeschobene, wenn auch dünne aus Fettläppchen gebildete Schicht verschleiert. Die Lage der lumbalen Wirbelrinne wird dadurch bezeichnet, dass sich ein Abschnitt der Membran in die Tiefe senkt und noch durch zweierlei Einrichtungen vor den übrigen Theilen der Wandung auffällig absticht. Erstens durch den Mangel einer soliden Befestigung auf der Unterlage; bald hebt sich dieses Feld in der ventralen Wandung, wenn man dem Rumpf Bewegungen ertheilt, bald senkt es sich, namentlich kann man unter dasselbe von einem Loch der Dura mater her Luft eintreiben und es nach der Höhle hin zu einem länglichen Wulst aufbauschen, wobei dieser ganze Abschnitt der Wandung viel dünner und sogar durchscheinender wird als die Nachbarschaft. Zweitens ist hier die Wandung innen rauh, weil noch mit einer besonderen dünnen gelblichen Schicht bedeckt, die stellenweise in kleine Schildchen zerbröckelt. Da diese gleichsam aufgelagerte Substanz bei der mikroskopischen Untersuchung im Wesentlichen die Structur des verkümmerten, auch gefässreichen jugendlichen Rückenmarksgewebes, wie es oben geschildert wurde, erkennen lässt, so können wir nach dem Vorkommen derselben eine richtige Area medullo-vasculosa abgrenzen in einer Länge von 35 und einer Breite von 28 mm. Allerdings habe ich Ganglienzellen oder myelinhältige Nervenfasern nicht in diesem Gewebe nachgewiesen, da es wegen der scharfen Erhärtung in Alkohol zu den hierfür erforderlichen Proceduren nicht mehr ge-

Digitized by Google

eignet war, aber eine äusserst feinfasrige Grundsubstanz, mit typisch eingelagerten Neurogliazellen erkannt, an den dünnsten Stellen sogar gesehen, dass die Fäserchen ganz regelmässig in parallelen Zügen angeordnet, wie in einer und derselben Richtung gestreckt sind. Bestimmter bezeichnet dagegen die Anordnung dieses Gewebes das Feld als eine richtige Area. In seinem cranialen Theile sammeln sich nehmlich diese Markmassen zu zwei je 6 mm breiten Bändern, die sich in der Mittellinie berühren oder gar zusammenschmelzen, und sich als eine Wandbekleidung in einen 3 mm weiten Tunnel, der bereits innerhalb des von aussen an diese Stelle des Sackes sich ansetzenden Rückenmarks gelegen, fortsetzen — also eine evidente craniale Poltasche. Auf dem caudalen Theile des Feldes erheben sich neben der Mittellinie statt der Bänder fimbrienartige Leisten ganz gleichen Baues, und auch sie laufen in eine trichterförmige Grube aus, deren Spitze ganz ventralwärts gerichtet ist, anstatt in der Längsaxe des Körpers, nehmlich der Wirbelsäule zu verlaufen. Vor und hinter den beiden Poltaschen, namentlich aber zu beiden Seiten der Bänder und Fimbrien lässt sich die peripherische Zone der Area je nach der Anwesenheit von medullar gebauten Flöckchen und Blättchen bezeichnen, mindestens in einer Breite von 1 cm und noch auf der Stelle der sehr dünnen Pia gelegen. Weiter nach aussen lässt sich von der Innenseite der Wandung eine ganz dünne Schicht abheben, welche zwar bindegewebig ist, aber nur allerfeinste Fäserchen in einer regelmässig parallelen Anordnung, ferner eingestreute Zellen, die den Neurogliazellen identisch erscheinen, und Gefässe in einer solchen Vertheilung einschliesst, dass diese Schicht wohl als ein stark gedehntes Marklager, welches seine nervösen Elemente gänzlich eingebüsst hat, anzusehen ist. An der ganzen dorsalen Seite des Sackes konnte ich dagegen eine solche Innenschicht, eine bindegewebig metamorphosirte Medullarplatte, nicht mehr nachweisen. Aussen setzen sich an der ventralen Seite des Sackes die Nervenwurzeln genau in dem Bereich des als Area bezeichneten Feldes an, weiter peripherisch von ihnen die Dura mater. Geht man über diese Zone hinaus, so folgt eine nicht ganz continuirliche Belagschicht, die aus richtigen Fettläppchen besteht. So dünn dieselbe, so lässt sie sich doch als fast continuirliche Schicht von der Basis der Geschwulst bis zu ihrem Gipfel von innen her mit blossem Auge verfolgen, deswegen, weil die eigentliche Sackwand so durchscheinend und dünn ist, dass die kleinen Fettläppchen überall durchschimmern. Ja an vielen Stellen liegen diese so dicht, erheben sogar ein jedes die Sackwand so weit, dass daraus eine Art von acinöser Zeichnung resultirt, ganz besonders deutlich in der Umgebung des feinen Kanals auf dem Geschwulstgipfel. An solchen Stellen lässt sich nach aussen von der Fettschicht, besser noch an der Geschwulstbasis eine freilich sehr zarte, rein bindegewebige Membran abheben und erst dann folgt lockeres fast fettloses Bindegewebe mit der Cutis bedeckt, also Unterhautgewebe mit Haut, während jene Bindegewebsschicht, trotzdem sie viel zerreisslicher wie das gleiche Lager in Fall XV ist, wohl nur als emporgehobene und gedehnte Fascia lumbalis betrachtet werden darf. An der Sackwand selbst

Digitized by Google

lassen sich mehrere Schichten, die freilich nicht überall deutlich zu trennen sind, unterscheiden. Zunächst an ihrer Aussenseite also nach innen von den Fettläppchen ein mit grossen Gefässstämmen versehenes Lager lockeren Bindegewebes, ausgezeichnet durch die starke Einlagerung von grösseren Rundzellen, welche oft längs der Gefässe angesammelt sind — nach Bau und Lage gleichsam ein adventitielles Lager, am besten durch die Rundzellen gekennzeichnet. Alsdann folgt die festeste, aus Bindegewebsbündeln bestehende Schicht, die sich durch die steife geradlinige Faserung und durch die fast regelmässig longitudinelle Richtung so wie durch die Dicke und den Glanz der Fasern auszeichnet, ganz besonders vor der Intima, welche ihrerseits aus Bindegewebsbündeln besteht, die viel zarter, äusserst feinfasrig, welligen Verlaufs und ungleicher Richtung, nehmlich in der Fläche durch einander geflochten sind. Jene Media ist nun an vielen, namentlich an den sehr durchsichtigen und etwas ausgebuchteten Stellen des Sackes etwas lückenhaft, indem die derben Faserbündel aus einander weichen, so dass durch die Lücken hindurch Intima und Adventitia mit einander verschmelzen, eventuell durch die Fettläppchen emporgehoben werden. Da die Lücken natürlich mit der Faserrichtung der Media verlaufen, so entstehen an der Innenfläche longitudinell gerichtete Rinnen. In diesen kann man nun noch offenbare Reste einer epithelialen Decke und zwar kleine kubische oder auch niedrige cylindrische Zellen, immer nur in einer einzigen Schicht zu einem regelmässigen Mosaik angeordnet, erkennen. Auch auf den Blättchen der Area medullaris lässt sich stellenweise ein deutliches Cylinderepithel sogar mit höheren Cylindern demonstriren, welche dem feinfaserigen nervösen Gewebe direct aufzusitzen scheinen. Ursprünglich war die Epithelschicht gewiss eine continuirliche, durch eine unzweckmässige Behandlung aber, indem nehmlich der Sack einmal mit Werg ausgestopft wurde, war es abgestreift worden und nur in den geschützten, etwas vertieften Stellen sitzen geblieben.

Von dem dorsalen und cervicalen Rückenmark kann ich aussagen, dass es äusserlich normal erscheint, aber wegen seiner Weichheit eine Untersuchung auf den Zustand des Centralkanals nicht mehr gestattet. Das Gehirn ist entfernt worden, eine Notiz über sein Verhalten fehlt. Vermuthlich war ein innerer Hydrocephalus vorhanden, nach der auffälligen Grösse des Kopfes zu urtheilen. Die Schädelknochen sind sehr weich, namentlich an den Seitentheilen. Der Defect der Wirbelbögen beginnt in einem Wirbel, welcher nur 4,5 cm von dem Hinterhauptsloch entfernt ist und reicht bis zum Schwanzende.

Obwohl in diesen beiden Fällen XV und XVI die Hydrorachissäcke eine colossale Grösse erlangt haben und sich dadurch von dem als Rückenmarkscystchen klar bezeichneten Falle XIV unterscheiden, so kann doch über ihre volle Uebereinstimmung im eigentlichen Wesen kein Zweifel bestehen. Die Anwesenheit des Cylinderepithels, das Fehlen aller Stränge

Digitized by Google

in der Sackhöhle, die Zusammensetzung der bindegewebigen Sackwandung, ihre Continuität mit den weichen Rückenmarkshäuten, die Art der Insertion der Nervenwurzeln auf der ventralen Seite des Sackes, endlich die auf der entsprechenden Stelle der Innenseite entwickelte Area medullaris liefern genug der Anhaltspunkte für die Behauptung der Identität und die volle Berechtigung, auch diese Säcke als Hydromyelocelen (Syringomyelocelen der Engländer) oder Myelocystocelen hinzustellen. Von besonderem Interesse erscheint mir der anatomische Befund der Umhüllungen der Säcke, nehmlich einer Fettgewebsschicht, darauf einer äusseren Fascie, endlich der ganz wohlgebauten äusseren Haut. Diese Reihenfolge beweist wohl, dass der Sack von der Tiefe her gewachsen ist und dabei das innen im Rückgrat, später auch unter und zwischen den dorsalen Muskeln gelegene Fettgewebe, alsdann die bedeckende Fascie und die äussere Haut emporgehoben hat. Ob der im Fall XVI vorhandene perforirte äussere Wulst und der hindurchgehende Kanal darauf bezogen werden kann, dass einmal die Geschwulst platzte, oder ob hier eine Stelle vorliegt, in welcher sich das Hornblatt und das Medullarblatt nicht von einander trennten in der Art der Theorie Ranke's, wird sich wohl kaum entscheiden lassen; jedenfalls war irgend etwas Aehnliches an dem dorsalen Gipfel des Sackes im Fall XV nicht nachzuweisen, bei dem Fall XIV eine solche besondere Verbindung sogar unbedingt auszuschliessen. Dass wir in diesem Zusammenhang mit der äusseren Haut nur etwas Accidentelles sehen dürfen, dass ursprünglich der Tumor ganz in der Tiefe aus dem Rückenmark und seinen Häuten gebildet wird und die Bedeckungen in der angegebenen Art emporhebt, dafür liefert auch der folgende Fall von Myelocystocele, aus der früheren Zeitperiode der embryonalen Entwicklung den klaren Beweis.

Fall XVII. Myelocystocele und Bauchbeckenspalte mit Atresia ani et urethrae.

Ein Embryo von 6 cm Scheitelsteiss-, von 8 cm Körperlänge, von Herrn Dr. Schramm in Kehl der Institutssammlung (A II 81) mit etwas abgelösten Hautdecken des Rückens und Halses übergeben, hat einen sehr grossen, nach Spirituswirkung von der Seite her zusammensinkenden Kopf von 15 mm Höhe mit sehr breiten Nähten, nachweisbar einen inneren Hydrocephalus,

Digitized by Google

Klumpfüsse und eine Flexionsstellung des linken Beins, ferner eine grosse Vortreibung und Verdünnung der Bauchdecken, keine After- oder Urogenitalöffnung, dagegen eine äusserst dünnwandige Nabelstranghernie und endlich ein 9 mm langes, 6 mm breites und 4 mm tiefes, longitudinell gestelltes, von glatter äusserer Haut bedecktes sacrales Säckchen, welches sich über der linken Hinterbacke etwa um 3 mm erhebt.

Dieses Säckchen hat im stark verkleinerten Maasse ganz die Gestalt und Anordnung der Myelocysten der vorher beschriebenen Fälle, sitzt nehmlich mit breiter Basis auf der Rückenmusculatur in der Form eines längshalbirten Eies, dem ventralwärts noch ein kielförmiges, in die sacrale Wirbelrinne reichendes Anhängsel angesetzt ist. Nicht nur in diesem Kiel, sondern auch in dem Hauptsack ist die bindegewebige Wand deutlich mit embryonalem Rückenmarksgewebe bekleidet, an welchem sich leicht ein Cylinderepithel nachweisen lässt, auch entspricht dem Kiel innen eine Rinne mit einer Grube, die wohl als polare zu betrachten ist. Nur die dorsale Wölbung führt diese medulläre Schicht in äusserster Zartheit, so dass das hier etwas niedrige, aber continuirliche Cylinderepithel der bindegewebigen Wand fast unmittelbar aufzuliegen scheint. Uebrigens zerbröckelt das Rückenmarksgewebe sehr leicht, so dass sich die Form des Binnenraums nicht völlig bestimmen, nur so viel sagen lässt, dass keine Fasern oder Stränge hindurchziehen. — Am Dorsalmark ist auf dem Querschnitt eine Hydromyelie auch mikroskopisch nicht nachzuweisen. Die ganze Wirbelsäule verläuft auffallend gerade, trotzdem der Kopf nach links geneigt ist, nur zwischen den letzten Lendenwirbeln und dem Kreuzbein liegt eine ganz leichte dorsale Biegung vor, die Kreuzbeinspitze ist wieder ventralwärts gewendet. Dabei ist das Kreuzbein um die Axe etwas nach rechts gedreht, so dass die Anlage des linken Kreuzbeinflügels mehr nach vorn steht als die rechte und das linke Darmbein etwas nach hinten umgebogen ist und das linke Bein fast senkrecht vom Körper absteht mit starker Knieflexion und Pes valgo-uncinatus. Die Wirbelkörper erscheinen vom I. Dorsalis bis V. Lumbalis etwas niedrig, Gesammtlänge der cervicalen Wirbel 12, der Brustwirbel 12 mm, der Lendenwirbel 7, des Kreuzbeins 7 mm. Nur 10 Brustwirbel sind zu zählen, zwischen I und II, V und VI, dann VII - IX sind die Grenzscheiben schwächer angedeutet wie die übrigen, auch nicht in der ganzen Breite klar angedeutet, ferner ist der VIII. links höher wie rechts. Endlich ist der IV. und V. Lendenwirbelkörper niedriger wie die übrigen. Vor Allem aber ist hervorzuheben, dass schon der III. Lumbalis nur das Wurzelstück des linken Bogens ausgebildet hat, aber vom IV. Lumbalis an die linken Bogenschenkel gänzlich fehlen, während die rechten ganz vollständig sind und die Reihe der Processus spinosi ununterbrochen herstellen, und zwar bis zum Kreuzbein hin, sogar bis zu seinem ventralwärts gekrümmten Ende. Aus dem so gebildeten Defect steigt nun das geschilderte Säckchen mit breitem längsgerichtetem Stiel hervor. Das linke Hüftbein steht sehr hoch und berührt fast den Rippenbogen. An den schon knöchernen Rippen werden Abnormitäten weder in der Zahl, noch in der Gestalt wahrgenommen. Sind auch

Digitized by Google

an den Rücken- und Halswirbeln keine Defecte, weder Dornfortsatzspalten, noch Fehler in den Wirbelkörpern, so ist doch eine auffällige Kürze des ganzen Rumpfes vorhanden, indem derselbe nur 3 cm Länge besitzt, trotzdem keine Krümmung der Wirbelaxe existirt.

Die Bauchhöhle ist durch eine quer verlaufende, an die verdünnte vordere Bauchwand angeheftete, einem Mesenterium ähnliche Membran in eine obere und eine untere Hälfte geschieden, jene enthält die prolabirte Leber, diese bildet einen geschlossenen Sack ohne Ausführungsgang, wohl die Harnblase, da von ihrem Gipfel der Nabelstrang ausgeht. In jener Membran sind zarte Därmchen eingeschlossen, welche auch mit zwei Oeffnungen nach dem Harnblasensack zu versehen sind; ob diese natürliche sind, ist freilich schwer zu entscheiden.

Fall XVIII. Myelocystomeningocele antero-posterior (Hydromyelomeningocele), Spina bifida occulta und Bauchblasendarmspalte.

Aelteres, gut conservirtes Stück der Sammlung (A II 13). 33 cm langer Fötus mit zu kurzem Rumpf, links Varus und Flexion im Hüft- und Kniegelenk, rechtes Bein gestreckt, aber nach hinten rotirt, hier der Varus dorsalwärts gerichtet. Grosse Bauchblasendarmspalte, der grösste Theil des Colons und des Rectums fehlt. Kein After, aber Penisrudiment. Becken aufgeklappt, rechtes Hüftbein ganz umgelegt. Geringe dorsale Kyphose, starke lumbale Skoliose convex nach rechts, die unteren Lendenwirbel und das Kreuzbein weichen insgesammt von der Körperaxe stark nach links hin ab, indem sie mit der Brustwirbelsäule eine fast rechtwinklige Krümmung bilden, deren Scheitel rechts von der Medianebene gelegen ist. Links sind 11, rechts 10 Rippen, im Ganzen sind 11 Rückenwirbel vorhanden. An der kyphotischen Krümmung sind mehrere Wirbelkörper, V.—VII. Dorsalis, zu einer leicht S-förmig gekrümmten Säule mit einander verbunden und verschmälert, I.—III. und IX.—XI. Dorsalis verkürzt, IV. keilförmig gestaltet, so dass die linke Hälfte fast fehlt. Die Länge der Brustwirbelsäule beträgt 5 cm. Die als niedrig bezeichneten Wirbelkörper sind verhältnissmässig breit, ihr Querschnitt hat eine exquisit nierenförmige Gestalt. Auf dem Rücken werden an der kyphotischen Stelle 7 intacte Dornfortsätze gezählt, abwärts kommt alsdann eine Lücke in den Wirbelbögen, 3 cm lang und bis 12 mm breit, aber nicht klaffend, sondern durch eine starke, in einer Ebene ausgespannte Membran gedeckt, unter welcher im auffällig weiten Rückgratskanal die geschlossene Dura mater mit dem Rückenmark lagert, ohne eine Verbindung mit jener Membran und ohne eine Ausbuchtung. Dasselbe ist von der Pia mater ganz eingehüllt, äusserlich auch in seinen Nervenwurzeln normal, aber ganz erweicht. Diese Spina bifida occulta mag sich über 5 Wirbel im Ganzen erstrecken, und zwar über die letzten dorsalen. Auf das caudale Ende des Bogenspaltes folgen an der Stelle der scharfen Biegung jedenfalls noch zwei anscheinend intacte Wirbelbögen, alsdann fehlen dieselben bis zum Ende der Wirbelsäule. Nach genauer Präparation ergiebt sich noch, dass dem unte-

Digitized by Google

ren von den beiden Wirbeln die linke Bogenhälfte fehlt, diese Lücke aber durch die hintere Spina der linken Darmbeinschaufel zugedeckt wird. Der Kopf erscheint abgesehen von sehr weiten Nähten normal, das linke Zwerchfell fehlt.

An der ganzen Lenden- und Gesässgegend ist nun aussen durchaus keine Erhebung der äusseren Decke wahrzunehmen, nur lässt sich durch die auch sonst intacte äussere Haut über der linken Hinterbacke ein in der Tiefe verschiebbares Plättchen durchfühlen, und diese Wahrnehmung bewog mich, die Haut einzuschneiden. Nach der Durchtrennung des kräftigen subcutanen Fettpolsters und der Blosslegung des Glutaeus maximus erscheint in der Mitte des letzteren eine Lücke von der Gestalt eines gleichseitigen Dreiecks mit 2 cm Seite, vollständig gefüllt mit Fettgewebe, welches eine aus der Tiefe kommende cystische Geschwulst gänzlich verhüllt, sich aber von ihrer Wand nur läppchenweise abheben lässt. Von den umliegenden Theilen, namentlich den Muskeln, trennt sich die Geschwulst sammt ihrer Fetthülle sehr leicht und zwar bis zur Wirbelrinne hin. Im Allgemeinen birnförmiger Gestalt wird sie hier gleichsam gestielt und schickt ihren platten Stiel unter die oben erwähnten vollständig entwickelten Wirbelbögen, um sich in die Rückenmarkshäute fortzusetzen. Die Länge der Geschwulst beträgt 2,5 cm. Der Durchmesser des dicken, jetzt collabirten Endes wird im Zustande der prallen Füllung, wenigstens nach der Grösse der in den Weichtheilen ausgegrabenen Höhle zu urtheilen, über 3 cm gemessen haben. Innen zerfällt der Tumor seiner Länge nach in drei Abtheilungen oder Sectoren, nehmlich zwei cranialwärts gelegene Cysten, welche nur unvollständig von einander durch eine Membran geschieden sind, und eine grössere caudale Cyste, die wohl einen offenen Stiel in das Rückgrat hineinsendet, aber mit jenen auf der cranialen Seite gelegenen Hohlräumen nicht communicirt. Während die linke craniale Cyste lateralwärts verschoben erscheint, liegt die rechte genau in der Wirbelsäulenaxe vor der caudalen, trägt aber noch eine kleine Nebencyste, die mit feinsten Fäden durchzogen ist, und auf ihrem Gipfel eine verdickte steife Stelle der Wandung, die von Fettläppchen nicht bedeckt ist und dem tastenden Finger als Platte erschienen war. Sonst bestehen noch folgende principiellen Unterschiede zwischen den cranialen Cysten und der caudalen. Jene sind von evidenten Nervenwurzeln, ausserdem von feinsten Bindegewebsfädchen richtiger Arachnoidea durchzogen, diese ist davon gänzlich frei, besitzt aber eine mehr sammetartige Innenfläche, mikroskopisch einen continuirlichen einschichtigen Belag deutlicher Cylinderepithelien und auf ihrer cranialen Wand eine längliche zungenähnlich endigende Vorbuchtung, welche weiss wie die Rückenmarkssubstanz aussieht. Da diese sich mikroskopisch als Rückenmarkgewebe erweist, das mit evidentem Cylinderepithel überzogen ist, da sich dieser Wulst von den beiden cranialen Cysten her vortreiben lässt (vgl. Fall XV und XVI), da sich endlich hier die in den cranialen Cysten enthaltenen Nervenwurzeln ansetzen, so muss diese Stelle auf der cranialen Wand der caudalen Cyste als eine Area medullaris bezeichnet werden. Hiernach ist ferner zu schliessen, dass die caudale Cyste in dem Rückenmark selbst mittelst einer Dilatation des Centralkanals, also

Digitized by Google

als ein beschränkter Hydromyelos oder als eine Myelocyste entstand, dass sich dagegen die cranialen Säckchen innerhalb der Rückenmarkshäute wohl als erweiterte Subarachnoidalräume oder Cisternen entwickelten. Diesen kommt kein Cylinderepithel zu, wohl aber finden sich in ihnen wie in der Myelocyste noch Rückenmarkstrümmer vor, an denen sich mikroskopisch oft eine Cylinderepithelschicht in Bruchstücken nachweisen lässt. Sowohl an der Stelle der Spina bifida occulta, wie höher oben auf einem an der kyphotischen Krümmung angelegten Querschnitt werden Abschnitte des sehr erweichten Rückenmarks zur Untersuchung gezogen, aber an ihnen tritt ein gleicher Reichthum an Cylinderepithelien nicht hervor, so dass eine stärkere Ausweitung des Centralkanals an diesen Stellen wohl auszuschliessen ist. Das Gehirn ist nicht mit aufgehoben werden.

Zwei eigenthümliche Momente verdienen es, bei diesem Falle besonders hervorgehoben zu werden. Erstens die Lage der Area medullaris in der Rückenmarkscyste. Denken wir uns den ganzen Tumor statt emporgehoben unter die Gesässhaut auf die Wirbelkörper flach gelegt, so wird das Ungewöhnliche der Stellung der Area klar, indem dieselbe nicht auf der ventralen, sondern auf der dorsalen Seite angebracht ist. Der Rückenmarkskanal ist also nicht wie in den Fällen XIV—XVIII nach der dorsalen, sondern vorwiegend nach der ventralen Seite gedehnt worden, obwohl keineswegs eine Spina bifida anterior an den Lenden- oder Kreuzbeinwirbelkörpern zu Stande gekommen ist; vor allem wurde die Mitte der Medullarplatte gedehnt und ihre rechte und linke Hälfte so weit aus einander geschoben, dass schliesslich nur auf der Dorsalseite Rückenmarksgewebe zurückblieb und hier eine Area aufbaute. Dabei wurden die Ursprünge der Nervenwurzeln gleichzeitig verschoben, diese selbst wurden entsprechend verlängert und geriethen in eine ungewöhnliche Stellung. Zweitens wurde mit dieser Verlagerung auch die Stellung des ventralen Subarachnoidealraums eine dorsale und gleichzeitig die Erweiterung desselben so beträchtlich, dass eine Combination von Meningocele mit Myelocystocele resultirte, ein Analogon der häufiger vorkommenden Verbindung einer Meningocele mit Hydrencephalocele.

Fall XIX. Indurirte Myelocystomeningocele und Bauchblasendarmspalte.

Fötus von 37 cm Länge, im letzten Jahre dem Institut überwiesen. — Grosse Bauchblasendarmspalte mit Eventration. Auf dem unteren Felde ist eine weite Oeffnung, welche in das weite, etwas exstrophirte Colon ascendens

Digitized by Google

führt, in welches wiederum das Ileum, mit einer deutlichen Bauhin'schen Klappe versehen, mündet; auch eine Oeffnung für den Processus vermiformis ist vorhanden. Am caudalen Ende des Feldes tritt dann ein Rüssel hervor, durch welchen man eine feine Sonde 5 mm lang in das Becken ein- und zu der unterhalb der Grenze des Feldes in normaler Haut gelegenen engen Analöffnung wieder hinausführen kann. Hinter der zerrissenen serösen Membran, welche den Bauchbruch deckt, findet sich rechts und links je ein deutlicher Uterus mit Tuba und Eierstock (Uterus didelphys separatus). Oben liegt der serösen Bauchwand noch ein besonderes Säckchen auf und mit seiner ventralen Hälfte gänzlich zu Tage, der Herzbeutel. Die linke Lunge befindet sich ebenfalls ausserhalb des Thorax, ist nehmlich in den Bauchbruch hinabgezogen. Der Thorax erscheint demgemäss auffallend schmal, wie von den Seiten her eingesunken; es ergiebt sich auch, dass an seiner rechten Hälfte die II., III. und IV. Rippe mit einander zu einer Platte verwachsen sind, die V.—VII. einander innig berühren und in der Axillarlinie etwas zusammenhängen, dass ferner der linke Thorax in dieser Linie stark einsinkt deswegen, weil der IV.—VII. knöchernen Rippe der ventrale Theil fehlt, während am Sternum die entsprechenden Knorpel vollzählig vorhanden sind. Die rechte untere Extremität steht in Hüft- und Knieflexion, dabei ein dorsalwärts gerichteter Pes valgus; die linke ist gut zu strecken, liegt in der Körperaxe und hat einen Pes varo-equinus. Etwas Caput obstipum wegen nach links convexer Skoliose der Halswirbelsäule, deren Körper etwas zu kurz zu sein scheinen. Die Brustwirbelkörper sind entschieden am mangelhaftesten, so dass die ganze Länge der Brustwirbelsäule nur 3,5 cm beträgt. Specieller gesagt, erscheint der I.—III. Dorsalis schon sehr niedrig, je 3 mm hoch, schon der III. ist auffällig verschmälert. Alsdann folgt eine ganz schmale Säule von 1 cm Länge, welche nur unvollständig in Wirbelkörper segmentirt wird, also mehrere zusammengeflossene repräsentirt, darauf eine zweite knöcherne, ebenfalls mehr als einen Wirbelkörper darstellende Säule von 8 mm, die sich am caudalen Ende bedeutend verbreitert, endlich der schon 7 mm hohe gut geformte, sehr breite XII., an welchen sich die letzte Rippe ansetzt. Wenn man auch so viel als möglich scheidet, so kann man immer höchstens 7 Brustwirbel zählen; hinten gehören dazu rechts 10, links, also auf der Seite der Convexität 9 Wirbelbogenschenkel, diese meist breiter wie die rechten, namentlich machen hier der zweite und dritte durch ihre Breite den Eindruck, dass sie an die Stelle mehrerer getreten sind. Mittelst dieser Verkümmerung der Wirbelkörper wird im unteren Brusttheil eine leichte Kyphose hergestellt, an deren Stelle aber im Uebergang vom Brust- zum Lendentheil eine starke Lordoskoliose tritt, welche nach links ihre Convexität kehrt und bewirkt, dass das letzte Ende der Wirbelsäule weit nach rechts hinüber geschoben wird. Nicht nur die unverschmolzenen Brustwirbelkörper sind ungewöhnlich niedrig, sondern auch die unteren Hals- und die sämmtlichen Lendenwirbelkörper, deren Höhe durchschnittlich nur 5 mm beträgt. Dabei sind besonders die letzteren auffällig breit, aber im sagittalen Durchmesser ebenfalls verringert, nehmlich auf 5 mm, während ihre Breite

Digitized by Google

bis 15 mm ansteigt. Ferner hat ihr Querschnitt eine exquisit nierenförmige Gestalt statt des regulären auf einer Seite abgeplatteten Ovals. Infolge dieser Auskehlung und der grossen Weite der Gefässgruben auf der hinteren Fläche der Wirbelkörper erscheint der Wirbelkanal auffallend vertieft, trotzdem die Wurzeln der Wirbelbögen, da sie stark medialwärts verschoben sind, auf dieser Fläche rippenartige Erhöhungen bilden, die von beiden Seiten her einander fast berühren. Die linken und rechten Bogenwurzeln alterniren sogar mit einander, indem die Wirbelkörper etwas asymmetrisch und noch in einer zweiten Richtung gebogen sind, nehmlich am rechten und linken Ende abwärts, so dass die Oberfläche der cranialen Epiphyse ungewöhnlich convex, die der caudalen entsprechend ausgehöhlt erscheint. Zur Vertiefung des Lendenwirbelkanals trägt ausserdem der Umstand bei, dass die Wirbelbogenschenkel lang und steil aufgerichtet sind. Noch auffälliger wird dieses Verhältniss im Bereich des weit klaffenden Spaltes der Wirbelbögen, welcher sich vom V. Lumbalis über das ganze Kreuzbein erstreckt; hier steigen sie so senkrecht empor, dass sie nicht zur medianen Berührung mit einander kommen. Allerdings werden sie alsbald mangelhaft, am stärksten auf der rechten Seite, besonders verdünnen sich ihre Wurzelstücke oder fallen auch ganz aus, so dass die Intervertebrallöcher ungewöhnlich weit werden, das zwischen dem rechten V. Lumbalis und dem Kreuzbein gelegene Loch z. B. einen Durchmesser von 5 mm erreicht. Auch die linke senkrecht stehende Wand der tiefen Kreuzbeinrinne ist infolge der beträchtlichen Grösse der Nervendurchtrittslöcher an ihrem Ansatztheil sehr defect, nur am dorsalen freien Rande ununterbrochen, indem hier in ihr fibröses Gewebe noch knöcherne und knorpelige Reste der medialen Theile der Wirbelbögen gleichsam eingewoben sind. — Von den Kopfknochen lässt sich nur berichten, dass ihre Nahtverbindungen ungewöhnlich weit sind; über das Gehirn, welches nicht conservirt werden konnte, kann ich nichts aussagen.

Am linken Gesäss findet sich nun, ganz verborgen unter dem reichlichen subcutanen Fettgewebe, innerhalb der aus einander tretenden Musculatur eine fast glattwandige Höhle, ausgefüllt mit dem cystischen Tumor, welcher aus der Rinne des Kreuzbeins hervorgeht, im Allgemeinen die Gestalt einer Retorte hat und an seinem dorsalen bauchigen Ende noch eine besondere durch rothe Färbung ausgezeichnete kleinere Erhebung von 5 mm Höhe aussendet. Diese hat eine äussere glatte Oberfläche, während sonst der dorsale Theil des Tumors aussen mit reichlichen Fettläppchen bedeckt ist. Als sie angeschnitten wird, erweist sie sich als eine Cyste von 13 mm Durchmesser, kugelig an ihrem dorsalen Theil, aber ventralwärts sich verjüngend zu einem 18 mm langen und 4 mm breiten Kanal, dessen Wand namentlich an der verengten Uebergangsstelle beträchtlich dicker (fast 1 mm) und noch steifer ist als die Wandung des bauchigen Theils. Dieser Halstheil spaltet sich ventralwärts, indem das eine Ende cranial zum richtigen Rückenmark wird, das andere Ende sich caudalwärts auf die Kreuzbeinrinne auflegt und hier zugespitzt ausläuft, ähnlich einem Conus medullaris. Im Ganzen bildet also die Cyste eine Flasche, die sich mit ihrem Halse an dem

Digitized by Google

Rückenmark da, wo dieses geknickt ist, seitlich ansetzt. Auf ihrer glatten Innenwand namentlich auch innerhalb des Halses liegen röthliche Massen, die sich mikroskopisch als weiches Rückenmarksgewebe erweisen und mit dem übrigen erweichten Lendenmark übereinstimmen; da sie nur lose aufliegen, sind sie wohl erst nach der Erweichung in die Cyste hineingeschoben worden. Auf der derben fibrösen Wandung wird ein deutliches Cylinderepithel nicht nachgewiesen. Dass nichtsdestoweniger die Cyste aus dem Rückenmark hervorgegangen ist, ergiebt die Art der Insertion der Nervenwurzeln; denn die hinteren Wurzeln entspringen aussen an dem bauchigen Theil der Cyste und haben bis zu ihrem Durchtritt durch die Dura mater eine Länge von 25 mm bekommen, während die vorderen Wurzeln von der Spaltungsstelle des Halses ihren Abgang nehmen. Die hinteren Wurzeln liegen nun nicht nur der linken und rechten Seite der Cyste an, sondern ziehen zum Theil auch auf ihrer cranialen Seite durch den Binnenraum einer hier gelegenen zweiten flaschenförmigen Cyste, die abgeplattet jene Myelocyste mantelartig umhüllt, ihre caudale Seite freilässt und sich innerhalb des Wirbelkanals in den übrigen Subduralraum verliert. Ihre craniale Wand ist in der That ganz glatt in die Dura mater zu verfolgen. Dagegen wird die viel derbere Wandung der Rückenmarkscyste auch auf ihrer freien caudalen Seite aus welligen Bindegewebsbündeln, wesentlich Piagewebe, das im Bauchtheil alsdann sklerosirt erscheint, gebildet; erst am Halstheil inserirt sich die Dura mater oder verliert sich hier vielmehr in der dicken Schicht Fettgewebe, welche denselben in fester Anwachsung bedeckt.

Die Gestalt der Cysten, ihre Stellung zu einander, die Anordnung der Rückenmarkshäute und Nervenwurzeln ist so übereinstimmend mit den Verhältnissen des vorigen Falles, dass wir hier dieselbe Bezeichnung Myelocystomeningocele wählen dürfen, wenn auch eine evidente Bekleidung mit Cylinderepithel nicht zu demonstriren war, vielleicht weil der Fötus etwas faul in meine Hände kam, möglicherweise aber auch weil hier offenbar secundäre Veränderungen, Verhärtungen und blutige Infiltrationen wohl entzündlicher Art in der Wandung der Myelocyste Platz gegriffen hatten. Da sie immerhin noch den Gipfel des Tumors bildete, so kann es keinem Zweifel unterliegen, dass sie als Erstes aus dem Rückenmark hervorstieg und durch den Defect der dorsalen Wand des Sacralkanals und der Dura die aussen folgenden Weichtheile theils emporhob, theils aus einander drängte und sich so eine abgegrenzte Lagerstätte in dem linken Gesäss herstellte.

Complicationen der geschilderten Art eröffnen uns nun wohl das Verständniss des folgenden Falles, dessen Auffassung mir

Digitized by Google

lange Zeit wesentlich wegen der Complicationen des Baues und wegen der aus alter und frischer Entzündung herrührenden Veränderungen Schwierigkeiten darbot, welchem auch jetzt noch gegenüber den übrigen Myelocystocelen insofern eine absonderliche Stellung gewahrt werden muss, als er erstlich nicht von einer Bauchdarmblasenspalte begleitet ist und zweitens durch den Mangel einer richtigen Cutis, sowie durch die Hervorzerrung des Rückenmarks aus dem Wirbelkanal in den Tumor herein den Myelomeningocelen näher gerückt wird, wie die übrigen Fälle.

Fall XX. Myelocystomeningocele mit Verwachsungen der Häute.

Sammlungspräparat A II 93. An dem 23 Tage alt gewordenen, sonst wohl gebildeten Mädchen war 2 Tage vor dem Tode in der chirurgischen Klinik der Gipfel der Geschwulst abgetragen worden. Tod durch eiterige Meningitis und Bronchopneumonie. Beiderseits starker Pes varus, rechtes Bein im Kniegelenk fast ankylotisch. Seitenventrikel des Gehirns dilatirt, 40 ccm eitrige Flüssigkeit enthaltend, ihr Ependym stark verdickt und als besondere Membran leicht abzulösen. Im intacten Rückenmark wird der Centralkanal erst auf mikroskopischen gefärbten Schnitten sichtbar, mit deutlichem Cylinderepithel versehen, noch nicht 0,2 mm weit.

Der apfelgrosse längliche Tumor stellt seinem Sitze nach eine richtige Spina bifida lumbalis dar, der Proc. spin. des II. Lumbalwirbels ist gespalten, die Bögen der nachfolgenden Lenden- und Kreuzwirbel fehlen bis auf einzelne Rudimente ihrer Wurzelstücke am III. Lumbalis und II. Sacralis. An den Wirbelkörpern lässt sich nichts Abnormes auffinden ausser einem kleinen, flachen an der vorderen Fläche des II. Lumbalis linkerseits gelegenen knöchernen Auswuchs. Der Tumor zeichnet sich vor der Operation, wie auch bei der Section durch eine gewisse Festigkeit aus, obwohl etwa 50 ccm Flüssigkeit darin enthalten sind, Längsdurchmesser 7, Querdurchmesser 6, Erhebung über der Rückenfläche 3 cm, 5 cm breite Basis, der äussere Ueberzug an den Seitentheilen durch richtige Cutis gebildet, die hier wie auch am übrigen Körper eine stärkere Behaarung darbietet. Dagegen ist auf dem Gipfel und namentlich an dem abgetragenen Stück die Oberfläche grösstentheils spiegelnd und die Wand etwas durchscheinend, und zwar in einem Bereiche von 5 cm Länge und 4 cm Breite. Indessen ist hier die Wand keineswegs von äusserster Dünnheit, immerhin noch 2—3 mm dick, mit Ausnahme einer kleinen 5 mm breiten Stelle, welche entsprechend ihrer Feinheit etwas vorgebaucht, aber spiegelglatt ist. Innen ist keineswegs ein einfacher Hohlraum, vielmehr erstrecken sich durch den Sack zahlreiche Fäden und Fädchen, auch Scheidewände und zwar von dem Rückenmark zur Wand ausgespannt. Erst als die so gebildeten zahllosen Maschenräume entleert sind, lässt sich erkennen, dass sich die Sackhöhle gegen den Wirbelkanal verjüngt, dessen

Digitized by Google

dorsale Decke einen länglichen Defect (25 mm Länge) trägt. Letzterer ist aber keineswegs offen, vielmehr vollständig mit dem Rückenmark gefüllt, das dann auf 15 mm Länge ventral-dorsalwärts in die Sackhöhle als eine axiale Säule emporsteigt. Auf dem freien Ende der letzteren wird gleich bei der Autopsie eine längliche Oeffnung wahrgenommen und ferner constatirt, dass dieselbe in eine centrale Höhle des Rückenmarks hineinführt. Aber erst nach der Erhärtung und nach dem Wiederaufsetzen des abgetragenen Wandstückes ergiebt sich der wahre Sachverhalt, wie folgt. Jene kleine vorgebauchte Stelle bildet die abgetragene dorsale Kuppe der im Rückenmark selbst gelegenen Höhle, welche ihrerseits vollständig von der Sackhöhle abgeschlossen war. Ferner lässt sich ventralwärts die Rückenmarkshöhle in zwei Richtungen verfolgen, nehmlich in zwei Rückenmarkssäulen, welche neben einander in den Sack emporsteigen, aussen ganz verhüllt durch die ihnen aufgelagerten, dicht neben einander verlaufenden kräftigen Nervenwurzeln. Werden diese emporgehoben, so ergiebt sich endlich, dass beide Rückenmarkssäulen auf dem dorsalen Gipfel unter der klaffenden Oeffnung in einander übergehen. Das Rückenmark bildet also innerhalb des Sackes eine Schlinge, deren zuführender Schenkel den oberen Theil des Lendenmarks, deren abführender den letzten caudalen Theil mit dem Conus medullaris darstellt; der craniale und der caudale Schenkel stehen nur wenig von einander ab, sind aber etwas windschief gestellt. Während beide Schenkel durchweg ein solides festes Rückenmark bilden, ist an der scharfen Biegung der Schlinge das Rückenmark fast in ganzer Dicke durch eine Cyste, ersetzt deren durchscheinende Wand grösstentheils durch die weichen Rückenmarkshäute, auf der ventralen Seite auch noch durch trümmerhaftes Markgewebe gebildet wird. Die Nervenwurzeln sind rechts und links bis hart an die Stelle des operativen Durchschnitts der Cystenwand zu verfolgen, entspringen also zum Theil noch von dem dorsalen Wandabschnitt, die meisten Wurzeln nehmen an dem cranialen Rückenmarksschenkel, nur sehr wenige von dem caudalen ihren Ursprung. Recurrirende Nervenwurzeln, die aus dem Tumorsack in den Rückgratskanal eintreten, bilden den III., IV. und V. Lumbalis, während sämmtliche Sacralnerven von dem caudalen Schenkel des verlagerten Rückenmarks herstammen. Eine von diesen sacralen Wurzeln ist mit einem 4 mm langen, 2 mm dicken richtigen Ganglion versehen.

Die mikroskopische Untersuchung, welche infolge der Anwendung eines zu starken Alkohols etwas beeinträchtigt wurde, ergab zunächst, dass über den ganzen Geschwulstgipfel ein ununterbrochenes Lager von Epidermis und Rete Malpighi, in dem 10—12 Zellenschichten zu zählen, ausgebreitet ist, dass aber, so weit die Oberfläche spiegelglatt ist, papilläre Erhebungen des Bindegewebslagers, so wie Hautfollikel und subcutanes Fettgewebe gänzlich fehlen und erst an den seitlichen Abdachungen des Tumors fast plötzlich auftreten. An jenen Theilen der Geschwulst sitzt das Rete Malpighi auf einem Lager reinen Bindegewebes auf, welches meistentheils lamellär geschichtet ist, seltener eine Durchflechtung von Bindegewebsbündeln erkennen lässt. Aeusserst dünn, kaum so dick wie das epitheliale Lager ist diese Binde-

Digitized by Google

gewebsschicht in der kleinen Kuppe der Rückenmarkscyste und nach innen mit einem dünnen Lager deutlicher Rückenmarkssubstanz in unmittelbarer Continuität. Auf der freien Oberfläche dieses Lagers lässt sich alsdann eine einfache Schicht zwar sehr niedriger, aber deutlicher Cylinderepithelien nachweisen. Bindegewebsbalken und Blutgefässe gehen von der bindegewebigen Schicht in das Marklager über und segmentiren dasselbe.

Bis auf die innere Cylinderepithelschicht haben Tourneux und Martin den gleichen Bau der Wandung einer Spina bifida bei einem 7monatlichen Fötus beschrieben und abgebildet; die von ihnen für das fibröse Lager gebrauchte Bezeichnung Lame fibro-cutanée drückt die von Vielen getheilte Anschauung aus, dass dieses Lager eine gedehnte und veränderte Cutis darstelle. Dieser Auffassung kann ich aber nicht beipflichten, da ich an der caudalen Seite der Kuppe in diesem Bindegewebe zahlreiche Faserbündel, die sich namentlich durch eine starke Carmintinction vor den übrigen Gewebsbündeln auszeichneten, und den Uebergang derselben in versprengte Stücke richtigen Rückenmarkgewebes so evident nachweisen konnte, dass ich sie für eingebettete Nervenwurzeln halten muss. Hierauf gründet sich meine Auffassung, dass jener fibröse Theil der Kuppenwandung ein modificirtes Arachnoidealgewebe darstellt, ohne dass eine eigentliche Pia abzusondern wäre. Als etwas Eigenthümliches ist noch der Umstand hervorzuheben, dass diese Bindegewebsbalken mit zahlreichen äusserst feinen elastischen Fäserchen versehen sind, was Tourneux und Martin, wie es scheint, vermissten.

Ausserhalb der Kuppe bewahrt das Bindegewebslager, das von dem vielschichtigen epidermisbildenden Epithel überzogen wird, im Ganzen die gleiche Zusammensetzung aus durchsichtigen Bindegewebsbalken und umspinnendem Gerüstwerk elastischer Fäserchen, nur werden letztere oft sehr reichlich, und ferner treten zwischen den Bälkchen oft Spalträume auf, bis das ganze Gewebe namentlich in den tieferen Lagern sich lockert und alsdann mit reichlichen Rundzellen, offenbar Eiterkörperchen, angefüllt ist. Blutgefässe, namentlich Capillaren, sind in dem fibrösen Gewebe nur spärlich vorhanden, wohl aber grössere Arterien und Venen in seinen unteren Schichten. Die bindegewebigen Fäden, welche sich von dem Rückenmark her durch die grosse Höhle zur Wandung des Sackes ausspannen, stimmen in allen Eigenschaften mit den Bindegewebsbalken, die diese Wandung aufbauen, überein. Auch dieser Umstand verleiht das Recht, beide zu identificiren und demgemäss den auf dem Gipfel des Tumors gelegenen und durch seine spiegelnde Glätte ausgezeichneten Theil der Wandung als eine stark verdickte und verdichtete seröse Membran aufzufassen und der Zona epithelioserosa der Myelomeningocelen gleichzustellen. Erst nach aussen von ihr, da wo die Wandung rasch an Dicke zunimmt, besonders im Stiel constatirt man richtige Cutis, meistens wohl verdickt und indurirt, unter ihr erscheint Fettgewebe, in den tieferen Schichten durch fibröse Bindegewebslamellen, die ich für die Fascie halten muss, segmentirt. Endlich folgt nach innen ein zweites fibröses Lager, die Dura mater, die aber deutlich eben so wie die Fascie schon unter dieser Dermazone aufhört.

Digitized by Google

Nach den Resultaten der mikroskopischen Untersuchung zu urtheilen, ist das Gewebe der Wandung des Tumors mancherlei secundäre Veränderungen eingegangen, welche wir wohl als entzündliche Indurationen bezeichnen dürfen. Ist nun dadurch auch die Entscheidung über die ursprüngliche Natur erschwert, darüber, ob sich ausser der Arachnoidea noch die Dura mater, die Fascie und das subcutane Gewebe an dem Aufbau des fibrösen Lagers der Wandung betheiligen, so ergeben doch die geschilderten makroskopischen und mikroskopischen Verhältnisse mit Sicherheit, dass die grosse vielfach durchbrochene Sackhöhle innerhalb der Arachnoidea gebildet ist, dass ausserdem eine richtige Rückenmarkscyste, eine Hydromyelocele, vorhanden und also dieselbe Combination wie in dem Fall XVIII, nehmlich eine Myelocystomeningocele vorliegt. Nur zwei Momente der Unterscheidung sind hervorzuheben. Während in dem Fall XVIII die Hautdecke von dem Tumor nicht erreicht wurde, ist hier der Sack durch dieselbe zu Tage getreten, an einer Stelle sogar die Rückenmarkscyste so weit an die dorsale Oberfläche getreten, dass ihre durch Rückenmarkgewebe gebildete Wandung fast mit dem Rete Malpighi in Berührung gekommen wäre. Ferner ist auch die Rückenmarkssäule in den Sack hineingezerrt, und winklig geknickt worden, offenbar eine Folge davon, dass mittelst der Cyste das untere Lendenmark an der äussern Decke adhärirte, zur Zeit als die letztere mittelst der Flüssigkeitsanhäufung in dem Meningealsack über das Niveau des Rückens emporgehoben wurde. Eine ähnliche dorsalwärts gerichtete Knickung des Rückenmarks, wenn auch weit geringeren Grades, ist auch in einzelnen Fällen, die als (dorsale) Meningocelen bezeichnet wurden, so von Natorp, von Debout und Bouchut constatirt worden. In diesen beiden Fällen war die Knickungsstelle allerdings nicht an der dorsalen Wand des Sackes befestigt, aber in beiden war der Meningensack an seiner ventralen Seite durch ein Diaphragma oder eine Duplicatur der Rückenmarkshäute abgeschlossen, daher wahrscheinlich an dieser Verwachsungsstelle das Rückenmark ungewöhnlich befestigt und wurde mittelst dieser Adhäsion von dem Sack gegen die Wirbellücke hin gezerrt (vgl. S. 268).

Digitized by Google

Fälle XXI und XXII. a) Myelocystomeningocele, b) Myelocystocele bei einer Doppelmissbildung (Gastrothoracopagus tripus) und Bauchblasendarmspalte.

Ein siebenmonatlicher Doppelfötus, 1884 von einer VIIIpara in Urbeis durch Herrn Dr. Schullian mit Verletzungen des einen Steisses und Knies und mit Zerreissung der dünnen Bauchdecken extrahirt und in frischem Zustande in meinem Institute eingetroffen, bietet mehrere mittheilenswerthe Seltenheiten.

Die Verwachsung reicht von dem Manubrium sterni ab bis zur Mitte des Bauches, so dass beide Zwillinge einander gerade, d. i. ohne jede Drehung um ihre Körperaxe (Azimuth = 0) gegenübergestellt sind. Auf der einen Seite geht an der Grenze der Verwachsung die einfache, kurze (angeblich fusslange) Nabelschnur ab und zur einfachen grossen Placenta. In Rücksicht hierauf kann man den einen den rechten, den andern den linken Zwilling nennen. Der rechte Zwilling ist ein Sympus dipus, seine breite untere Extremität geht in einen breiten dorsalwärts gerichteten Doppelfuss aus, jede Hälfte des letzteren hat 5 mehrfach verwachsene und rudimentäre Zehen, die grossen Zehen an den Aussenrändern. Der linke Zwilling hat getrennte untere Extremitäten, seine linke in Hüft- und Knieflexion mit einem Pes equino-varus, seine rechte gut streckbar um ihre Längsaxe gedreht, so dass ihr Fuss genau dorsalwärts gerichtet ist. Beide Zwillinge zeigen im oberen Brusttheil etwas Kyphose, im Lendentheil starke Skoliolordose, die am linken Zwilling durch einen subcutanen medial gestellten länglichen Tumor äusserlich verdeckt wird. Das Doppelbein des rechten Zwillings ist quer im Knie fast ganz abgetrennt, ausserdem in der Lendenknickung und am Gesäss ein tiefer Einriss, endlich sind ausgedehnte Zerreissungen in den hypogastrischen Regionen beider Zwillinge vorhanden, vom Geburtshelfer unter plötzlicher Entleerung von etwa anderthalb Liter Flüssigkeit herbeigeführt. Diese Regionen sind nehmlich bei beiden Zwillingen nicht durch eine normale Bauchwand und äussere Haut gebildet, sondern durch eine dünne seröse und mucöse Membran, auf deren Oberfläche Kanäle münden und auch von Schleimhaut bedeckte Stellen vorkommen — ohne Zweifel die Verhältnisse einer Bauchblasendarmspalte. Diese verdünnte untere Bauchwand spannt sich von dem einen zum anderen Zwilling hinüber und wird trotz der vielen Einrisse durch die hinabgesunkenen oberen Bauch- und die Brustorgane noch nach der Art eines grossen Bruchsacks abwärts vorgewölbt, so dass gleichsam eine zusammengeflossene gemeinsame Bauchwand in sattelförmiger Gestalt hergestellt wird. Auf ihr sind die bekannten Einrichtungen, welche auf den Oberflächen der Bauchblasendarmspalten vorkommen, nur in doppelter Anzahl, symmetrisch auf die vordere und hintere Seite des Doppelmonstrums vertheilt, aufzufinden, je eine Pforte einer Colonspalte, je zwei von einander getrennte Harnblasenhälften, Darmausstülpungen, Rudimente der äusseren Genitalien, nur keine evidenten Ureterenöffnungen, ferner je zwei längliche Wülste mit zahlreichen Cystchen in ihren oberflächlichen Schichten. Caudal-

Digitized by Google

wärts von diesem Felde ist bei dem linken Zwilling eine tiefe, aber blinde Analgrube nachzuweisen, beim rechten keine Andeutung des Afters.

a. XXI. Myelocystomeningocele.

Bei dem rechten Zwilling mit der Sympodie ist aussen am Gesäss kein Tumor angedeutet, dennoch kommt ein solcher, als die Haut durchschnitten und die Gefässmusculatur blossgelegt wird, zwischen letzterer zum Vorschein (ganz ähnlich wie im Fall XVII) und erweist sich als ein cystischer mit Fettläppchen dicht besetzter Sack, der einen unmittelbaren Zusammenhang mit dem tiefer in einer offenen sacralen Wirbelrinne gelegenen Rückenmark und seinen Häuten hat. Auf einem sagittalen Durchschnitt erscheint er zweikammerig. Die craniale Kammer ist wiederum noch in eine linke und rechte Abtheilung unvollständig geschieden, schmiegt sich auch dem caudalen Säckchen in breiter Fläche an (analog wie im Fall XVII), lässt aber keine durchziehenden evidenten Nervenwurzeln auffinden und stellt, wie der Uebergang in die Häute des Rückenmarks und die Lage des letzteren in dem Eingang zur Sackhöhle beweist, einen erweiterten dorsalen Subarachnoidalraum dar. Im aufgeblähten Zustande nimmt dieses craniale Säckchen die Gestalt einer breit- und platthalsigen Flasche an, deren noch nicht kirschengrosser Bauch an der caudalen Seite durch die zweite Cyste etwas eingedrückt wird. Die letztere erreicht aber keineswegs den prominenten Fundustheil der cranialen Cyste, wird von ihr vielmehr um 12 mm überragt und hat die Form, welche man einem spitzen Hut giebt, wenn man die breite Krempe von beiden Seiten her nach unten bis zur Berührung des Randes zusammenbiegt. Die Hutspitze ist gegen 10 mm hoch, hat eine glatte Innenfläche und mikroskopisch eine evidente einfache Schicht schöner Cylinderepithelien, direct der bindegewebigen Wand aufgelagert. Der durch die Hutkrempe hergestellte Hohlkörper, der in der Wirbelrinne gelegen ist, hat die gleiche bindegewebige Wand, welche aussen in typischer Anordnung die Nervenwurzeln entspringen lässt, und innen einen Besatz aus evidentem medullärem Gewebe, welches sich auf der ventralen Seite sogar zu dickeren longitudinellen Wülsten erhebt. Da noch kleinere und grössere Flöckchen solcher Substanz frei aufliegen, die als richtige Rückenmarkstrümmer (das Rückenmark sammt der Dura war im Lendentheil quer abgerissen und aus der Stelle querer Trennung der Brustwirbelsäule als ein Schlauch von 3 cm Länge leicht herauszuholen) aufzufassen sind, so bedarf es erst des sorgfältigen Abspülens und der mikroskopischen Untersuchung um nachzuweisen, dass diese fest anhaftende, Hügel und Leisten bildende Schicht eine natürliche, an der Oberfläche glatte und mit Cylinderepithel bekleidete Membran, das Ganze also einen natürlichen Hohlraum mitten im Rückenmark, eine längliche in seiner Axe gebildete Cyste, gleichsam einen mit grossem Lumen und dickem medullärem Wandbelag versehenen Abschnitt des Medullarrohrs darstellt, von welchem eine besondere Seitenbucht, jene Hutspitze, nach Art eines sackförmigen Aneurysmas dorsalwärts vorgetrieben wurde.

An dem abgerissenen platten Rückenmarksstrang ist eine Hydromyelie nicht mehr nachzuweisen. Hiernach ist der Tumor als eine Combination

Digitized by Google

einer auf der niedrigsten Entwicklungsstufe stehenden Myelocyste mit einer ungleich stärker gewachsenen Meningocele zu bezeichnen.

b. XXII. Myelocystocele.

Am Gesäss des linken mit einseitiger Inversio pelvis behafteten Zwillings wölbt sich und zwar ziemlich medial gestellt ein eiförmiger Tumor hervor und enthält eine ganz unter der Haut verborgene Cyste von 55 mm Länge, 45 Breite und 45 Tiefe, über die Aussenfläche um 25 prominirend. Die Höhle hat eine ganz regelmässige Gestalt, ist auf ihrer ventralen Seite einfach, aber durch eine genau mediale, von der dorsalen Decke in der Gestalt einer Hirnsichel herabhängenden Falte, die am cranialen Ende am breitesten (11 mm), dann caudalwärts abnimmt und im letzten Fünftel fehlt, in zwei, wie es scheint, gleich grosse Hälften getheilt. Die Innenfläche ist durchaus glatt, aber nicht so stark spiegelnd, wie die einer serösen Membran, sondern mehr schleimhautähnlich, besonders auf der ventralen Seite. Hier wird, namentlich durch zwei longitudinell neben einander gestellte Wülste, deren Substanz Rückenmarkgewebe, so wie durch zwei Pole, in welche jene verstreichen, eine richtige Area medullaris bezeichnet, die sich mit ihrer sattelförmigen Gestalt der Form der darunter gelegenen Wirbelrinne (lumbosacraler Wirbelbogenspalt) adaptirt. Seitlich verlieren sich die Abdachungen jener Wülste in die übrige Wand, so dass die Breite der Area nur annähernd auf 12 mm zu schätzen ist. Die Entfernung der beiden Pole von einander beträgt 15 mm, der craniale Pol bleibt vom cranialen Ende der Sackhöhle noch 18, der caudale Pol vom caudalen Ende noch 22 mm entfernt, jener verliert sich als Tasche unter einer dachartig über die Wirbelrinne ausgespannten Leiste, dieser bildet eine weit (4 mm) klaffende, aber geschlossene und ventralwärts gerichtete Grube. Auf der Aussenseite der Wand der Area inseriren sich die Nervenwurzeln, keinerlei Strang ist im Innern des Sackes vorhanden. Im Innern der Cyste ist ein Brei, der sich mikroskopisch als durch Alkohol gefälltes Eiweiss und nur mit einzelnen Rundzellen versehen, also wie das Gerinnsel einer serösen Flüssigkeit verhält. Auf der Innenseite der Wandung ist nun ein ganz continuirliches einschichtiges schönes Cylinderepithel deutlich zu machen und in zusammenhängenden Trümmern abzuheben. Diese epitheliale Schicht sitzt alsdann an der ganzen dorsalen Seite unmittelbar einem richtigen Bindegewebe auf, ohne dass sich eine Schicht, die als nervöses Gewebe angesprochen werden könnte, nachweisen liesse. Auch das medullare Gewebe der Area trägt an der Oberfläche ein einschichtiges Cylinderepithel. An der ganzen dorsalen und auch an den lateralen Theilen der ventralen, den Gesässmuskeln aufruhenden Seite des Sackes besteht nun seine Wand deutlich aus zwei leicht zu trennenden Schichten, a) einer äusseren Schicht richtigen fibrösen, seidenartig glänzenden Gewebes, dessen fibröse Bündel genau circulär verlaufen, so dass schon hiernach diese Schicht als Fortsetzung der dorsalen Fascie angesehen werden muss, b) einer inneren durchsichtigeren, aus viel zarteren Bindegewebsbündeln aufgebauten Schicht, welche nur undeutlich wieder gespalten werden kann, hauptsächlich longitudinelle Richtung ihrer feinfaserigen Bündel darbietet, an ihrer Aussenseite mit Fettläpp-

Digitized by Google

chen, die meistens wie ein regelmässiges Steinpflaster geordnet sind, bepolstert ist und an ihrer Innenseite zahlreiche balkige Verdickungen, entweder zu Platten oder netzförmigen Leisten gestaltet, auffinden lässt. Sonder Zweifel muss diese Schicht als Pia mater mit Arachnoidea angesehen werden, während eine der Dura mater entsprechende Schicht an der dorsalen Sackseite nicht zu bezeichnen ist.

Da diese Structuren die Natur des ganzen Tumors als die einer Myelocystocele mit grösster Evidenz erkennen lassen, die Lage auch schon bestimmen lässt, dass sie einer sacralen Wirbelspalte angehört, so wird auf die genaue Präparation der Wirbel und Nervenwurzeln verzichtet, nur so viel festgestellt, dass im Brustlendentheil die Wirbelsäule eine scharfe, fast rechtwinklige, nach links concave Krümmung macht, welche eine fast ebenso starke Seitswärtsbiegung des unteren Rumpfendes wie im Fall XV nach sich gezogen hat, wahrscheinlich daher auf analogen Wachsthumsstörungen der Wirbelkörper beruht, dass alsdann die linken Bogenschenkel am Kreuzbein fehlen, während die rechten vollständig vorhanden und richtig gestellt sind, endlich dass beide Hüftbeine weit nach hinten verschoben und mit den Processus spinosi in directeste Berührung getreten sind, aber das linke dabei höher hinaufreicht wie das rechte. Die beiden Köpfe besitzen die proportionalen Grössen und die richtigen Formen der Schädelknochen, die Ventrikel der beiden Gehirne, deren Erhärtung sehr gut gelungen ist, weisen keine Erweiterung auf.

Nach dieser Beobachtung darf ich gewiss erwarten, dass in derjenigen Hauptklasse der Doppelmissbildungen, welcher die hier geschilderte angehört, bei denjenigen Katadidymi und Anakatadidymi, bei denen eine untere Bauchspalte vom Nabel, wo die Verschmelzung aufhört, anhebt, die Myelocystocele oder Myelomeningocystocele regelmässig vorkommt. Ich kann hierfür schon einen weiteren Beleg beibringen durch den Fall XXIII, einen Kephalo-thoracogastropagus janiceps, der hiesigen Sammlung unter A IV 61 eingereiht, an welchem ich in der Mitte des Steisses des linken mit Lendenlordose und Bauchblasendarmspalte behafteten Zwillings (der rechte ist in der Lendenkreuzgegend ganz zerrissen und daher für die Untersuchung unbrauchbar) ein ganz unter der äusseren Haut verborgenes Säckchen blosslegte; dasselbe ist innen mit Cylinderepithel bekleidet, ventral mit einer deutlichen Längsfalten bildenden Area medullaris versehen, 2 cm lang und bietet ganz die Verhältnisse der von aussen ja ebenfalls nicht angedeuteten Myelocystocele des Falles XIV dar. Wegen der offenbaren vollen Uebereinstimmung unterlasse ich es, die Untersuchung dieses ferneren Exemplars

Digitized by Google

von Myelocystocele weiter- und dasselbe in besonderer Schilderung hier aufzuführen.

Ueberblicken wir nun diese specieller mitgetheilten Befunde derjenigen Arten der Spinae bifidae, welche wir als Myelocysto- und Myelocystomeningocele bezeichneten, so treten uns drei Resultate von besonderer Bedeutung entgegen.

1) Die Myelocysten entwickeln sich als partielle Dilatationen des geschlossenen Medullarrohrs der Art, dass ihre Wandung aus den weichen Rückenmarkshäuten gebildet wird, und innen in ihrer ganzen Ausdehnung ein continuirliches Cylinderepithel, ferner an einen kleineren oder grösseren Bruchtheil eine evidente Area medullo-vasculosa, meistens auf der ventralen, selten auf der dorsalen Seite trägt, deren Höhle aber von Nerven oder sonstigen Fäden niemals durchzogen wird.

2) Die Myelocystocelen treten in der Mehrzahl der Fälle bei lateralen Spalten des Rückgrats auf und combiniren sich gern auch mit Defecten und Asymmetrien der Wirbelkörper, bezüglich mit Verkürzungen des Rumpfes, die bald nur im Brusttheil hervortreten (Fall XV, XVIII, XIX), bald auch den Lendentheil betheiligen (Fall XIV, XVI, XVIII).

3) Vor Allem häufig ist der Fall, dass gleichzeitig eine Bauchblasendarmspalte entstanden ist, unter den 10 obigen Fällen 9mal, so dass ein genetischer Zusammenhang zwischen dieser Missbildung und der sacrolumbalen Myelocystocele existiren muss. In etwa 10 Fällen von oberer Bauchspalte dagegen, selbst in den mit Eventration verbundenen, eben so wie bei der gewöhnlichen Bauchblasenspalte ergab meine Untersuchung auf die Anwesenheit einer Myelocystocele bisher nur ein negatives Resultat. Diese Combinationsart überzieht die äussere Haut intact.

Den nachfolgenden Fall, welcher erst während des Druckes dieser Abhandlung untersucht wurde, beschreibe ich etwas genauer, weil er einige Besonderheiten des Sackes darbot, namentlich aber weil er eine eigenthümliche Einrichtung der Wirbelkörper, nehmlich ein von der dorsalen Seite her eingepflanztes Keilstück an fast allen Wirbelkörpern, welche an der Spina bifida und der Lordose betheiligt waren, auffinden liess, eine Einrichtung, welche ich alsdann nachträglich auch noch an an-

Digitized by Google

deren Fällen von Myelocystocelen (XIV, XV, XVIII und XIX) nachweisen konnte und daher wohl für ein wichtiges Zeichen der Störung, welche bei dieser Art der Spina bifida das Wirbelwachsthum trifft, bezeichnen darf.

Fall XXIV. Myelocystocele lumbo-sacralis. Bauchblasendarmspalte.

In Ruprechtsau bei Strassburg geborener Fötus, durch Herrn Collegen Freund zugeschickt, etwa 20 Stunden nach der Geburt untersucht. Körperlänge 38, Scheitelsteisslänge 26 cm, rechte etwa um 120° rotirte untere Extremität 15,5, linker Unterschenkel dünner wie der rechte, über dem Fussgelenk tief eingerissen mit Epiphysenlösung, ferner unterhalb des Kniegelenks, ebenso wie der linke Oberschenkel und Oberarm ohne Hautverletzung gebrochen. Während der rechte Schenkel gut zu strecken und in der Körperaxe gelegen ist, erscheint der obere Theil des linken Oberschenkels leicht flectirt. Skoliolordose mit stärkster Krümmung im oberen Lendentheil, geringer ventralwärts convexer Krümmung des unteren Lenden- und Kreuzbeintheils, letzteres nach links gerichtet.

Umfangreiche Eventration, deren seröse Bedeckung mehrfach eingerissen, so dass die missstaltete Leber und das Convolut der mit einander verwachsenen Dünndarmschlingen hervortreten. Zu beiden Seiten nur schmale Reste intacter Bauchwand. An der unteren Seite des grossen Bruchsackes geht die seröse Membran über in ein Feld, auf welchem man lateral je eine Harnblasenhälfte leicht erkennen, median einen Wulst von der Form des Falles IX als den exstrophirten Dickdarm bestimmen kann. Am oberen Ende dieses Wulstes sind drei Oeffnungen dicht neben einander, eine mittlere mit deutlicher Bauhin'scher Klappe versehene und in das hier sich inserirende Ileum führende und zwei kleinere, jede die Mündung eines etwa 1 cm langen je rechts und links vom angewachsenen Ileum in der Bauchhöhle gelegenen Processus vermiformis darstellend. Am unteren Ende des Wulstes lässt eine weite Oeffnung reichliche weisse kleisterartige Masse austreten und einen 4 cm langen in die Beckenhöhle hinabsteigenden evidenten Dickdarm verfolgen. Kein After vorhanden, aber am unteren Pol des Feldes median eine kleine blinde Grube, seitlich je ein kleines Zäpfchen, wohl Penishälfte, zwei Hoden hoch oben in der Bauchhöhle. Grosse Milz, linke Niere kleiner wie die rechte.

Der Schädel von normaler Form und Festigkeit hat eine Länge von 10,5 und eine Breite von 8 cm, eine blutig durchtränkte Kopfschwarte und Musculatur. Das Gehirn enthält etwas weite Seitenventrikel.

Auf der Lendensteissgegend zum grösseren Theil auf ihrer linken Seite sitzt ein mit durchweg gut gebildeter, Follikel tragender äusserer Haut überzogener etwas schlotternder eiförmiger Sack, dessen Längsaxe 9, Queraxe 7, Erhebung über der Rückenfläche 3,5 cm beträgt und welcher das Steissende etwas überragt. An seinem cranialen Ende ist die fleckig geröthete Haut in quer

Digitized by Google

verlaufenden Streifen etwas durchscheinend. Unter der meistens verschiebbaren Haut folgt der eigentliche Sack mit trennbarer eigener Wandung; sobald er prall mit Spiritus gefüllt wird, erhebt er sich bis zu 5 cm. Seine Innenfläche ist fast glatt, nur etwas acinös gezeichnet, indem kleine weisse Fettläppchen durchschimmern und sich inselartig leicht erheben; dass sie noch von einer, freilich äusserst dünnen Schicht überzogen sind, erweisen die injicirten weitmaschigen Blutgefässnetze, welche über sie hinwegziehen und äusserst klar zu Tage treten. Auf der Dorsalseite des Sackes hängt eine 4 cm lange sichelartige Falte herab, welche am cranialen Ende am breitesten (1 cm) ist, sich dann verschmälert und etwa von der Mitte des Sackes an eine niedrige Leiste wird; ihr freier Rand ist scharf und glatt, überhaupt ihre Gestalt und ihre sagittale Stellung so regelmässig, die Halbirung des dorsalen Theiles des Sackes so genau, dass diese wenn auch unvollständige Scheidewand ganz mit der Hirnsichel verglichen werden darf (s. Fall XXII). Auf der ventralen Seite des Sackes, und zwar in seinem oberen Theil, demjenigen, welcher in dem lumbalen Abschnitt der Wirbelrinne gelegen ist, bildet die Wandung nach innen zwei flache, stark geröthete, longitudinell neben einander gestellte etwas gefältelte, den Schamlippen ähnlich gestaltete Bäusche. Die median zwischen ihnen gebildete, 1 cm lange Rinne läuft in eine caudale Polkerbe aus; den cranialen Pol bildet eine kleine Grube mit einem cranialen Randwulst, welcher gleichsam eine obere Commissur jener Bäusche darstellt. Sowohl die Anwesenheit einer evidenten dünnen epithelbekleideten Substantia medullo-vasculosa, als auch die Insertion der Nervenwurzeln auf der zur Wirbelrinne gekehrten Seite der Bäusche bezeichnen dieselbe noch weiterhin als eine richtige Area. Auch die continuirliche Bekleidung der Wandung mit einem kleinzelligen Cylinderepithel von der Formation des Centralkanalepithels, die darunter folgende Membran mit vorwiegend in querer Richtung verlaufenden kräftigen Bindegewebsbündeln (Pia mater), sowie eine die grösseren Gefässe führende äussere Faserschicht, welche mit den Fettläppchen dicht durchsetzt ist, endlich aussen eine verdünnte Fascie, alle diese Dinge wiederholen die an den anderen grossen Myelocystocelen geschilderte Einrichtung.

Eine Besonderheit liegt aber in dem Umstand, dass die Sackhöhle cranialwärts noch einen Ausläufer ausschickt. Er bildet einen fast 2 cm langen und am Eingang 7 mm weiten Tunnel, dessen dorsales Dach in den von Weichtheilen geschlossenen Wirbelbogenspalt hineinragt, dessen Sohle auch von dem cranialen Theil jener Area beschritten und weiterhin von dem weissen platten breiten, nach dem Tunnelende verschmälerten Rückenmarksstrange, der sich wie der Bahnkörper im Eisenbahntunnel erhebt, gebildet wird. Die ganze Tunnelwandung ist nun durch die Pia mater sammt der epipialen Arachnoidea gebildet. Denn um den Tunnel ist aussen ein weiter Hohlraum gelegen, der durch die weit abstehende mit einem zarten arachnoidealen Blatt bekleidete Dura mater abgeschlossen wird. In diesem Umhüllungsraum verlaufen die stark recurrirenden langen Nervenwurzeln, von lockerem arachnoidealen Gewebe etwas eingehüllt, meistens aber nackt. Dieselben entspringen deutlich aussen an der Tunnelwandung, aber nicht nur auf seiner Sohlenseite, son-

Digitized by Google

dern auch an dem dorsalen Tunneldache, ja dicht neben der dorsalen Medianlinie entsteigen sie seiner Wandung. Demgemäss ist auf der Innenseite auch dieses Daches eine mit niedrigem kleinzelligem Epithel bekleidete feinfaserige Schicht, welche ich nur für ganz verkümmertes medulläres Gewebe halten kann, nachzuweisen; folglich ist neben der ventralen deutlichen Area eine Fortsetzung derselben auf die dorsale Seite, wenn auch nur in ganz rudimentärer Form, doch theilweise analog wie in dem Falle XVIII hergestellt. Auch kann man den weiten um den Tunnel gelegenen Umhüllungsraum gewissermaassen als Meningocele bezeichnen, indem er zu einem eigentlichen Subarachnoidealraum dadurch abgeschlossen wird, dass eine Arachnoidealfalte entsprechend dem cranialen Ende des Tunnels senkrecht von der Dura zum Rückenmark hinabsteigt. In der Aussenschicht der Tunnelwandung liegen viele mikroskopische Fettläppchen, so dass sie in dieser Beziehung ganz mit der übrigen Wandung des Hauptsackes übereinstimmt. Indem sich nun der Tunnel abschliesst, nimmt das durch ihn tubaartig aufgetriebene Rückenmark normale Dimensionen an, erscheint sogar sehr schmal, nur 4 mm breit. Es ist im unteren Brusttheil quer durchrissen, wohl durch dieselbe Gewalt, welche das linke Bein so stark verletzte; das peripachymeningeale Gewebe ist sehr stark blutig ödematös. Im unteren Halstheil schwillt das Rückenmark plötzlich an und erreicht einen Durchmesser von 7—8 mm. Im unteren dorsalen Theil ist das centrale Rückenmarksgewebe weich und brüchig, weiterhin normal, der Centralkanal unten cylindrisch, oben spaltförmig, mit gutem Cylinderepithel bekleidet, aber nirgends deutlich dilatirt, höchstens 0,3 mm breit, auch bis zum nicht erweiterten IV. Ventrikel.

Die Wirbelspalte beginnt im Bogen des III. Lumbalis und reicht bis zum Ende der Wirbelsäule, ist anfangs deutlich einseitig, indem die rechten Schenkel der Wirbelbögen des III. und IV. Lumbalis und auch des I. Sacralis vollständig gebildet sind, während die linken ganz fehlen. Die Wirbelsäule erscheint, auch wenn man von ihrer Krümmung ganz absieht, eben so wie der Rumpf im Verhältniss zu den Extremitäten entschieden zu kurz. In der That sind neben 7 Halswirbeln nur noch 20 Wirbelkörper im Ganzen zu zählen, den vorhandenen 11 Rippen entsprechen 11 Brustwirbel; alsdann sind nur 4 Lendenwirbel gegeben, die Kreuzbeinwirbel vollständig, wenn nicht der letzte knöcherne Körper dem Steissbein zuzurechnen ist. Ausserdem erscheinen die sämmtlichen Wirbel breit aber niedrig. Auf dem sagittalen Längsschnitt der Wirbelsäule ergiebt sich nun folgendes besonderes Verhältniss an dem X. und XI. Brust-, I.—IV. Lenden- und I. Kreuzbeinwirbelkörper. Ist der Wirbelkörper genau medial getroffen, so hebt sich in jeder Hälfte ein halber Keil zunächst durch seine weissliche Farbe und seine grössere Dichtigkeit vor der sonstigen rothen spongiösen Knochensubstanz hervor, schiebt sich aber auch leicht aus einer entsprechenden Knochenlücke heraus und zwar mit fast glatter Oberfläche. Dieser aus fast compacter Knochensubstanz bestehende Keil bildet annähernd eine Pyramide, deren Kanten abgerundet, auch etwas gekrümmt sind, hat 2—3 mm Höhe (bei einem sagittalen Durchmesser des bezüglichen Wirbelkörpers von durch-

Digitized by Google

schnittlich 6 mm) und seine Basis misst etwa eben so viel; ihr querer Durchmesser ist etwas grösser wie ihr longitudinaler. Die Basis liegt immer ganz in der dorsalen Oberfläche des Wirbelkörpers, während die Spitze ziemlich genau den Mittelpunkt des letzteren einnimmt. So scharf der Grenzspalt hervortritt, so habe ich doch ein besonderes Gewebe in ihm eben so wenig, wie eine Knorpel- oder Bindegewebsschicht an der Oberfläche des Keils nachweisen können. Macht es schon der Sitz der Basis dieses Keils genau in der Mitte der dorsalen Wirbelkörperfläche wahrscheinlich, dass eine Beziehung zu dem Foramen emissarium vorhanden ist, so ergiebt nun auch der Durchschnitt, dass in der Axe der Pyramide ein starker Gefässkanal verläuft, bisweilen spaltet sich auch jede Keilhälfte wiederum in horizontaler Richtung, Verhältnisse, welche wohl von dem Verlauf und der Verästelung der diesen Kanal durchziehenden Vena basi-vertebralis abhängen. An den übrigen Kreuzbeinwirbeln tritt nur die bekannte flache Grube zu Tage, getragen von einer ganz dünnen Scheibe compacter Knochenrinde. — Die übrigen Brustwirbel, eben so wie die unteren Halswirbel lassen ebenfalls nichts Aehnliches erkennen.

In den übrigen darauf untersuchten Fällen von Myelocystocelen waren derartige Keilstücke nur in denjenigen Wirbelkörpern nachweisbar, welche im Bereich oder in der Nachbarschaft der Spina bifida gelegen waren. An den sonst untersuchten Wirbelsäulen, auch an den Durchschnitten der Wirbelkörper in Fällen von Myelomeningocele habe ich bis jetzt nur flache Trichter, niemals hohe solide Keile auslösen können.

3. Die Verdoppelung oder Zweitheilung des Rückenmarks (Diastematomyelie Ollivier's).

In der Geschichte der Spina bifida, auch in den theoretischen Erörterungen über ihre Entstehung hat die Zweitheilung oder Verdoppelung des Rückenmarks eine Rolle gespielt. Meistentheils haben freilich die bezüglichen Thatsachen der Interpretation grosse Schwierigkeiten bereitet und gewöhnlich gar keine Erklärung gefunden; höchstens sind sie für die Theorie, dass eine Ueberzahl der Körpertheile durch eine Spaltung zu Stande kommt, verwerthet worden. Wenn bei einer Spina bifida ein Doppelsack, ein Tumor mit einer linken und rechten Hälfte, ähnlich den seltenen Doppelsäcken derjenigen Hydrencephalocele, die am Hinterhaupt hervortritt (neuestens von Rose in Reali's Dissertation beschrieben), constatirt wurde und nur aus den Rückenmarkshäuten gebildet erschien, so hat man diese symmetrische Stellung und Sonderung darauf zurückgeführt, dass Meningocelensäcke

Digitized by Google

vollständig von den Rückenmarkshäuten abgeschnürt und in reine Cystenformen übergeführt wären, wie es Himly und Spring für die Doppelsäcke am Hinterhaupt hinstellten (s. Virchow, Geschwülste I. 199). Alsdann hat W. Koch versucht, die in der Literatur berichteten Fälle, in denen man ein doppeltes Rückenmark im Grunde eines Hydrorachissackes fand, eben so wie das bei Rachischisen beobachtete Auseinanderstehen der rudimentären rechten und linken Rückenmarksanlage (Diastematomyelie) ganz allgemein dahin zu deuten, dass das Rückenmark auf dem frühen embryonalen Zustand der Medullarplatte stehn geblieben und ihre rechte Hälfte mit der linken nicht die Verwachsung und Verschmelzung zum cylinderförmigen Organ eingegangen wäre. Zur Aufklärung dieser Differenzen dürfte es beitragen und gleichzeitig der Discussion über die Entstehung der verschiedenen Arten der Spina bifida den Boden bereiten, wenn wir hier das bezügliche Material einer kritischen Betrachtung unterziehen und durch die Beschreibung eigener Fälle vervollständigen.

Koch äussert in einer Anmerkung auf der Seite 22 seiner Mittheilungen, dass „ein doppeltes Rückenmark innerhalb einfacher Wirbelsäule beim Menschen kaum vorkommen dürfte". Nehmen wir hier den Ausdruck „doppelt" in dem Sinne Koch's, nehmlich einer Zweitheilung des Rückenmarks, so dass jede Hälfte als eine gesonderte ursprüngliche Anlage durch den Besitz eines eigenen Centralkanals charakterisirt sein muss, so dürfen wir sagen, dass jene exclusive Behauptung durch die Thatsachen widerlegt wird.

Schon der von Lenhossek berichtete Fall eines sechsmonatlichen weiblichen Fötus bot eine doppelte Lendenanschwellung des Rückenmarks dar, während jede Duplicität an den Wirbeln fehlte. Ob aus der Angabe, dass hier je 3 vordere und je 3 hintere Wurzeln an der Stelle der Verdoppelung vorhanden waren, die Existenz eines wirklichen Bildungsexcesses, die Anbildung eines anderthalbfachen Rückenmarks, wie Lenhossek anzunehmen scheint, zu beweisen ist, das kann ich, da mir nur das Referat in Canstatt's Jahresbericht 1858, nicht die Originalmittheilung zugänglich war, leider nicht beurtheilen. Die richtige Zweitheilung im einfachen Wirbelkanal lehrt aber folgender von Foà 1878 mitgetheilter Fall kennen:

Digitized by Google

An miliarer Tuberculose verstorbene 76jährige Greisin mit dorsaler Kyphose und lumbarer Skoliose, Perodactylie am rechtsseitigen Klumpfuss, auf dessen Stützfläche ein chronisches fungöses Geschwür, Atrophie des rechten Beines und des rechten Nervus ischiadicus. Das Rückenmark ist in seinem Lumbaltheil durch einen 2 cm langen sagittalen Spalt in eine rechte schmälere und eine linke breitere Hälfte getrennt. Oberhalb der Spaltung im einfachen Mark erweitert sich der Centralkanal und zwar in frontaler Richtung und wird alsdann doppelt, so dass der linke vom rechten um die Länge der stark gedehnten Commissur absteht. Im Bereich des Spaltes besitzt jede Hälfte einen eigenen Centralkanal inmitten einer schmalen Brücke (Commissur), welche die beiden fast gleichen dicken Säulen grauer Substanz mit einander der Art verbindet, dass annähernd dieselbe H-förmige Figur wieder zum Vorschein kommt, wie sie in jedem ungetheilten Rückenmark zu finden ist. Die Masse der grauen Substanz verhält sich zur Masse der weissen Stränge in jeder Hälfte entsprechend ihrem ganzen Volumen; nur erscheint die rechte atrophische Hälfte relativ ärmer an weisser, als an grauer Substanz. Im Querschnitt des ungetheilten Conus medullaris bildet die graue Substanz ein Hufeisen, dessen Concavität nach vorn gerichtet ist. Am Wirbelkanal sonst nichts Abnormes.

Grossartiger war die Verdoppelung in der folgenden eigenen Beobachtung.

Fall XXV. Zweitheilung des Rückenmarks. (Fig. 11 u. 12 Taf. X).

Bei einer 31jährigen Frau, welche an lobulärer Pneumonie zu Grunde gegangen ist, findet sich eine Verbiegung der Wirbelsäule nach rechts, dabei cariöse Periostitis der unteren Lendenwirbel und der vorderen Seite des Kreuzbeins mit Vereiterung des linken Ileopsoas und eitrigen Durchbrüchen in die Rückgratshöhle auf dem Wege der linken Intervertebrallöcher in Begleitung des III., IV. und V. Nerv. lumbalis. Diese Eiterheerde und die sie einhüllenden Massen von Granulationsgewebe erreichen wohl die Aussenseite der Dura mater, aber letztere ist weder mit ihnen verwachsen, noch sonst verändert, an ihrer Innenseite kaum geröthet. An den Wirbelkörpern und den Wirbelbögen keine Andeutung einer Theilung, keine Exostosen, ebenso wenig an der Haut der Lenden- und Kreuzbeingegend etwas Besonderes ausser einer Narbe, welche notorisch von der Anwendung des Glüheisens herrührt.

Bei der Eröffnung des Sackes der Dura mater constatirt man, dass sich von ihrem ventralen Theil zu ihrem dorsalen eine kurze straffe, fibröse, an der Oberfläche glatte, 7 mm breite, sagittal gestellte Platte (Fig. 11 D) ausspannt und mitten durch das untere Ende des Rückenmarks hindurchgeht, so dass es durch dieselbe in zwei Hälften getrennt gehalten wird, welche mit ihr durch lockeres Arachnoidealgewebe nur theilweise verbunden sind. Von dieser Grenzmarke aufwärts ist nun das Lenden- und das untere Dorsalmark bis über die Abgangsstelle der XI Dorsalnervenwurzeln hinaus auf eine

Digitized by Google

Strecke insgesammt von 9 cm in zwei cylindrische Stränge vollkommen getrennt. Wo sich beide nach oben hin vereinigen, ist die Spaltung auf der ventralen, wie auf der dorsalen Seite noch durch eine der Fissura longitud. anterior und posterior entsprechende, fast 1 cm lange Kerbe angedeutet. Beide Rückenmarkshälften, wohlgebildete, ringsum von Pia eingescheidete Cylinder von elliptischem Querschnitt, stehen zwar mit einander in unmittelbarer Berührung, sind aber doch bis auf 5 mm Breite von einander zu trennen, so dass sich alsdann das sie verbindende Arachnoidealgewebe zu einer ganz durchsichtigen undurchlöcherten, aber doch straffen und oberflächlich in Balken aufgelösten Membran (A) anspannt; nur unmittelbar über der Durchtrittsstelle der aus Duragewebe gebildeten Scheidewand (D) bekommt dieser Arachnoidealschleier eine Lücke (L). Unterhalb der Scheidewand verschmelzen die beiden Rückenmarkshälften wieder mit einander und bilden sogleich einen kurzen Conus medullaris (K), der sich anfangs rasch verjüngt, alsdann ganz allmählich zuspitzt, fast 4 cm lang ist und schliesslich in ein Filum terminale übergeht. An dem sich bildenden Conus tritt nun, während die beiden Rückenmarkshälften sonst eine ganz gleiche Dicke besitzen, eine Asymmetrie zu Tage, indem die linke Hälfte sich rascher verschmälert, auch etwas derber erscheint, als die rechte. Bei dem Vergleich der ventralen mit der dorsalen Seite ergiebt sich, dass der verbindende Arachnoidealschleier mehr nach der ventralen Seite gelegen ist und sich hier an beiden Rückenmarkshälften inserirt, dass ferner die vorderen Nervenwurzeln je von der linken und rechten Hälfte näher der Medianebene austreten, als die hinteren Wurzeln, dass aber sonst die Reihenfolge derselben hinter einander genau derjenigen entspricht, welche wir an der linken und rechten Hälfte eines ungespaltenen Rückenmarks antreffen.

Sämmtliche Nervenwurzeln gehen schräg über die Rückenmarkshälfte und ihren Seitenrand zur Dura. Medial auf dem Arachnoidealschleier abwärts zur Cauda equina verlaufend, werden nur zwei noch nicht millimeterdicke Nervenfäden aufgefunden, welche von der linken Hälfte neben den vorderen (lumbalen) Wurzeln entspringen und mikroskopisch normal gebaut sind; einer derselben gesellt sich, wie deutlich verfolgt wird, den von der rechten Hälfte kommenden Nervenwurzeln zu.

Auf der dorsalen Seite des Conus lagert ein 3 mm langes härtliches Knötchen zwischen zwei linken hinteren Wurzeln, welche fest mit ihm und durch dasselbe mit einander verbunden sind; mikroskopisch erkennt man es als ein richtiges Ganglion mit sehr dicht gestellten Ganglienzellen, die gut entwickelte endothelbekleidete Scheiden haben, genau so wie diejenigen der Intervertebralganglien, also ein Ganglion aberrans wie im Fall XX.

Die Querschnitte des ungespaltenen Dorsalmarks ergeben mikroskopisch nichts als eine geringe Erweiterung des Centralkanals in der Nähe der Theilung (C). Die Querschnitte, welche durch die Rückenmarkshälften unter dem Ursprung des XII. Nerv. dorsalis angelegt werden (R u. L Fig. 12), lassen jederseits eine Anordnung von grauer und weisser Substanz erkennen, welche im Allgemeinen Figuren darbietet, wie wir sie auf einem Rückenmarksschnitt zu

Digitized by Google

sehen gewohnt sind. Die graue Substanz ist in zwei Säulen getrennt, von denen die dickere lateralwärts gelegen ist und den Hauptheil der Ganglienzellen einschliesst, sich namentlich auch in ein Vorder- und ein Hinterhorn sondert und vordere und hintere Wurzelfaserbündel (v und H) aussendet; die kleinere mediale Säule enthält nur spärliche Ganglienzellen, ganz zerstreut, wenn auch am zahlreichsten in den unregelmässig begrenzten Vorderhörnern. Ein evidenter Austritt von Nervenfasern aus diesen medialen Säulen wird nicht aufgefunden, namentlich nicht an ihren als Hinterhörner anzusprechenden Enden, obwohl diese sich zwischen den Strängen weisser Substanz bis ganz an die Oberfläche des Markes fortschieben. Dagegen lässt sich an manchen Querschnitten innerhalb der medialen Säule eine zwar kleine, aber namentlich links scharf begrenzte besondere Ganglienzellengruppe (s), zwischen welcher links sich auch Bündel markhaltiger Nervenfasern durchwinden, deutlich erkennen, offenbar eine minimale Clarke'sche Säule, während sich die Clarke'sche Hauptsäule (S) in der lateralen grauen Säule dicht hinter und neben dem Centralkanal (C), der inmitten der die Säulen verbindenden Commissur etwas lateralwärts gelegen ist, scharf abhebt. Statt einer Oeffnung im Centralkanal ist links wie rechts eine dichte Gruppe von Rundzellen in einem durchsichtigen, namentlich aussen als scharf begrenzter Ring hervortretenden Ependymgewebe eingebettet. Ein stärkeres arterielles Gefäss (p) durchsetzt in schräger Richtung von innen und vorn nach hinten und aussen die weisse Substanz, um gerade auf den Centralkanalrest hinzusteuern. Das Bett dieses Gefässes öffnet sich an manchen Schnitten zu einem eigentlichen Spalt, so dass man denselben wohl als einen Repräsentanten der vorderen Längsfissur anzusehen hat. Von hinten her streicht an dem lateralen Rande der medialen grauen Säule oft ein ähnliches starkes Gefäss, welches in der Zeichnung an der linken Rückenmarkshälfte angedeutet wird. Da es nicht auf allen Schnitten regelmässig erscheint, muss es fraglich bleiben, ob hier eine Beziehung desselben zur hinteren Längsfurche besteht.

An dem Conus medullaris werden keine Schnitte ausgeführt, um das werthvolle Präparat für die Sammlung zu erhalten.

Somit ist die Spaltung dieses Rückenmarks, die Bildung eines linken und eines rechten Lendenmarks vollkommen durchgeführt, ja sogar in jeder Hälfte die graue Substanz wiederum in zwei Theile gesondert, die durch eine Commissur mit einander verbunden sind und auf dem Schnitte eine schief verzogene H-förmige Figur bilden. In diesen wesentlichen Verhältnissen stimmt daher die Beobachtung mit der Schilderung Foà's, welche weniger auf das Detail eingeht, durchaus überein.

Da in beiden Fällen das Rückenmark nur partiell verdoppelt war, so dürfen wir wohl annehmen, dass hier die embryonale Umbildung der Medullarplatte ungewöhnlich erfolgte, dass sich

Digitized by Google

jede Hälfte für sich zu einem Rohr abschloss, statt mit dem Partner zum gemeinsamen Rohr zu verwachsen. Nicht nur die weichen Hirnhäute schoben sich zwischen die symmetrischen Rohre, sondern am unteren Ende des Rückenmarks meiner Beobachtung sogar ein Verbindungsstrang zwischen vorderer und hinterer Dura mater. Ausserdem verdient die Erweiterung des Centralkanals im ungetheilten Dorsalmark noch volle Beachtung, da er mit schönem regelmässigem Epithel bekleidet ist, da die ihn einbettende graue Substanz keine Degeneration, auch nicht die von Koch geschilderte Lückenbildung (Desintegration der Engländer) darbietet, da somit kein Zweifel darüber existiren kann, dass die Dilatation das Primäre darstellt und eine angeborene Hydromyelie strengster Observanz vorliegt.

An der Hand dieser beiden Beobachtungen können wir nun wohl die Angaben früherer Beobachter über Spaltung des Rückenmarks in Fällen der gewöhnlichen Spina bifida nicht mehr beanstanden, wie es Koch vorsuchte. Mag auch Grashuys' Angabe, dass bei der von ihm anatomisch untersuchten eigrossen Hydromeningocele sacralis (Spaltung sämmtlicher Wirbelbögen des Os sacrum) das Rückenmark im I. Sakralwirbel gespalten lag und zwar jede Hälfte je nach der Seite angedrückt, zu wenig detailirt genannt werden, mag auch Sandifort's Angabe, welche das in der Tiefe der Meningocele lumbalis gesehene Rückenmark gespalten nennt, deswegen, weil er nur von einem sulcus non admodum profundus redet, nicht unbedingt hierher gerechnet werden können, so sind doch die Fälle von Natorp, Cruveilhier, v. Ammon vollgültige. Der erste, weil die Spalte des Rückenmarks sich nicht nur unter der erbsengrossen Oeffnung in den Spalten der Proc. spinosi des VII. cervic. und I. dorsal. vorfand, sondern von hier bis zur Höhe des V. dorsalis reichte, weil ferner eine Hydromeningocele, nicht eine Hydromyelocele, bei welcher eine Eröffnung des dilatirten Centralkanals hätte gegeben sein können, existirte. Der zweite betrifft eine Beobachtung Sestier's, eine Spaltung nicht nur der Dornfortsätze (XII. Dorsalis I.—V. Lumbalis), sondern auch der Wirbelkörper (XII. Dorsalis und I.—II. Lumbalis, VII.—XI. Dorsalis sind einfach, aber mit zwei Knochenkernen); ein konischer vom XII. Brustwirbelkörper ausgehender knöcherner Fortsatz giebt die Marke für die Trennung

Digitized by Google

des Rückenmarks in 2 Stränge, in jedem ein weiter Centralkanal, welcher bis zum dilatirten vierten Ventrikel zu verfolgen ist. In dem Fall Ammon (Abortus mit Fissura spin. totalis) endlich war das Hals- und obere Brustmark „breiter als gewöhnlich und mehr in zwei Theile getheilt", jede Hälfte enthielt einen feinen Kanal, der bis zum Ventrikel zu verfolgen war. Es ist ferner noch die Angabe Foà's zu erwähnen, dass Taruffi im Bologneser Museum einen Fall von Spina bifida aufbewahrt, in welchem das rechte Ende des Bogens des ersten Lendenwirbels, anstatt sich mit seinem Körper zu verbinden, mitten in den Rückgratskanal hineinragt und alsdann das Rückenmark zweitheilt. Zu dieser Art der Rückenmarksverdoppelung bei Spina bifida darf ich nun wahrscheinlich das der hiesigen Sammlung angehörige ältere Präparat rechnen, welches ich hier aufführe als

Fall XXVI: Partielle Zweitheilung des Rückenmarks bei einem Acranius Anencephalus, dessen Körperlänge vom Scheitel bis zum Steiss 18 cm beträgt (A II 42). Oberhalb des einfachen Conus medullaris ist das Lendenmark in einer Längsausdehnung von 15 mm gespalten, beide Hälften werden durch einen knöchernen, von der Dura überzogenen Zapfen, der breitbasig auf dem I. Lendenwirbelkörper aufsitzt und 9 : 6 mm dick ist, aus einander gehalten. Die Spitze des Conus medullaris ruht auf der caudalen Grenze des III. Lumbalis. Jener Zapfen verjüngt sich dorsalwärts, ist hier durchschnitten; das dorsale Ende ist eben so wie die Reihe der abgetragenen Bogenstücke der ganzen Wirbelsäule abhanden gekommen. Ob und wie eine Spina bifida bestanden hat, ist daher leider nicht sicher zu bestimmen. Dass sie aber vorhanden war, folgt mit grosser Wahrscheinlichkeit aus der Erweiterung des Lendenwirbelkanals auf 15 mm statt der Breite des nächstliegenden Theils des Brustwirbelkanals von 12 mm.

Ob auch der von Reali aus Rose's Beobachtung geschilderte Fall einer Spina bifida lumbo-sacralis eines 4jährigen Knaben, deren Sack gegen den Wirbelkanal geschlossen war, aber von hier einen Strang, der sich vom Rückenmark abspaltete, aufnahm, in die Kategorie der Zweitheilung des Rückenmarks zu rechnen ist, muss so lange zweifelhaft bleiben, bis eine ge-

Digitized by Google

nügende Untersuchung den Bau und den Verlauf des Stranges klarer wie bisher dargethan hat.

Weisen nun die betrachteten Fälle schon auf einen causalen Zusammenhang zwischen der Spina bifida und der Rückenmarksspaltung hin, so wird derselbe des Weiteren noch durch das Vorkommen der letzteren in Fällen von Rachischise begründet. In dieser Beziehung redet am klarsten der früher schon genauer geschilderte Fall III, in welchem sich an die Rachischise ein doppeltes Lendenmark anschliesst, dessen Hälften wiederum durch einen oberhalb des einfachen Conus medullaris durchgetriebenen theilweise knöchernen Zapfen auseinander gehalten werden. Noch häufiger scheint die Verdoppelung auf dem Felde der Rachischisis selbst, namentlich bei der totalen vorzukommen.

Zwar habe ich keinen Fall vor Augen, der an Deutlichkeit dem von Ollivier als Diastematomyelie beschriebenen gleichkäme, keinen, in welchem auf der ganzen Strecke der Rachischisis zwei rabenfederdicke petits Filets blancs, assez solides, un peu arrondis postérieurement, aplatis antérieurement, contigus l'un à l'autre der serösen Membran aufgelagert wären. Dennoch lassen sich an 4 Präparaten der hiesigen Sammlung die unzweifelhaften Merkmale der seitlichen Trennung der Rückenmarksrudimente, sowohl des partiellen, wie des totalen Auseinanderweichens evident erkennen, wenn man sich an der Anordnung der Bestandtheile der Area medullo-vasculosa orientirt, wenn man nehmlich in der über der Wirbelrinne gelegenen serösen Membran den medialen fibrösen Längsstreifen mit seinem starken longitudinellen Gefässstamm, einer Arteria medullae spin. anterior, ferner die beiden lateralen den Ligamenta denticulata entsprechenden Längsstreifen, so wie die Anhäufungen des medullo-vasculösen Gewebes, namentlich die in Längsleisten und Längsreihen angeordneten Flöckchen, endlich den cranialen und den caudalen Pol der ganzen Area aufsucht und die jeweiligen besonderen Beziehungen dieser Einrichtungen zu einander feststellt. In manchen Fällen sah ich die Längsreihen des medullo-vasculösen Gewebes so gut entwickelt, zwei mediale und zwei laterale so scharf gezeichnet und jene dem Ansatz der vorderen (medialen), diese demjenigen der hinteren (lateralen) Nervenwurzeln so genau entsprechen, dass sich trotz dieser höchst rudimentären Entwicklung

Digitized by Google

des eigentlichen Rückenmarks die Grenze und die Ausdehnung der Rückenmarksspaltung ganz scharf bezeichnen liess.

In einem auf der niedrigsten Stufe der Entwicklung stehenden Falle (XXVII) bei einem Derencephalus, dessen Kopfsteisslänge 17 cm, verlaufen die drei Längsstreifen ganz geradlinig, convergiren aber gegen das caudale Ende um 2—3 mm auf eine Strecke von 5 cm; das medullo-vasculäre Gewebe ist nur in den lateralen Längszeilen deutlich erkennbar; die Verdoppelung prägt sich nur an den Polen dadurch aus, dass ihr Rand durch einen Doppelbogen gebildet ist, am caudalen steht die rechte Hälfte des Doppelbogens etwas weiter caudalwärts, wie die linke.

Bei einem zweiten Derencephalus (A II 76), dessen Kopfrumpflänge 12,5 cm beträgt (Fall XXVIII), verbergen sich unter einem Hirnrudiment zwei craniale Poltaschen, die 10 mm von einander entfernt und tunnelartig gestaltet sind; zwei caudale Poltaschen von gleichem Abstand, aber geringerer Tiefe bezeichnen das untere Ende der 45 mm langen Area, über welches hinaus noch eine seröse Membran auf 15 mm Länge das caudale Ende der totalen Rachischisis bezeichnet und zwei deutliche Caudae equinae, die einander berühren, durchschimmern lässt. Auch der caudale Theil der Area bietet eine Trennung ihrer beiden Hälften dar; namentlich links biegen sich nicht nur der Streif des Lig. denticulatum, sondern auch die Zeilen des Gefässgewebes lateralwärts aus, die mediale entfernt sich sogar beträchtlich von der Mittellinie der Area, nähert sich ihr aber zuletzt wieder, um in die linke etwas schief gestellte Poltasche zu versinken.

Schwächer ist die Zweitheilung des caudalen Abschnittes der Area bei einer totalen Rachischisis eines Acranius (A II 21) im Fall XXIX ausgeprägt, weil hier das medullo-vasculäre Gewebe sehr rudimentär ist; aber zwei caudale Poltaschen sind vorhanden mit 12 mm Entfernung, mit ungleicher Höhenstellung und folgender besonderer Einrichtung. Hart am medialen Ende des Randes der rechten Tasche erhebt sich eine von serösem Gewebe überzogene Knochenbrücke, die 17 mm lang, 6 mm breit, ist und sich mit ihrem lateralen Ende auf einen sacralen Processus transversus mehr caudalwärts ansetzt der Art, dass sie im Ganzen zur Rumpfaxe schief gestellt ist und mit ihr einen Winkel etwa von 60° bildet. Vor dieser Brücke liegt der

Digitized by Google

Eingang der linken Poltasche in der gleichen schiefen Stellung. Diese selbst, wie die von ihr entspringende Cauda equina passiren alsdann unter der Knochenbrücke, senkrecht zu dieser, aber zur Medianlinie schief gerichtet, hindurch. Es ist leicht erkennbar, dass die Knochenbrücke eine Wirbelbogenhälfte darstellt, welche sich über die linke Seite der offenen Wirbelrinne ausspannt — ein Verhältniss, wie es wohl auch in dem Falle Taruffi's existirt, wie es weiter noch durch ein Skelett der hiesigen Sammlung illustrirt werden kann. Bei letzterem ist gleichzeitig mit einer weit klaffenden Oeffnung der Hinterhauptsschuppe und einer Spina bifida cervicalis (wahrscheinlich hat also eine Hydrencephalocele posterior vorgelegen) eine Spina bifida lumbo-sacralis (vom III. Lumbalis bis zum Steissbein reichend), eine Asymmetrie des Kreuzbeins infolge einer Verkümmerung seiner rechten Hälfte, endlich ein Bogenstück zu erkennen, welches sich mit einer deutlichen Nahtverbindung lateral auf die schwachen Seitentheile des zweiten oder dritten Kreuzbeinwirbels, median auf die rechte Seitenfläche eines dreiseitig prismatischen Knochenstücks, das die medialen Körper des Kreuzbeins darstellt, aufsetzt. Da die lateralen Stücke der Lendenwirbel, welche als die Rudimente ihrer Processus transversi und der Wurzeln ihrer Bögen zu betrachten sind, dort, wo die Wirbelrinne am breitesten ist, etwas nach der ventralen Seite umgebogen sind, statt dorsalwärts gerichtet zu sein, so kann man es mit Koch für wahrscheinlich erklären, dass hier eine partielle Rachischise, nicht ein Hydrorachissack existirt hat. — Ich bin in der günstigen Lage, noch ein weiteres Beispiel einer solchen infolge eines Defects der dorsalen Rachiswand stehen gebliebenen Ruine zu beschreiben, eine über die Hälfte der Wirbelrinne ausgespannte Brücke, die aber gar keinen Knochen führt, sondern nur aus fibrösem Gewebe gebildet wird. Dieses 5 mm lange, 4 mm breite, platte, mit scharfen Rändern versehene Band findet sich im Falle XXX auf einer partiellen Rachischisis lumbo-sacralis, welche schon im letzten Dorsalwirbel beginnt und in ihrer Mitte eine starke Kyphose darbietet; gleichzeitig ist ein starker Hydrocephalus mit fast vollständigem Hirnschwund (bis auf ein Rudiment des Hirnstamms) bei dem ausgetragenen Fötus vorhanden (A II 91). Das brückenartige Band stellt nicht etwa einen Fetzen der

Digitized by Google

weichen Rückenmarkshaut, welche aus der Wirbelrinne losgerissen wäre, dar; denn unter ihm ist das seröse Gewebe ganz intact, ausserdem ist seine Form und Stellung so regelmässig, so übereinstimmend mit der Knochenbrücke in dem obigen Falle, dass die Analogie nicht bestritten werden kann. Der absolute Mangel medullärer Reste auf der serösen Membran, die exquisite Unvollständigkeit auch der Nervenwurzeln und die grosse Undeutlichkeit des caudalen Pols, verhinderten allerdings in diesem Falle die Entscheidung darüber, ob sich eine Hälfte der Rückenmarksanlage unter der fibrösen Brücke forterstreckte oder nicht.

Erinnern wir uns nun, nachdem wir diese auf der Wirbelrinne Brücken bildenden Bogenrudimente kennen gelernt haben, des Knochenzapfens, welcher sich im obigen Fall III zwischen den beiden Rückenmarkshälften als ein Grenzpfahl eintreibt, ferner der denselben Dienst leistenden Exostosen des Falles XXVI und der Beobachtung Cruveilhier's (s. S. 413), so werden wir wohl auch diese Zapfen als ruinenhafte Metameren des Rückgrats anerkennen. Aber auch das sagittal gerichtete fibröse Band, welches in dem Fall XXV die beiden Rückenmarkshälften scheidet und sich zwischen ventraler und dorsaler Dura mater ausspannt, ohne dass eine Lücke in dieser oder in der Wandung des Rückgrats vorhanden ist, dürfen wir nicht nur mit der beschriebenen bandförmigen Ruine der Dura über der Rachischise (XXIX) vergleichen, sondern auch als ein versenktes, transponirtes Stück Duragewebe betrachten und die sonst naheliegende Annahme zurückweisen, dass es eine durch Entzündung hergestellte Adhäsion vorstelle.

Wenn wir weiter diese Zweitheilungen des Rückenmarks in den verschiedenen Graden, selbst in so hohen kennen gelernt haben, dass man dafür nach dem heutigen Sprachgebrauch die Bezeichnung doppeltes Rückenmark zulassen wird, so kann es sich doch in allen bisherigen Fällen wohl nur um eine Zweitheilung, nicht aber um einen wahren Excess, um ein Plus oder gar eine Zweifachheit der Rückenmarkssubstanz im Bereich der Spaltstelle handeln, nicht um eine wahre Doppelbildung, um eine erste Andeutung derjenigen richtigen Doppelmonstrosität, welcher man in diesem Sinne den Namen Mesodidymi (Lereboullet,

Digitized by Google

Oellacher) gegeben hat. Meine Auffassung wird dadurch begründet, dass in sämmtlichen Fällen bis auf einen (XXV) eine Hemmung, ein Minus an Rückenmarkssubstanz, wenn sie an der Theilungsstelle als Ganzes gerechnet wurde, hervortrat, dass auch in der ganz glatten Zweitheilung des nicht defecten Rückenmarks die Summe der Masse beider Hälften nur der Masse eines ungetheilten Rückenmarksstücks von gleicher Länge gleichkommt. Die dreifache Reihe der vorderen und hinteren Nervenwurzeln in Lenhossek's Fall, so wie der vollständige Centralkanal, selbst die H-förmige Gestalt der grauen Substanz im linken wie im rechten Rückenmark in Foà's und meinem Falle XXV sind keine thatsächlichen Beweise wahrer Verdoppelung, vielmehr nur die Resultate einer Divergenz der beiden symmetrischen Rückenmarksanlagen, welche bis zur äussersten Consequenz durchgeführt wurde, während das Rückenmark insgesammt seine volle Entwicklungsgrösse erreichte. Diese Art der Verdoppelung wurde in geringem Grade, d. i. auf den Centralkanal beschränkt, beim erwachsenen Menschen nur ganz selten (Joh. Wagner) beobachtet; Multiplicitäten des Medullarrohrs bei Thierembryonen wurden öfter, von Oellacher sogar eine Fünffaltigkeit, und von Lebedeff an einem missbildeten Hühnerembryo des IX. His'schen Stadiums (Abbildung Taf. IX Serie III Fig. 3 u. 4) beschrieben. Liegt ein Hinderniss für den vollständigen Abschluss des Medullarrohrs vor, stehen etwa die linke und die rechte Hälfte desselben mit einander nicht in unmittelbarster Berührung, so kann sich jede Hälfte für sich zum Rohre abschliessen. Auch hier kann sich eine Zweitheilung vollziehen, welche ja an den Hirnhemisphären physiologisch ist. Es gehört dazu als Vorbedingung nur eine primitive Anlage in zwei selbständigen symmetrischen Hälften, die nach der Auffassung der neueren Embryologie vollkommen plausibel erscheint. Selbst für die definitiven Wirbelkörper hat man in neuerer Zeit eine solche bilaterale Anlage nachweisen können (Rosenberg, Marchand, Froriep) und gewiss ist es verständlich, dass im Falle einer solchen Zweitheilung des Medullarrohrs auch die Hüllen Unregelmässigkeiten bekommen, dass sich Wirbelbogenstücke zwischen die symmetrischen Hälften hineinschieben.

Für die Theorie, welche die eigentlichen Doppelmonstra durch eine Spaltung eines einfach angelegten Embryo entstehen

Digitized by Google

lässt, würde man die hier mitgetheilten Thatsachen, da sie ein Axenorgan betreffen, gewiss gern verwerthen. Als die experimentirenden Embryologen, namentlich Valentin, Schrohe und L. Gerlach Gabelungen des vorderen Endes der Embryonalaxe an Hühnereiern, die während der Bebrütung äusseren Störungen ausgesetzt waren, erhielten, haben sie dieselben als Prototypen der Duplicitas anterior angesprochen, wenn auch das Medullarrohr allein zweifach erschien. Desgleichen haben Lereboullet und Oellacher die an Hecht- und Salmeneiern beobachtete Zwiefältigkeit des mittleren oder des letzten Theils der embryonalen Axenorgane den Doppelbildungen zugerechnet und der Klasse der Katadidymi eine neue, nehmlich die der Mesodidymi an die Seite gestellt, obwohl auch hier nur die axial gelegenen, physiologisch unpaarigen Organe (Rückenmark, Chorda, Darm, Leber, Herz) paarweise vorhanden waren. Namentlich haben Oellacher's Querschnittserien diese Beschränkung des Doppeltseins evident erwiesen. Da es sich ausserdem an anderen Schnitten herausstellte, dass dasselbe Organ an nachfolgenden Stellen desselben Embryonalkörpers vollkommen einfach und normal wurde, da sich ferner im Beginn oder im Ende der Theilung ein besonderer Körper unbekannter Herkunft, eine „geschwulstartige Masse" (Dotter, Chorda?) als Grenzmarke ähnlich wie der knöcherne oder der fibröse Zapfen in den oben verzeichneten Fällen, vorfand, so hat Oellacher gewiss richtig das ganze Verhältniss als das Resultat einer Spaltung bezeichnet. So lange nicht lateral gelegene, also physiologisch paarig vorhandene Organe drei- oder vierfach erscheinen, so lange nicht wenigstens hierdurch das Uebermaass des Wachsthums dargethan wird, kann man eigentlich nicht von einer wahren Verdoppelung reden und derartige Missbildungen nicht zu den eigentlichen Mehrfachbildungen rechnen. In diesem Sinne sind die von J. Knoch beschriebenen Fälle von „Diplomyelie" Doppelmonstra unzweifelhafter Art, und gehören den Klassen der Ana- und Anokatadidymi an; sie haben aber auch nur scheinbar mit den hier besprochenen Formen wegen dieser unzweckmässig gewählten Bezeichnung einen Zusammenhang. Jene scheinbaren Doppelbildungen, factisch Zweitheilungen, hat Rauber passender Weise als Hemididymi bezeichnet und durch diesen Namen ausgedrückt,

Digitized by Google

dass sie Hemmungsbildungen sind, dadurch zu Stande gekommen, dass der Anschluss der rechten und der linken Keimringhälfte (Randwulsthälfte) an einander verzögert wurde. Dieser Theorie fügen sich die hier geschilderten Befunde von Zweitheilungen des Rückenmarks in der natürlichsten Weise.

Sind nun diese Zweitheilungen, die wir mit der Rachischise combinirt finden, gemäss dem eben Dargelegten als der Ausdruck der ursprünglich bilateral symmetrischen Anlage des Embryo anzusehn, so dürfen wir es mindestens als wahrscheinlich bezeichnen, dass die Störung, welche die Rachischise erzeugte, schon zur Zeit dieser ersten Anlage Platz gegriffen hat. In dieser Schlussfolgerung suche ich die grosse Bedeutung dieser Art von Verdoppelungen für die Lehre von der Bildungsart der Rachischise, so wie das Recht, ihnen in dieser Beschreibung der Rückgratsspaltungen auch eine Stelle anzuweisen. — Um diesen genetischen Zusammenhang der Rückgratsspaltung mit jenen falschen Verdoppelungen überhaupt zu begründen und dadurch die Beziehung der Spaltungszustände zu der bilateral symmetrischen Embryonalanlage als Norm bezeichnen zu können, bedarf es noch des Nachweises solcher Halbirungen auch bei den herniösen Tumoren, bei der Spina bifida im engeren Sinne. In dieser Hinsicht verweise ich zunächst auf die Spaltungen, die Doppelbuchten (Fall XV u. XVI) und die unvollständigen, hirnsichelähnlichen Scheidewände (Fall XXII u. XXIV), die wir früher bei den reinen Myelocystocelen kennen gelernt haben. Bei ausgebildeten Myelomeningocelen, so wie bei reinen Meningocelen kann ich eine volle Rückenmarksspaltung am eigenen Material nicht constatiren, dagegen auf die von Kroner und Marchand in dem Falle einer Meningocele sacralis anterior aufgefundene Verdoppelung und zugleich auf die von Marchand zusammengestellten Beobachtungen pathologischer Spaltungen der Wirbelkörper hinweisen, auch noch darauf, dass Marchand an einem normalen 10 mm langen menschlichen Embryo eine Sonderung sämmtlicher Wirbelkörperknorpel in zwei selbständige, zu beiden Seiten der Chorda gelegene Hauptmassen constatirte. In jenem Falle ergab seine Untersuchung nicht nur das Vorhandensein einer medialen Spaltung des I. und II. Sacralwirbelkörpers, sondern auch eine Verdoppelung des letzten, im

Digitized by Google

IV—V. Lendenwirbel gelegenen Endes des Rückenmarks und des Filum terminale. Es ist mir nicht zweifelhaft, dass ähnliche Verhältnisse an dorsalen Meningocelen zu finden sind, deswegen, weil auch bei den sacralen und lumbalen Spinae bifidae gewöhnlicher Art eine bedeutende Entwicklung in der Quere oder gar eine Theilung in zwei unvollständig von einander getrennte, deutlich mit einander communicirende, symmetrisch zur Körperaxe gestellte Säcke oder Lappen wiederholt zur Beobachtung gekommen ist (Cavagnis).

Das bisher vorliegende Material hat somit ergeben, dass sich Zweitheilungen des Rückenmarks bei den Rachischisen gar nicht selten vorfinden. Bei den totalen sind sie am häufigsten, freilich entsprechend der grossen Verkümmerung der Rückenmarksanlagen meistens nur angedeutet in der Stellung der Zeilen der medullovasculösen Substanz. Bei den partiellen Rachischisen erscheinen sie dagegen seltener, dafür sind die Rückenmarkshälften, so weit sie getrennt verlaufen, voller ausgebildet und gleichzeitig sind seitens der fibrösen und knöchernen Hüllen, sei es am Beginn oder am Ende der gespaltenen Wirbelsäule, median gestellte Scheidemarken zwischen die Rückenmarkshälften hindurchgetrieben. Aber selbst an den Tumoren der Spina bifida, bei der Myelomeningocele, finden sich noch Spuren der Halbirung an der sich in die Sackwand inserirenden Rückenmarkssäule (Fall XI), und auch bei der Myelocystocele kann ja jene partielle Theilung des Sackes, die in den Fällen XV, XVI, XXII und XXIV erwähnt wurde, als die letzte Spur einer Zweitheilung angesehen werden.

Meine Erwartung, dass sich derartige Combinationen von Zweitheilung des Rückenmarks mit gewissen Arten der Spina bifida bei genauerer Untersuchung derselben häufiger ergeben würden, hat sich auch durch die Detailangaben des jüngst erschienenen specialisirten Berichts des Londoner Comités als vollkommen begründet erwiesen. In 2 Fällen grosser partieller Rachischisen (No. 20 und 23), bei einer Meningocele (No. 22) und an dem Skelett einer dorso-lumbo-sacralen Wirbelspalte (No. 21) wurden sagittal gestellte knöcherne Marken und eine Rückenmarkstheilung am cranialen Ende der Wirbelspalte aufgefunden, bei No. 22 gleichzeitig Hydromyelie, die sich auch bis in eine der Rückenmarkshälften fortsetzte und hier mit einem

Digitized by Google

dorsalwärts gerichteten, den Hals des dorsolumbalen Tumorsackes erfüllenden Divertikel endigte. Eine vordere Wirbelspalte des Halstheils und doppelte Knochencentren in den tiefer gelegenen Wirbelkörpern, aber keine Knochenmarke wies das Skelet eines Hydrocephalen (No. 24) neben einer umfänglichen, vom Rücken bis zum Kreuz reichenden hinteren Spalte auf. Ich zweifle nicht daran, dass sich die Häufigkeit des Vorkommens von Einrichtungen, welche die Zwiespältigkeit des Rückenmarks und des Rückgrats bedeuten, in weiteren Fällen von Rachischise und Spina bifida, wenn an ihnen die oben aufgestellten Merkmale der Area aufgesucht werden, noch öfter bestätigen wird.

Einen bezüglichen Fall, ein Exemplar der Combination einer Zweitheilung des Rückenmarks mit einer Spina bifida occulta sacralis (Fall XXXI), fand ich erst in den jüngsten Tagen an einem von H. Dr. Müller in Saargemünd eingesandten Derencephalus von 28 cm Scheitelsteisslänge. Die Spitze des Conus medullaris liegt auf der Grenze des IV. und V. Lumbalwirbels. Von dem rechten Schenkel des I. sacralen Wirbelbogens ragt ein cranialwärts gerichteter 3 mm hoher, schief abgestumpfter knöcherner Dorn durch die Dura mater hindurch, und an der 4 cm von ihm entfernten 7 mm breiten und 12 mm langen Lendenanschwellung des Rückenmarks verläuft auf der hinteren Fläche eine seichte Trennungsfurche. Innerhalb dieser Strecke ist nun das Rückenmark, wie Querschnitte ergeben, vollständig in zwei Hälften getheilt, der Art, dass der vordere und hintere Piafortsatz zusammenfliessen und die Scheidung ganz oder bis auf einige der hinteren grauen Commissur entsprechende Brücken vollziehen. Ferner sendet der vordere dickere Piafortsatz lateralwärts Ausläufer direct auf den linken und den rechten cylindrisch gestalteten und durchweg offenen Centralkanal zu (vgl. Fall XXV). Beide Kanäle stehen etwas nach hinten, aber nahe der pialen Scheidewand, so dass ihre Entfernung von einander 1,5—2,5 mm beträgt. Oberhalb der Anschwellung verjüngt sich das Rückenmark sogleich auf 3—4 mm Querdurchmesser, ist einfach und enthält durchweg einen einfachen von vorn nach hinten abgeplatteten Centralkanal in genau medianer Stellung. Das obere Halsmark und der Hirnstamm sind gar nicht ausgebildet; das obere Rückenmark ist offenbar atrophirt, sicherlich jene Lendenschwellung nicht als eine Excessbildung zu betrachten.

Digitized by Google

4. Die Grundbedingungen der Rückgrats- und Rückenmarksspaltungen.

Zweitheilung und Rachischise haben den innigsten genetischen Zusammenhang, wir dürfen sie wohl als Modificationen derselben Störung ansehen, als Effecte desselben Prozesses und derselben Bedingungen, wenn diese auch in verschiedenem Grade und zu verschiedenen Zeiten in die embryonale Entwickelung eingegriffen haben mögen. Den Rachischisen stellen wir die hernienartige Spina bifida gegenüber, ebenfalls nicht in dem Sinne, als ob beiden ein grundverschiedenes Wesen zukäme. Vielmehr lehren die obigen Thatsachen mit unverbrüchlicher Deutlichkeit, dass zwischen der Rachischise und der Myelomeningocele nur ein Unterschied in der Ausbildung, nicht in dem ersten Ursprung gegeben ist, da beiden ein und dasselbe Moment, das Offenbleiben der Medullarrinne, gemein ist. Aber auch die Myelocystocelen müssen in denselben Kreis mit einbezogen werden, wie schon die Combination derselben mit Meningocelen in den Beobachtungen XVIII—XXI beweist. Ja wir dürfen wohl nicht anstehen, auch der reinen Meningocele und der Spina bifida occulta den directesten genetischen Zusammenhang mit den übrigen genannten Missbildungen zuzusprechen, somit alle als Spielarten derselben Hemmung zu betrachten. Hat man doch diese Anschauungsweise, trotzdem von Zeit zu Zeit Zweifel dagegen erhoben wurde, allgemein festgehalten, indem man dieser ganzen Gruppe von Missbildungen die gemeinsame Bezeichnung Spina bifida oder Hydrorachis gab! Den Grund der Verschiedenheiten suchte man nicht nur in den wechselnden Intensitäten der Störung, sondern auch in dem verschiedenen Sitz und in der ungleichen Betheiligung der hier in Betracht kommenden Wandungen, nehmlich 1) des Medullarrohrs, 2) der weichen und harten Rückenmarkshaut, 3) der knöchernen Rückgratswandung, endlich 4) der weichen äusseren Decken. Die Defecte und Nachgiebigkeiten, welche in diesen Wandungen nachweisbar, wurden alsdann entweder als primäre oder als secundäre aufgefasst; entweder sollte sich der Hydrorachissack bilden, weil die Rückgratswandung an der mangelhaft gebildeten Stelle der physiologischen Belastung nicht ausreichend wider-

Digitized by Google

stehen könnte, oder deswegen, weil eine abnorme Druck- oder Zugkraft das Wachsthum und die Festigkeit der Wandung beeinträchtigt, nicht nur Verdünnungen, sondern auch Einrisse veranlasst hätte.

Als kräftige thatsächliche Stützen für die Lehre, dass abnormer Druck, die Flüssigkeitsansammlung, der Hydrops spinalis das Primum movens sei, wurden stets die oft gesehene Combination des Hydrorachissackes mit Hydrocephalus, das Schwellen des ersteren beim Zusammenpressen des nachgiebigen Kopfes und das gewaltsame Ausströmen der Flüssigkeit aus dem Sacke im Falle seiner frischen Eröffnung angesehen. W. Koch hat freilich in neuerer Zeit versucht, die propulsive Bedeutung dieses localen Hydrops des Hirnrückenmarks in den Hintergrund zu drängen deswegen, weil der Druck zu gering sei, indem er über denjenigen, welcher der Cerebrospinalflüssigkeit normal zukommt, nicht wesentlich hinausgeht. Indessen liefern die in dieser Untersuchung gewonnenen Erkenntnisse den zureichenden Grund für die Behauptung, dass der Tumor bei allen hierher gehörigen Missbildungen mittelst einer Druckwirkung erzeugt wird. Bei der Myelomeningocele können wir aus ihren Einrichtungen, aus den Stellungen, welche die Nervenwurzeln innerhalb des Sackes, wie an ihren Insertionspunkten, die Arachnoidea, die den Ansatz der Ligamenta denticulata bezeichnenden Streifen der Pia, die Pole und die Glieder der Area medullo-vasculosa einnehmen, leicht beweisen, dass eine Dehnung dieser Theile in die Quere und in die Länge stattgefunden hat. Statt dass an der Oberfläche des Rückenmarks des Neugebornen die normale Entfernung der Insertionspunkte der beiden Ligamenta denticulata von einander nur 10 mm beträgt, sind in den obigen Untersuchungen an den Säcken Werthe dieser Distanz von 15, 19, 25, ja 35 mm gemessen worden. Der Abstand der Insertionspunkte gleichnamiger Nervenwurzeln von einander zeigte gewöhnlich eine noch beträchtlichere Vergrösserung (bis zu 75 mm), zugleich die Reihenstellung der Nervenwurzeln hinter einander eine Auswärtsbiegung und ihre Länge eine solche Zunahme, dass eine der Grösse des Tumors proportionale Dehnung aller Bauelemente desselben unzweifelhaft stattgefunden hatte. Dagegen ergeben die analogen Zahlenwerthe bei der Rachischise, dass hier zum

Digitized by Google

charakteristischen Unterschied von der Myelomeningocele die Dehnung fast ganz ausbleibt. Ganz vorwiegend werden die beiden weichen Rückenmarkshäute von dieser Dehnung betroffen, gleichviel ob sich die übermässige Flüssigkeit bei der Myelomeningocele in einem Subarachnoidealraum oder bei der Myelocystocele in einem Abschnitt des geschlossenen Medullarrohrs ansammelt. Trotz ihrer Dehnung bietet nun aber die Arachnoidea namentlich in den höheren Graden der Myelomeningocele nicht eine entsprechende Verdünnung, im Gegentheil hat sie oft ihr normales schleierhaftes Wesen eingebüsst, ist als lückenlose Membran zu isoliren und bildet evidente Ueberzüge der Nervenwurzeln und Gefässstämmchen, sogar dicke Stränge und Wände, welche entweder der Länge oder der Quere nach innerhalb der Sackhöhle aufgerichtet sind oder gar in diesen beiden Stellungen gleichzeitig erscheinen. Werden diese Scheidewände vollständiger, ihre Oeffnungen, welche eine Communication von der einen nach der anderen Seite vermitteln, enger, so wird der Subarachnoidealraum sogar in einzelne Unterabtheilungen zerlegt, fächerig und multiloculär (Berardi's Fall, No. 20 des Londoner Comités). Andererseits können aber diese Wände vielfältig durchbrochen und gleichsam in Arachnoidealbälkchen zerlegt werden, Durchbruch und Verdickung neben einander entstehen und sich dieselben Mannichfaltigkeiten der Anordnung wiederholen, welche wir gerade an der Arachnoidea als specifische Eigenthümlichkeiten kennen.

Niemals ist aber bei der Rachischise die Arachnoidea in dieser Weise verdickt, vielmehr in der Regel nur mit grosser Schwierigkeit oder nur streckenweise als gesonderte Membran zu isoliren, dagegen wohl eine Hypertrophirung der Dura mater im Bereich oder im Centrum der Spaltstelle nachzuweisen (Fall III). Die Scheidewände und Stränge, welche die Höhle der Myelomeningocele durchziehen, können sich nun ungemein vervielfältigen (Fall XX), so dass ein ganz schwammiges Gewebe entsteht und die Höhle ausfüllt, so dass diejenigen Verhältnisse resultiren, die wir als Endresultate chronischer Entzündungen in den vielgestaltigen Adhäsionen der serösen Membranen, sogar in den Säcken der Spina bifida selbst als Resultate der therapeutisch erzielten Entzündungen, wovon No. 28 des Londoner Berichts ein typisches Beispiel bringt, von Alters her kennen. Aber auch

Digitized by Google

wenn diese evidenten Bindegewebsmassen jüngster Bildung fehlen, müssen wir auf die Vorstellung kommen, dass die Gewebshyperplasie der Arachnoidea sammt der Flüssigkeitsansammlung in dem Subarachnoidealraum auf einer entzündlichen Reizung beruht. Bei einem offenbar in analoger Weise entstehenden Tumor, bei der gewöhnlichen Hydrocele des Hodens, haben wir ja auch die frühere Anschauung, dass sie nur einen Hydrops darstelle, verlassen, namentlich indem wir die Constanz der anatomischen Zeichen einer chronischen serösen Entzündung der Tunica vaginalis und Albuginea, eine adhäsive partielle oder allgemeine Verdickung, nachweisen konnten. In gleicher Art kommt auch bei der Myelomeningocele eine Hyperplasie und eine mit ihr verbundene übermässige Secretion von Flüssigkeit, manchmal sogar ein Abschluss der Räume der Arachnoidea zu wahren Hygromen zu Stande.

Zu dieser Auffassung passen auch vollkommen die in neuerer Zeit gemessenen Werthe der Flüssigkeitsspannung in den Hydrorachissäcken. Quincke bestimmte sie in einer apfelgrossen „Meningocele“ auf 4 mm Quecksilber, in einer anderen auf 12, beim Schreien 20, v. Bergmann konnte Schwankungen in der kymographisch aufgezeichneten Curve von 15 bis 22 mm, wenn das Kind schrie, ja bis zu 26 und 30 mm, wenn die offene Fontanelle mit dem Finger gedrückt wurde, beobachten — Werthe, welche doch entschieden grösser sind als diejenigen, die in der normalen Cerebrospinalflüssigkeit von Bergmann und Koch (5—6 mm), von Key und Retzius (12—20 mm), von Leyden (8 mm) und zwar an lebenden Hunden gemessen wurden. Auch in dieser Beziehung ist eine Analogie mit der Hodenhydrocele zu statuiren, in welcher die Flüssigkeitsspannung nach v. Bergmann's Versicherung 15 mm, somit diejenige Grösse, auf welche der in den Hirncapillaren herrschende Blutdruck geschätzt wird, stets übersteigt. Wenn auch directe Messungen der Druckhöhe in den Myelocystocelen bis jetzt nicht vorliegen, so werden wir doch wohl mit der Annahme, dass auch hier der Sack wächst, weil entzündliche Reizungen und congestive Transsudationen auftreten, nicht fehl gehen, deswegen nicht, weil Hyperplasien, bindegewebige Verdickungen (s. Fall XIX), wie auch epitheliale Proliferationen an der Wandung der Myelocysten thatsächlich nachgewiesen werden können.

Digitized by Google

Freilich betragen die gemessenen Werthe in den Säcken noch nicht das Dreifache der unter normalen Verhältnissen in den serösen Höhlen vorhandenen Drücke, sicherlich ist daher für die fortschreitenden Vergrösserungen der Hydrorachissäcke noch ein zweites ursächliches Moment mit in Betracht zu ziehen, nehmlich die zu geringe Widerstandsfähigkeit der Wandung. Bei allen Spina bifidae trägt nicht nur die knöcherne Hülle, sondern nach meinem Dafürhalten auch jedesmal die Dura mater einen Defect. Für die Meningomyelocele darf ich dieses bedingungslos hinstellen und die gewöhnliche Auffassung, dass auf der dorsalen Seite des Sackes die äusserste Schicht die Dura mater sein müsse, principiell zurückweisen, da wir diese äussere Schicht als die umgewendete Pia mater, die innere, wenn sie trennbar, als das epipiale Blatt der Arachnoidea erkannten. Auch bei allen Myelocystocelen, die ich untersuchen konnte, fehlte die Dura mater gänzlich an der dorsalen Seite. Selbst bei den kleinen, noch in der Tiefe verborgenen konnte ich die Dura mater immer nur an der Basis der Tumoren deutlich nachweisen, auf dem Gipfel folgte unter der Fetthülle stets nur eine Haut, die nichts von der Structur der fibrösen Dura mater darbot, die allenfalls noch in zwei Schichten zu zerlegen war, in eine äussere, die schon wegen ihres Reichthums an Gefässnetzen als Arachnoidea, und eine innere, entschieden verdickte, die wegen des Verlaufes und der Feinheit ihrer Fasern als Pia mater betrachtet werden musste. Sogar für die richtigen Meningocelen, über welche ich allerdings aus eigener Anschauung nicht aburtheilen kann, scheint mir die gewöhnliche Deutung, dass die äussere Schicht der Sackwand die ausgedehnte Dura mater sei, noch lange nicht über allem Zweifel erhaben. Die bezüglichen Angaben beweisen allerdings unbedingt, dass man makroskopisch die Dura mater vom Halse des Sackes her in die äussere Wandung des Tumors verlaufen sah, aber auf seiner Höhe wurde eine richtige Dura, so weit mir bekannt, niemals als besondere von der bedeckenden äusseren Haut deutlich isolirbare fibröse Membran, hier vielmehr als mit den äusseren Bedeckungen untrennbar verschmolzen vorgefunden. Alle vorhandenen nicht schematisirten Zeichnungen (Natorp, Förster) lassen im dorsalen Theil des Sackes eine abgrenzbare Duraschicht gerade

Digitized by Google

ebenso, wie die Koch's Werke beigegebene Originalzeichnung einer Meningomyelocele (Fig. 1 und 2), durchaus vermissen. Wenn Hofmokl eine Bindegewebsschicht des Durchschnittes einer dermabekleideten Wand als Dura bezeichnet, so glaube ich vielmehr triftige Gründe dafür beibringen zu können, dass diese Schicht als eine weiche Rückenmarkshaut aufzufassen ist. Ganz entgegengesetzt giebt der Bericht des Londoner Comités an, dass auf dem Gipfel des Sackes dort, wo das abgeflachte Rückenmark der Sackwand angewachsen, zwischen beiden sämmtliche Rückenmarkshäute fehlen sollen, wobei zu berücksichtigen, dass die Sackwandung auf dem Gipfel für amniotisches, d. i. mit dem Gewebe des Nabelringes gleichartiges Gewebe erklärt wird.

Bei einer kindskopfgrossen länglichen, fast cylindrischen Meningocele, die sich bei einem Manne als Ausstülpung der linken vorderen und mittleren Schädelgrube in die linke Gesichtshälfte und Schläfe entwickelt hat, kann ich die Dura mater wohl auf eine grosse Strecke verfolgen, aber in der tiefstgelegenen Stelle, da wo die äusseren Weichtheile in ein weiches Fibromgewebe aufgegangen sind, liegt nach dem Schädelinnern hin nur dieses Gewebe zu Tage, ist keine Dura mater nachzuweisen.

Wenn sich nun die hier gewonnene Erkenntniss, dass den hernienartigen Tumoren des Kopfes und des Rückgrates an ihrer stärksten Prominenz die Dura mater gewöhnlich fehlt, wenn sich auch nur die mehrfach constatirte Thatsache, dass bei Kopfhernien zwischen äusserer Haut und Pia an der Stelle der Dura mater eine ausserordentliche gefässreiche (Billroth) oder wie in dem Falle Rose's (Reali 61) eine „schleimhautähnliche" Membran vorhanden ist, allgemein bestätigen sollte, so werden wir damit in die Lage versetzt, die Quelle des localen Hydrops noch genauer zu bezeichnen. Wie Bergmann noch in neuester Zeit aus einander setzte, ist es nehmlich die vollkommen elastische Dura mater, welche einen grossen Theil des Blutdrucks trägt und den Blutgefässwandungen gleichsam abnimmt, eben so wie die Sclera und Cornea den Gefässen der Iris und Chorioidea. Diese fibrösen Häute bilden ja fast geschlossene Säcke, deren Unnachgiebigkeit bewirkt, dass die in sie eingeschlossene seröse Flüssigkeit bei jeder Zunahme des Blutdrucks augenblicklich in gleichem Maasse ihre Spannung erhöht, und mittelst dieser Zunahme wieder

Digitized by Google

auf die Wandungen der in den Gefässhäuten, in der Pia und in der Chorioidea, enthaltenen Blutgefässe einen Gegendruck ausübt, welcher die einseitige Belastung compensirt, dadurch die Wandspannung und die Transsudation, endlich auch die Gefässlichtung verringert. Wird nun die Dura an einer Stelle nachgiebig oder gar nicht angebildet, so können die Blutgefässe namentlich zur Zeit des Eintritts arterieller Hyperämien stärker gedehnt werden und infolge dessen mehr Blutflüssigkeit durch ihre dünner gewordene Wandung durchschwitzen lassen.

Freilich genügt der Defect der Dura mater allein nicht, sonst müsste ja jede Rachischise zu einem hernienartigen Tumor werden. Defectbildung und congestive Steigerung der Transsudation aus der Gefässbahn müssen vielmehr concurriren, um den Tumor fertig zu machen. Aus beiden Momenten resultirt die treibende Kraft, welche den Tumor heranwachsen lässt. Es ist bei dieser Annahme leicht verständlich, dass es zu demselben Endziele führen muss, mag die Transsudation in einen neben dem Rückenmark gelegenen Arachnoidealsack, wie bei der Myelomeningocele, oder in das Innere des Medullarrohres einer Myelocystocele stattfinden, da bei beiden an der defecten Stelle der Dura der schützende Damm fehlt, welcher die Cerebrospinalflüssigkeit und weiterhin das Blut im richtigen Maass und das Bett derselben in richtiger Weite erhält. Warum der Sack sich immer nach der Seite des Defectes der Dura, dahin entwickelt, wo die „elastische Rückwirkung" infolge des Duradefectes abgenommen hat, das braucht hiernach nicht noch besonders ausgeführt zu werden. Das Secretionsorgan ist ja bei den verschiedenen Formen der Hirnrückenmarkshernien im wesentlichen eine der gefässführenden Häute, entweder die Pia mater oder die Arachnoidea, die wir aus bekannten Gründen in dieser Function gleichwerthig setzen dürfen, die Arachnoidea bei der Meningocele und der Myelomeningocele, die Pia mater bei der Myelocystocele. Bei dieser kommt ausserdem noch das medullo-vasculöse Gewebe der Area mit in Betracht, während ihre weiten Gefässe gewiss auch bei der Myelomeningocele reichliches Transsudat austreten lassen, aber an die freie Oberfläche des Körpers des Embryo, so dass es innerhalb des letzteren nicht aufgespeichert werden kann.

Digitized by Google

Die bisher gegebenen Erklärungen beziehen sich aber, wie ich nun ausdrücklich hervorhebe, nur auf das Heranwachsen der Missbildung zum Tumor, nicht auf die Bedingungen ihrer ersten Entstehung. Fragen wir nach diesen, so ist es freilich unmöglich, die alte Theorie, dass die Missbildung von einem embryonalen Hydromyelos ausgehen soll, strengstens zu widerlegen. Aber Thatsachen, welche für dieselbe sprächen, haben wir durch die vorliegenden Untersuchungen keineswegs gewonnen. Wohl kamen Unregelmässigkeiten in der Gestalt des Centralkanals am vollständig gebildeten Theile des Rückenmarks wiederholt zur mikroskopischen Beobachtung (Fall II, XXIV). Aber erstlich sind sie bekanntlich am fötalen und kindlichen Rückenmark überhaupt nicht selten, sondern der Ausdruck der physiologischen Umwandlungen, welche der Kanal erfährt (vgl. Waldeyer in diesem Arch. Bd. LXVIII S. 25). Zweitens waren die Weiten des Kanals nicht so auffällig, dass das Mark den Namen Hydromyelos verdient hätte, namentlich musste ich die Diagnose auf Hydromyelie auch in den Fällen von Myelocystocele ablehnen, in den Fällen XX und XXIV, in welchen die Erhärtung des Markes vollkommen gelungen, die Lichtung und die Wandung des Centralkanals aufs Beste conservirt war, unbedingt, in den übrigen Fällen, in denen das Rückenmark für tadellose Schnitte zu weich geworden war, mit grosser Wahrscheinlichkeit angesichts der geringen Zahl der Cylinderepithelien, die der Querschnitt auffinden liess. Gerade aus diesem Grunde schien mir der indifferente Ausdruck Myelocystocele den gebräuchlichen Bezeichnungen Hydromyelocele und Syringomyelocele vorzuziehen, so deutlich es auch die typische Auskleidung der Cyste mit dem ganz dem Hirnrückenmarkhöhlenepithel gleichenden Cylinderepithel machte, dass sie aus einem Abschnitt des Centralkanals hervorgegangen ist, also eine beschränkte Hydromyelie nach Art eines abgesperrten Ventrikelhorns im Sinne Virchow's darstellt. Das Londoner Comité lässt es ganz zweifelhaft, ob in den beiden einzigen Fällen von richtiger „Syringomyelocele" (No. 8 und 9), welche es intact untersuchen konnte, der feine vom Sack her sondirbare Kanal im Rückenmark der Centralkanal war.

Bisher wurde eine eigentliche Hydromyelie ausserhalb des Tumorbereichs immer nur in solchen Fällen von Spina bifida,

Digitized by Google

welche ihren Sitz an der Hals- oder an der oberen Brustwirbelsäule hatten, jedesmal nur im cranialen Stück des Rückenmarks [Ammon, Natorp, Virchow, Londoner Comité (No. 3), Schultze-Wolf], bis auf den letzten Fall auch nur makroskopisch nachgewiesen, ferner wohl bis zum erweiterten IV. Ventrikel verfolgt, aber bei keinem Fall im caudalen Abschnitt des Rückenmarks aufgefunden, ja in dem Londoner Fall No. 3 fehlte sogar die Hauptsache, nehmlich der Uebergang des Hydromyeloskanals des cranialen Rückenmarkstheils in die Höhle des Tumors ganz bestimmt. Weit häufiger hat man die Gelegenheit gehabt, neben der Spina bifida einen starken Hydrocephalus internus zu constatiren, so auch in den obigen Fällen II, XII, XIII, XVI, XVII, XX, XXIV. Alle diese Beobachtungen gleichzeitigen Vorkommens hydropischer Zustände des Medullarrohrs mit Spina bifida und Rachischise reichen aber nicht aus zum Beweise der Abhängigkeit letzterer von diesem Hydrops, jedenfalls nicht zum Beweise dafür, dass dieser allein wirkte, erst recht nicht, um die Rachischise und die Myelomeningocele aus einem solchen partiellen Hydromyelos abzuleiten, welcher in einer frühen embryonalen Epoche geplatzt wäre. Ich sehe vielmehr in allen diesen Combinationen nur coordinirte Zustände, welche sich neben einander entwickeln können, ohne dass der allgemeine Hydrops des Medullarrohrs dem partiellen oder der Myelocystocele gesetzmässig vorherzugehen braucht. Partielle Dilatationen des Medullarrohrs und Erweiterungen einzelner Ventrikelabschnitte können neben einander mehrfach vorkommen, wie auch zwei oder drei Kopf- oder Rückgratsspalten, als multiple locale Leiden, die einer gemeinsamen Anlage entsprungen sind, ohne dass sich aber von der einen afficirten Stelle die Störung auf die andere übertragen hätte oder gar die Flüssigkeit des Hydrocephalus längs des Rückenmarks bis zur Bildungsstätte der Spina bifida, wie es sich die älteren Autoren zu den Zeiten Morgagni's vorstellten, hinabgelaufen wäre.

Sicherlich weisen keine Thatsachen darauf hin, dass der Hydromyelos oder der innere Hydrocephalus einen höheren Druck entfalten, die Wandung des Medullarrohrs zerplatzen oder gar das zum Rohr geschlossene Rückgrat wieder aufspringen lassen könnte. Die Defecte, welche wir in diesen knöchernen und häu-

Digitized by Google

tigen Hüllen des Hirnrückenmarks bei den Kopf- und Rückgrathernien und zwar allen gemeinsam nachweisen können, müssen daher wohl auf Störungen beruhen, welche primär in den embryonalen Anlagen dieser Hüllen selbst auftreten. Denn Myelomeningocele und Rachischise oder Myelocystocele und Myelocystomeningocele, ebenso wie Spina bifida occulta — bei allen diesen Störungen ist das Constante der locale Defect in den Wirbelbögen, eventuell in den Wirbelkörpern, sowie die mangelhafte Anbildung der Dura mater, diese selbst in dem geringsten Grade der Wirbelspalte, bei der Spina bifida occulta, noch durch Lückenhaftigkeit, Auffasserung oder Abspaltung von fibrösen Fäden (s. S. 252 und 293) unverkennbar angedeutet. In der Membrana reuniens (superior), in der Anlage der Muskel- und Knochenplatten tritt von allem Anfang an die Grundbedingung der ganzen Störung auf, welche das Wachsthum dieser Anlagen stellenweise vernichtet und auch die bezügliche Stelle der Dura betheiligt, indem sich diese ja aus dem mit den weichen Häuten gemeinsamen schleimgewebigen Ursprungslager frühzeitig sondert und den Knochenmuskelplatten inniger anschliesst. Mit dieser Verlegung der primären Störung in die Gebilde mesoblastischer Abkunft, einer Annahme, welcher auch das Londoner Comité sich anschliesst, gelangen wir aber eigentlich über den Standpunkt, welchen schon G. Fleischmann, J. F. Meckel und Geoff. St. Hilaire einnahmen, noch nicht hinaus, mögen wir mit diesen Autoren von einem Bildungsmangel reden oder es mit den neueren eine locale Aplasie des Mesoblasten nennen.

Allerdings hat man in neuerer Zeit speciellere Momente eines derartigen Bildungsmangels des Mesoblasten, gleichsam fassbare Hindernisse der Abschliessung der Wirbelrinne zum Wirbelrohr namhaft gemacht, 1) die persistirende Verbindungsmasse zwischen Medullar- und Hornblatt, 2) die Einlagerung von Eihäuten in die Wirbelrinne und 3) die übermässige Dehnung der Rinnenwandung durch Knickungen der Axe des Embryo.

Was das erstgenannte Moment betrifft, so haben wir durch die vorliegenden Untersuchungen ebenso wenig wie Andere, das Londoner Comité einbegriffen, unzweideutige Thatsachen kennen gelernt, welche einer Ueberdauer der Verbindung von Horn- und Markblatt (H. Ranke) das Wort redeten. Gegen diese Hypo-

Digitized by Google

these fallen vielmehr andere Thatsachen schwer in's Gewicht. Bei den Myelomeningocelen, unzweifelhaft dem Hauptcontingent der Spina bifida, fehlt eben so wie bei der Rachischise das Hornblatt an der Stelle des Gipfels durchaus, auch das Londoner Comité sieht in dieser Abwesenheit wahrer äusserer Haut auf der centralen Portion der Sackwandung (Area) ein sehr wichtiges Moment. Wenn im Centrum der Wirbelspalte der Sackwand die Cutis und das Hornblatt fehlt, nach meiner Auffassung der Myelomeningocele als einer offenen Medullarrinne jederzeit mangelt, so liegt darin der directeste Widerspruch gegen diese Hypothese. Den Myelocystocelen kommt allerdings eine richtige Hautdecke mit Hornblatt und zwar sogar fast ausnahmslos zu, selbst im Ausnahmefall XX wurde über dem Tumorgipfel ein continuirliches Hornblatt und darunter noch eine seröse bindegewebige Schicht, wohl eine seröse Membran nachgewiesen; diese liess aber, so dünn sie auch war, eben so wenig wie jene Hautdecke irgend einen Verbindungsstrang zwischen dem Aussenepithel und dem inneren Cylinderepithel auffinden. Noch schwerer wiegt folgende Thatsache. Die kleinen Myelocystocelen stecken immer noch in der Tiefe unterhalb der Fascie verborgen in Muskel- und Fettmassen, aber auch die grössten, aussen stark prominirenden Myelocystocelen lassen mit Sicherheit und grösster Regelmässigkeit unterhalb der äusseren Haut noch eine besondere aus Fascie und Fettgewebe gebildete Hülle isoliren — vollgültige Beweise dafür, dass grosse wie kleine Myelocystocelen von der Tiefe herauswachsen und die äusseren Weichtheile emporheben. Aeussere Haut, subcutanes Gewebe, Fascie und tiefe Fettpolster, alle müssen schon fertig und in continuirlicher Schicht angelegt sein zur Zeit, wo die Myelocyste zu steigen beginnt, so fertig, dass sie gedehnt werden und sich als continuirliche undurchbrochene Schicht erhalten können. Welche mechanische Rolle sollte bei diesem Vorgang wohl einem in diese vielen Schichten eingeschlossenen Epithelstrang, der das weite Medullarrohr mit dem Hornblatt verbände, zufallen? wie sollte er wohl ein mechanisches Hinderniss werden für die Vereinigung der rechten und linken Muskelknochenplatte, nachdem doch die Medullarplatten zu einem vollkommenen Rohr wurden und es zu einem sogar der hydropischen Dehnung Widerstand leistenden Abschluss gebracht haben!

Digitized by Google

Freilich giebt es einzelne unbestreitbare Beobachtungen über eine Adhärenz der Eihäute oder amniotischer Stränge an den über einer Wirbelspalte gelegenen Hautdecken. Abgesehen von älteren Angaben in dieser Richtung ist hier der genau beschriebene Fall von Jensen hervorzuheben, noch deswegen, weil er specieller dahin gedeutet wurde, dass die Schwanzkappe des Amnios auf der rechten Seite des Bauches in einer Schraubenlinie, die sich einerseits bis auf den Oberschenkel, andererseits auf den Rücken bis zur Lendenwirbelsäule fortsetzte, adhärent geworden wäre; alsdann sollte mittelst dieser Adhärenz der Tumor aus der Wirbelspalte gleichsam herausgezerrt sein. Ich habe einen ganz ähnlichen Fall vor Augen, welcher eher für das Gegentheil spricht und daher hier noch eine Stelle finden möge.

Fall XXXII. Acranius. Derencephalus. Eventration. Eihautverwachsungen. Spina bifida occulta.

Unreifer Fötus mit starker Lordose und Ausweichen des unteren Endes der Rumpfaxe nach links, Scheitelsteisslänge 14, Rumpflänge 10, die linken Extremitäten in allen Hauptgelenken stark flectirt, im Ellenbogen- und Kniegelenk spitzwinklig, linker Fuss sogar an der medialen Seite des Unterschenkels emporgeschlagen und angewachsen, im Fussgelenk nach hinten luxirt, fast vollständige Fixirung dieser Stellungen, namentlich ist der linke Oberschenkel an der Bauchwand fest angewachsen. Der Kopf sitzt unmittelbar auf dem Rumpf, wird rückwärts gehalten, so dass die nackt liegende Schädelbasis fast um 45° gegen den Horizont geneigt ist; auf dieser liegt das Hirnrudiment frei, nur unvollständig durch seröse Membranen verhüllt. An der Stelle des Nabelstranges und des Nabels ist ein durch die Eihäute und die Placenta gebildeter grosser Bruchsack vorhanden, der vollkommen geschlossen ist, indem ringsum am Rande des grossen Bauchspaltes die Eihäute in die Bauchwand und zwar das aussen gelegene Amnios in die Aussenschicht der letzteren übergeht. Indem nun der Bauchspalt etwas nach der linken Seite hinüberreicht, setzt sich eine Eihautfalte um die am stärksten eingebogene Stelle bis zur Rückenfläche des Fötus fort. Sie ist fast nur aus zwei Amniosblättern gebildet, indem zwischen denselben das Chorion nur auf rudimentäre Fäden reducirt ist, und setzt sich in der Linie der Verwachsung der Oberschenkel- und Bauchhaut, in einer Linie, in welcher statt der Haut seröses Gewebe gelegen ist, den Hautdecken an. In der Lendengegend verbreitert sich diese Linie zu einem fast kreisförmigen, 15 mm grossen Hautdefect, an dessen Rändern beide Blätter des Amnios continuirlich in die äussere Haut übergehen. Der Defect selbst ist ganz flach und hat einen spiegelglatten Grund, als wenn er durch eine seröse Membran gebildet wäre.

Digitized by Google

Am medialen Rande desselben ist die äussere Haut etwas abgehoben, aber flach angelegt, keineswegs aber tumorartig vorgebuchtet; so ist eine Tasche gebildet, welche medianwärts bis an den linken Rand der Deckmembran der Spina bifida führt. Dieser Wirbelspalt reicht in einer Länge von 45, einer Breite von 15 mm von dem l. Lumbalis bis zum Ende des Kreuzbeins, betheiligt die Wirbelbögen beiderseits vollkommen symmetrisch, klafft aber nicht, sondern ist durch eine straffe an den Bogenstümpfen befestigte, in einer Ebene ausgespannte, derbe fibröse, den elastischen Bandmassen ähnliche bis millimeterdicke Membran geschlossen. Während sie auf ihrer Aussenseite links etwas von dem Hautdefect erreicht wird, ist sie in ihrem übrigen Theil continuirlich mit subcutanem Fettgewebe überlagert, welches nahe dem unteren Rande des Spaltes braun gefärbt und sehr derb ist. Von der inneren, ventralen Seite der fibrösen Deckmembran ist die Dura mater überall abzuheben mit Ausnahme des unteren Endes. Hier ist ihr und indirect auch dieser Deckmembran das äusserste Ende des Rückenmarks etwa auf 5 mm Länge angewachsen, aber nur mit seiner fein ausgezogenen Spitze. Sonst liegt es als schmaler Kegel frei in der Höhle der Dura und sendet vordere und hintere Wurzeln aus, welche fast senkrecht abtreten, ein wenig recurriren und innerhalb des Durchtritts durch die Dura etwas geknickt sind. An ihrem freien Rande läuft die Amniosfalte in zwei schmale Bänder aus, welche um den linken Arm geschlagen zum Gehirn emporsteigen und sich mit der serösen Hülle desselben verbinden; andererseits zieht sich der inserirende Theil der Falte zu einem 7 mm langen gedrehten Fädchen aus, welches an der Dorsalseite der linken zweiten Zehe adhärirt.

Trotzdem in diesem Falle der letzterwähnte Strang, wie das analoge Gebilde in der Beobachtung Jensen's, eine Zugwirkung auf die Zehe und den Fuss ausgeübt haben mochte, so ist doch über dem Wirbelspalt kein Tumor entstanden; weder das Rückenmark, noch seine Häute sind herausgezerrt oder gar mit einem klaffenden Spalt versehen, vielmehr ist jenes innerhalb der Wirbelrinne gelagert und nur infolge seiner Fixirung im Kreuzbein zu lang geworden — ganz wie in Jensen's Fall, in welchem allerdings eine „haselnussgrosse" Erhebung, eine „Hydromeningocele", gerade unter dem Insertionspunkt der Amniosfalte vorhanden war, immerhin aber noch unbedeutend genannt werden durfte.

Nachdem der Versuch missglückt war, Schliessungshindernisse nachzuweisen, die von aussen kommen, hat Lebedeff das Offenbleiben der Medullarrinne daraus erklärt, dass zunächst abnorme Krümmungen der Cerebrospinalaxe entstehen, dass dann an den Stellen stärkster kyphotischer Krümmung die dorsale Wand des abgeplatteten Medullarrohrs schwindet, dagegen an

Digitized by Google

der ventralen Seite durch die Spannungen des Ectoblasten bei seinem hervorragenden Wachsthum in querer Richtung eine ungewöhnliche Faltung und Einstülpung des Medullarblattes statt des Abschlusses zum Rohr eintritt, ja dass sogar eine Zweitheilung des Medullarrohrs an den Stellen der Knickung mittelst einer medianen Verwachsung seiner dorsalen mit seiner ventralen Wandung entstehen könne. Indessen hat Lebedeff erstens die Frage offen gelassen, aus welchen Gründen diese primären Krümmungen der Wirbelaxe erfolgen, und zweitens ist er den Beweis dafür, dass die Aufeinanderfolge der beobachteten Zustände wirklich die von ihm angegebene ist, schuldig geblieben. Ich bin vielmehr der Meinung, dass die erste Störung schon in die Zeit der ersten Embryonalanlage, des Blastoderms, zurückzudatiren ist, dass entweder die symmetrischen Hälften den Anschluss an einander nicht erreichen oder Mängel enthalten, welche ihre Wachsthumsenergie herabsetzen und dann secundär Verkümmerungen, mehr oder weniger durchgreifende Spaltungen der äusserlich einfachen Embryonalanlage herbeiführen. Solche Wachsthumsschwächen oder Bildungshemmungen werden natürlich am evidentesten, wenn sie das Gerüst, die Knochenplatten, befallen. Sie werden meistens auch die anderen Blätter der Rückenplatten in Mitleidenschaft ziehen, aber bei der relativen Selbständigkeit der einzelnen Blätter begreift sich doch, dass auch Zweitheilungen oder Spaltungen des Rückenmarks vorkommen können ohne einen eigentlichen Wirbelbogenspalt, dass sich andererseits eine sogenannte Verdoppelung in einem und demselben Falle an eine Rachischise gewöhnlicher Art anschliesst.

In dieser Beziehung ist zunächst auf einen bisher wenig urgirten Umstand die Aufmerksamkeit zu richten, nehmlich auf die grossartigen Lückenbildungen und auf die Verzögerungen der Knochenbildung, die sich an dem übrigen Skelett, namentlich an den platten Schädelknochen so häufig manifestiren. Bekanntlich findet man wohl keine Combination von Entwicklungsstörungen häufiger als diejenige von Schädel- mit Wirbeldefecten, von Acranie oder Hemicranie mit totalen oder partiellen Rachischisen, und bei der totalen gleichzeitig noch eine Verminderung der Zahl der Wirbel (vergl. Koch S. 19) und eine lordotische Knickung der Halswirbelsäule (bei den Derencephalen), endlich

Digitized by Google

fast eben so häufig mit diesen Zuständen den Nabelschnurbruch gepaart. Mit der Bauchbeckenblasenspalte ist wohl constant eine Verkürzung der Wirbelsäule verbunden, welche nicht nur von der Verkrümmung derselben, sondern auch davon herrührt, dass ganze Wirbel (Asp) oder Wirbelstücke fehlen, gleich wie ganze Rippen ausfallen können (Virchow). Mehrere Spalten der Wirbelbögen an getrennten Stellen derselben Wirbelsäule, wie in den Fällen XVI und XVIII, scheinen nicht selten zu sein. Bei den gewöhnlichen Arten der Spina bifida treffen wir sicherlich in der Mehrzahl der Fälle gleichzeitig die hydrencephalische Form des Schädels und zwar finden sich bald nur die weiten Nahtverbindungen und Fontanellen (Fall X, XVII und XIX), bald aber auch auffällige Verknöcherungslücken inmitten der platten Schädelknochen (Fälle XI, XII, XIII) oder eine ungewöhnlich starke pergamentartige Biegsamkeit derselben, namentlich ihrer Randtheile an den Seiten des Schädels (Fall II, XVI), in dem Falle XI sogar am rechten Stirn- und Seitenwandbein viel stärker wie links. Selbst an den Extremitätenknochen habe ich mehrmals eine auffällige Biegsamkeit, eine Art von Osteomalacie, neben jener Craniotabes constatiren können. Auf die letzterwähnten Verhältnisse muss in den Fällen von Wirbelspalten, wie mir scheint, mehr Rücksicht genommen werden, wie bisher geschehen, indem man von der Voraussetzung ausging, dass die auffällige Kopfform, ebenso wie die grosse Weite des Rückgratskanals nur der Effect, nicht die Ursache des Hydrocephalus, bezüglich der Hydrorachis sei. Denkbar wäre aber doch, dass beide Zustände Coeffecte sind oder dass der Fehler in der Ossification sogar eine ursächliche Bedingung des Hydrops des Medullarrohrs darstellt. Diese Aplasie der Wirbelsäule macht sich nun wohl in zwei Richtungen geltend, und hiernach unterscheiden sich offenbar die beiden Hauptklassen der Spinae bifidae.

A. Bleibt die mediane Vereinigung der bilateralen Anlage der Wirbelsäule aus, so entsteht die Rachischise und die Myelomeningocele. Störungen dieser Art werden sich am leichtesten an der dorsalen Seite des Rückgrats ausdrücken, da dieses hier am spätesten vollendet wird. Abgesehen von den Spaltungen der Wirbelkörper in der Spina bifida anterior, sind als die höchsten Grade dieser Störung diejenigen zu be-

Digitized by Google

trachten, bei welchen sich die Rückenwülste, welche die Wirbelrinne herstellen sollen, dorsalwärts gar nicht erheben, die Wirbelbogenanlagen ganz rudimentär oder flach liegen bleiben, somit die höheren Grade der Rachischise. Je grösser der Defect in den Wirbelbögen, desto mehr nehmen auch das Medullarrohr, seine Häute, die Fascie und die äusseren Weichtheile an der Spaltung Theil; je grösser diese ist, um so mehr kommen noch Andeutungen der ursprünglichen bilateralen Anlage des Rückgrats und des Rückenmarks zum Vorschein. In den geringsten Graden dagegen bleibt nur die Zweitheilung in den äussersten Spitzen der Wirbelbögen, in den Dornfortsätzen bestehen; aber auch hier können noch häutige oder knöcherne Scheidemarken als überdauernde Wahrzeichen der bilateralen embryonalen Anlage der Rachis erscheinen. Die im vorigen Abschnitt nachgewiesene Häufigkeit derartiger Zeichen von Verdoppelung bei der Rachischise und der Myelomeningocele bildet eine wichtige thatsächliche Stütze für die Theorie, dass diesen Arten der Wirbelspalte eine solche Aplasie der Skelettaxe zu Grunde liegt, welche die Vereinigung der beiden Hälften der Wirbel- und Medullaranlage zum einfachen Rohr verhindert hat. Wenn wir die letztere so regelmässig an der Spaltung betheiligt finden, wenn wir selbst bei den Wirbelspalten geringster Ausdehnung, nehmlich bei denjenigen, welche eine Rückenmarkshernie, die Myelomeningocele, durchtreten lassen, diese Persistenz der Medullarrinne als das Maassgebende nachgewiesen haben, so ergiebt sich die Nothwendigkeit, auch die locale Missbildung des Rückenmarks von der allerfrühesten Zeit der embryonalen Anlage her zu datiren und auch hier das Primäre in einem Wachsthumsmangel des Blastoderms zu suchen. Die Muskel- und Hautplatten, selbst die Anlage der Fascie erscheinen ebenfalls von Anfang an gespalten, nicht secundär durchbrochen und durchbohrt zu sein; auch ihrem Keimmaterial fehlte es an Wachsthumsenergie. Diese Aplasie braucht aber, wenn auch die Spina bifida eine ganz beschränkte Störung ist, nicht nur local an der afficirten Stelle vorhanden zu sein, sie kann auch über die ganze Cerebrospinalaxe verbreitet sein und nur an beschränkten Stellen, an denjenigen vorzüglich, wo die ursprüngliche Trennung am spätesten verloren geht, da wo der Sinus rhomboidalis so lange bestehen bleibt, zum Ausdruck

Digitized by Google

kommen. In gleicher Weise müssen wir ja auch bei den Nabelbrüchen und den beschränkten Bauchspalten, die gewiss den Spinae bifidae verwandte Missbildungen sind, die Ursache der Störung nicht nur in der Mitte der Bauchdecken suchen, sondern annehmen, dass auch der seitlichen, somit der ganzen Bauchwand ein Bildungsmangel zukommt. Hier wie bei dem Rückgrat wird die Krankheit dort offenbar, wo sich die embryonale Spalte zuletzt abschliesst. Die häufige Combination von Kopf- und Rückenspalten mit Nabelhernien berechtigt doch wohl auch zur Annahme, dass diesen beiderseitigen Missbildungen gleichartige Bedingungen zu Grunde liegen. Da die einzelnen Blätter, in welche die Rücken- und Bauchplatten zerfallen, relativ von einander unabhängig wachsen, so begreift es sich, dass sie von der Spaltung nicht immer im gleichen Maasse betroffen zu werden brauchen, dass in den geringeren Graden die äussere Haut vollkommen hergestellt wird, ja dass sich bei den Herniae occultae auch das Medullarrohr ganz ebenso wie das Darmrohr schliessen kann. Das Constante, das allen Rachischisen und Myelomeningocelen Gemeinsame liegt in dem Defect der knöchernen Wandung und ihrer nächsten Nachbaren, innen der Dura mater, aussen der Fascie. In diesen Theilen documentirt sich noch ein wichtiges Verhältniss in gesetzmässiger Weise, nehmlich die vollkommenste Symmetrie des Defectes, die Mittellinie schneidet ihn stets in zwei gleiche Hälften. Auch dieses thatsächliche Verhältniss kann wohl nur auf eine allgemeine Störung der ersten Anlage, kaum auf eine in späterer Zeit local einwirkende Schädlichkeit bezogen werden.

B. Bleibt dagegen das Wachsthum der Wirbelsäule in der Längsrichtung mangelhaft, während sich die Rückenmarksanlage normal verlängert, sogar zum Rohr geschlossen wird trotz des Bestehens der Wirbelspalte, so entsteht die Myelocystocele, bezüglich die Myelocystomeningocele. Thatsächliche Zeugen dieser Störung des Längswachsthums der Wirbelsäule bei der Myelocystocele sind 1) die reguläre Kürze der Wirbelkörper, 2) das Fehlen ganzer Wirbel oder Wirbelkörperhälften, 3) die eigenthümliche Absonderung eines knöchernen Keilstücks in den Wirbelkörpern, 4) die grösstentheils einseitigen Bogendefecte. Alle diese Momente finden sich, wie die Specialschilderung im Abschnitt II 2 lehrt, wenn auch alle vier nicht immer

Digitized by Google

neben einander, doch in irgend einer Combination und in solcher Häufigkeit, dass davon die besondere Körperhaltung, die typische Kürze des Rumpfes und deswegen auch seine häufige Verkrümmung hergeleitet werden muss. Bleibt nun die Wirbelsäule zu kurz und wird demgemäss das normal wachsende Medullarrohr relativ zu lang für den Wirbelkanal, so muss es sich in eine Schleife legen oder knicken, und damit wird wohl die Neigung zu einer partiellen Aussackung des Medullarrohrs an der Stelle der schärfsten Biegung, gerade wie an den Windungen verlängerter cirsoider Blutgefässe die Disposition zur Bildung von aneurysmatischen und varicösen Säcken, gegeben sein. An der geknickten Stelle der Rohrwandung wird nicht nur die Anbildung der Medullarsubstanz verzögert, sondern auch, nachdem sich hier die Blutgefässe entwickelt haben, eine Congestion mit stärkerer Transsudation herbeigeführt werden; auch mögen hier die Gefässanlagen die Anlagen des Rückenmarksgewebes überwuchern. Unter solchen Bedingungen entsteht die Myelocystocele. Es wird alsdann von dem Orte der Widerstandsfähigkeit der Rückenmarkshüllen, der Pia mit der Arachnoidea, so wie der Dura mater abhängen, ob sich der Sack genau dorsal- oder lateral- und ventralwärts ausdehnt, in der letzteren Richtung dann, wenn die Vereinigung der rechten und linken Rückenmarksanlagen unvollkommen erfolgte. Mittelst des letzteren Modus kann es sogar geschehen, dass die Rückenmarksanlagen ganz auf die dorsale Seite rücken und die Myelocystocele anterior entsteht. Entweder tritt dieselbe durch einen Spalt der Wirbelkörper zu Tage oder, wenn die ventrale Seite des Wirbelrohrs nicht defect ist, durch die dorsale Spalte der Wirbelbögen hervor, indem sie, obwohl anfänglich am Medullarrohr ventralwärts gerichtet, doch schliesslich nach hinten umbiegt und einen dorsalen Tumor bildet. Letzteres wird hauptsächlich dadurch begünstigt und gesteigert, dass sich eine Meningocele anschliesst, welche die Cyste in den Bogenspalt und darüber hinaus zwischen die Muskeln, das Fettgewebe und unter die Haut hervordrängt (Myelocystomeningocele antero-posterior, Fall XVIII). Die Annahme, dass sich die Säcke in die präexistirenden Wirbel- und Wirbelbögenlücken hinein entwickeln, dass diese sogar nicht nur die Richtung, die jene nehmen, bestimmen, sondern namentlich mittelst

Digitized by Google

des Duradefectes auch die erste Entstehung der Myelocysten bedingen, steht mit der Thatsache, dass in den vorhandenen Beobachtungen die Stellung des Rückenmarkssackes, auch die der Meningocele vollkommen der Lage des Spaltes an der Wirbelsäule entspricht, in gutem Einklang. Durch den Wirbelspalt traten nicht nur die reinen Meningocelen als M. anteriores, wie in den Fällen Bryant, Kroner-Marchand, oder als posteriores, resp. dorsales zu Tage, sondern auch die grossen meningealen Säcke, welche, mit Knickungen (Natorp, Debout, Bouchut) oder gar mit zapfenförmigen cystenhaltigen Auswüchsen des Rückenmarks (Förster, Schultze, Londoner Comité) verbunden, beobachtet wurden. Diese letzteren Fälle, welche von manchen Pathologen zu den eigentlichen Meningocelen, von W. Koch zu den typischen Myelocelen gerechnet wurden, sind nehmlich meiner Auffassung nach richtige Myelocystocelen, bei denen die Meningocele weit in den Vordergrund trat und die Myelocyste Umbildungen erfuhr selbst in dem Grade, dass die Cyste obliterirte, wie es bekanntlich an dem Centralkanal so häufig geschieht.

Für alle Fälle dieser Kategorie kann man auch die Hypothese durchführen wollen, dass das Rückenmark absolut zu lang gebildet, namentlich durch einen allgemeinen oder beschränkten Hydromyelos verlängert wurde und, da die Wirbelsäule relativ zu kurz geblieben, die Knickung und Ausbuchtung des Medullarrohrs nach einer Seite hin entstanden sei. Eine derartige Auffassung scheint ja durch Virchow's Angabe, dass bei der Hydromyelocele dorsalis lateralis seiner Beobachtung der unterhalb des Sackes gelegene vollständig entwickelte Theil des Rückenmarks „etwas länger als gewöhnlich, dass nehmlich seine Cauda equina verkürzt war", eine gewisse Unterstützung zu erhalten. Ich wüsste aber aus eigener Beobachtung keine Thatsache anzuführen, welche für diese Hypothese spräche, während die hier mitgetheilte Thatsache, dass die Myelocystocelen sich den Bauchblasendarmspalten mit ihren grossartigen Bildungsmängeln der Wirbelsäule regelmässig hinzugesellen, zu Gunsten unserer Theorie, nach welcher diese Wirbelstörung das primäre und causale Moment abgiebt, ein nicht misszuverstehendes Zeugniss ablegt.

Man könnte sich ferner bemühen, eine mechanische Gewalt, einen von aussen her ausgeübten Druck, kurz eine äussere Ur-

Digitized by Google

sache für das Zukurzbleiben der Wirbelsäule aufzufinden; namentlich möchte Manchem der Gedanke an einen Druck, der auf das hintere Leibesende des Embryo durch eine zu enge Schwanzkappe des Amnios ausgeübt wird, nahe liegen, ein Moment, welches von Panum bei Bildungsfehlern im Allgemeinen berücksichtigt, von Dareste, nach ihm von Perls bei den Hirnbrüchen ausdrücklich als das causale angesprochen wurde. Hierfür käme noch in Betracht, dass bei dem einen Fötus der Doppelmissbildung des Falles XXI gleichzeitig eine Sympodie vorhanden ist, und dass gerade diese Missbildung auch auf einen Druck seitens der engen Amnioskappe zurückgeführt wird (Dareste), ferner aber, dass denjenigen Störungen, welche das Becken bei der Symmelie treffen, wiederum diejenigen, die in den obigen Fällen von Bauchblasendarmspalte gefunden wurden, ganz nahe stehen.

Diesen Hypothesen gegenüber muss ich die Bedeutung der von mir nachgewiesenen besonderen Störungen in der Knochenbildung specieller hervorheben. Zunächst ist hier die auffällige Thatsache, dass die Myelocystocelen fast regelmässig lateral gelegen sind, in Anschlag zu bringen. Virchow erwähnte schon für den hierher gehörigen Fall seiner Beobachtung ausdrücklich den lateralen Sitz der Spina bifida dorsalis; auch das Londoner Comité giebt an, dass der lumbosacrale Tumor des 12jährigen Knaben (No. 25), bei welchem die linken Bogenhälften des IV. und V. Lumbalis und I. und II. Sacralis, ausserdem noch die linken Hälften der Körper des I. und III. Sacralis fehlten, seitlich gelegen war, auffälligerweise rechts von der Medianlinie. In den Fällen XIV, XV, XVI, XVII, XVIII, XIX, XXII und XXIV konnte ich neben den Verkürzungen und Deformirungen der Wirbelkörper die auffälligsten einseitigen Defecte der Wirbelbögen nachweisen, und zwar regelmässig auf der Seite der Concavität der Krümmung, ganz vorwiegend links. Selbst einseitige Defecte der Wirbelkörper konnte ich auf der Seite der Concavität, ebenso wie das Londoner Comité in seinen No. 25 und 26 constatiren. Diese Defecte der Körper und Bogenhälften erklären das Zustandekommen der Krümmung in der einfachsten Weise, sind aber auch wichtige Zeugen für die frühzeitige Störung der Wirbelanlagen, namentlich dafür, dass die beiden Wirbelhälften von vorneherein ein ungleiches, ein asym-

Digitized by Google

metrisches Wachsthum gehabt haben. Die relative Kürze der linken oder rechten Wirbelhälften wäre hiernach als die gemeinsame Grundbedingung nicht nur der Krümmungen des Rückgrats, sondern auch der Knickung und Cystenbildung an dem relativ zu lang werdenden Rückenmark anzuerkennen.

Könnte man diese einseitigen Defecte auch noch von einem einseitigen Druck, der den Embryokörper getroffen hätte, herleiten, und annehmen, dass die Wirbelhälften auf der Seite der Concavität infolge des Drucks verkümmerten, so wüsste ich doch nicht eine gleiche Erklärung für die auffälligen Störungen der Knochenbildung im Innern der Wirbelkörper zu geben. Vielmehr erscheinen mir die dorso-ventral gerichteten Keilstücke der Wirbelkörper, auch weil sie auf die verkürzten oder mit Bogendefecten versehenen Wirbel beschränkt sind, als Zeugen einer primären Entwicklungsstörung der Wirbelanlage. Welcher Art, darüber habe ich mir allerdings durch eine Recapitulation unserer bezüglichen embryologischen Kenntnisse keine Aufklärung verschaffen können. Sind etwa die Bogenknorpel mit der hypochondralen Spange, welche sie auf der ventralen Seite des Körperknorpels verbindet, statt zu schwinden, stärker gewachsen, anstatt dass dieser das Hauptwachsthum übernehmen sollte? Oder handelt es sich um die Folge einer Störung der Blutströmung oder der Entwicklung der Hauptgefässe des Wirbels, um ein hierdurch bedingtes Missverhältniss der endochondralen zur myelogenen Knochenbildung? Gleichviel, das Vorkommen der Keilstücke spricht gewiss für eine grossartige Umwälzung in den Ossificationen der Wirbelanlagen.

Neben der Asymmetrie kommt nun ein zweiter Umstand bei den Myelocystocelen mit in Betracht, nehmlich das auffällige Verbundensein mit der Bauchblasendarmspalte. Ich darf diese Combination auf Grund der obigen Schilderung eine gesetzmässige nennen und kann hierfür als Beweis nicht nur die obigen 10 Fälle, sondern auch die von Dehn, Asp und Perls publicirten Beobachtungen aufführen, wenn ich es nach der Beschreibung als sicher ansehen darf, dass die Säcke der Lendenkreuzgegend richtige Myelocystocelen oder Myelocystomeningocelen waren und nicht als Hydromeningocelen, wie es Dehn hinstellt, bezeichnet werden durften. (Nur Bartels erwähnt in seiner Beobachtung von „Bauch-

Digitized by Google

blasengenitalspalte“ das Vorhandensein einer Spina bifida nicht.) Während sich die Cranio- und Rachischisen häufig mit Nabelbrüchen und oberen Bauchspalten combiniren, sind die Myelocystocelen mit unteren Bauchspalten, aber nicht etwa mit der gewöhnlichen Bauchbeckenblasen-, sondern durchweg nur mit der Bauchblasendarmspalte in regulärer Verbindung. Hier muss zweifellos ein genetischer Zusammenhang existiren.

Es ist nun schon öfter der Satz aufgestellt worden, dass die starke Lordose, welche wir regelmässig bei den grösseren Bauchspalten vorfinden, durch die herabhängenden Bauchorgane, namentlich durch das grosse Gewicht der Leber hervorgebracht werde. Auch bei unseren Fällen könnte man daher in der umfänglichen Bauchspalte die Ursache der an den Wirbelsäulen gelegenen Krümmungen und Difformitäten suchen. So wenig ich nun versucht sein kann, einen derartigen Einfluss der Last der Eingeweide auf die embryonale Wirbelsäule zu leugnen, so muss ich doch aus den obigen Beobachtungen drei Momente hervorheben, welche entschieden für die Unabhängigkeit der bei den Myelocystocelen vorkommenden Wirbelkörper- und Wirbelbogendefecte von einer solchen äusseren mechanischen Einwirkung auf die Körperaxe sprechen. Erstens erwiesen sich diese Defecte durchaus nicht der Stärke der Biegung proportional; zweitens waren gleichzeitig mit den Hauptstörungen an dem Bauchtheil der Wirbelsäule ebenfalls Defecte, Spinae bifidae occultae, selbst laterale an der Brustwirbelsäule vorhanden, ohne dass hier eine Krümmung bestand (Fall XVI); und drittens fehlte in dem jüngsten Falle (XVII) meiner Beobachtung bei dem Embryo von 8 cm überhaupt jede pathologische Krümmung der Wirbelsäule trotz des scharf ausgeprägten einseitigen Mangels der linken Bogenhälften der unteren Lenden- und der Kreuzbeinwirbel. Selbst bei dem schon zu 25 cm Körperlänge gediehenen Fötus des Falles XIV war trotz der evidenten Verkürzung, trotz des grossen einseitigen Defects des unteren Theils der Wirbelsäule die Verbiegung der Brustlendensäule noch so unbedeutend, dass sie erst durch ein sorgfältiges Studium wahrnehmbar wurde. Gerade in dieser frühen Periode hätte sich doch die Krümmung der Wirbelsäule finden müssen, wenn sie die unmittelbare Ursache des Wirbeldefectes, die mittelbare der Myelocystocele wäre.

Digitized by Google

Ausserdem kommen Lordosen und Skoliosen höchsten Grades bei allen grösseren Bauchspalten vor, aber Myelocystocelen nur bei der besonderen Art, welche ich hier als Bauchblasendarmspalte bezeichnet habe. Bildete der auf die Wirbelsäule ausgeübte Zug das Primum movens, so müsste doch die Spina bifida bei allen solchen Krümmungen der embryonalen Körperaxe regulär vorkommen.

Die Myelocystocele und die Bauchblasendarmspalte können nur in einem coordinirten Verhältniss zu einander stehn, beide aber eine gemeinsame Ursache haben. Hätte ich am Beckenring regelmässig Defecte und Grössenmängel nachweisen können, noch neben der Spaltung, so wäre ich in der Lage, auch für die Blasendarmspalte die Störung der Anlage des Axenskeletts als die primäre Bedingung hinzustellen. Aber regelmässig waren nur Verschiebungen der einzelnen Beckenstücke, der Kreuzbeinflügel und Darmbeine gegen die Wirbelsäule, nur selten, wie im Fall XVII, deutliche Verkümmerungen aufzufinden.

Als Hauptsache erscheint die Darmspalte und zwar muss ich dieselbe unbedingt als eine solche bezeichnen, welche ganz regelmässig das Coecum und den Anfang des Colons betroffen hat (s. die Schilderungen), nicht etwa die am Ileum gelegene Stelle, an welcher der Darm zuletzt zum Rohr geschlossen und das Meckel'sche Divertikel gefunden wird. Es ist vielmehr derjenige Theil des Darmkanals, von welchem auch die spärlich beobachteten Verdoppelungen ausgehen (s. Fall XXIV, Bollinger, Schreiber) und G. Fleischmann bei einem Sympus apus ein zolllanges Divertikel beschrieben hat. Warum gerade diese Stelle betroffen wird, das ist eine Frage, für deren Beantwortung uns die normale Embryologie, so viel mir bekannt, keine Anhaltspunkte liefert. Wegen der bilateralen Anordnung der Harnblase muss man an die Frühzeit der embryonalen Entwicklung, an die Entstehung der Allantois aus der Wandung des Enddarms denken. Sollte etwa eine Obliteration oder Imperforation des Enddarms den Anfang machen? sollte ein hierdurch gesetztes Hinderniss bewirken, dass der Dickdarm, wenn er schon geschlossen ist, wieder eröffnet wird? Gewiss liegt es nahe, bei diesem Sachverhältniss auf die frühembryonale Communication zwischen dem Darm- und Medullarrohr, auf den Canalis neurentericus, zurückzugehn, umsomehr als seine Wandung

Digitized by Google

auch die Ursprungsstätten für die Chorda, also die Wirbelaxe, und für die Allantois, die Bildnerin der Harnblase, abgeben soll. Marchand hatte schon einmal die Möglichkeit erwogen, dass der Canalis neurenterius für die Entstehung der Spina bifida anterior in Betracht käme. Wären wir nur über das Vorhandensein und die Lage dieses Kanals beim menschlichen Embryo bereits im Klaren! Wäre es nur unter den heutigen Embryologen bedingungslos entschieden, dass der Enddarm und die Allantoisanlage auch beim Menschen mit dem Medullarrohr mittelst eines Canalis neurentericus zusammenhängen! Wäre auch nur wie bei dem Hund, Kaninchen und Meerschweinchen nachgewiesen, dass am Enddarm, an der Stelle, wo sich die Kloake bildet, Ectoblast und Entoblast unmittelbar mit einander verbunden sind! Nach irgend einem anatomischen Zusammenhang der Myelocyste mit dem Steissbein oder den auf seiner ventralen Seite gelegenen missbildeten Organen habe ich wohl geforscht, aber bis dahin nichts aufgefunden, was schliessen liesse, dass die Gemeinschaft von Myelocystocele und Blasendarmspalte aus dem Auftreten der ersten Störung an derjenigen Stelle, wo die Wandungen des Enddarms und des Medullarrohrs einmal in einander übergingen, herzuleiten ist. Das Einzige, was ich bei diesen Nachforschungen auffand, waren Fettgewebsmassen (Fall VI) und Muskelbündel (Fall XV) in und an dem Filum terminale, offenbar Gewebstranspositionen wie sie im Abschnitt I S. 270—279 geschildert wurden; auch das Fettgewebe, welches in makro- oder mikroskopischen Läppchen zwischen oder in den arachnoidealen Wandschichten der Säckchen, besonders auf ihrer dorsalen Seite bei dieser Gelegenheit constatirt wurde (Fall XIX und XXIV), durfte wohl als transponirtes aufgefasst werden.

Es kann aber wohl keinem Zweifel unterliegen, dass die Myelocystocele, wenn sie auch erst aus dem geschlossenen Medullarrohr hervorgeht, doch schon zur Zeit der ersten Anlage des Embryo, gleichzeitig mit der Rachischise und der Myelomeningocele ihr erstes Dasein beginnt, spätestens zu einer Zeit, in welcher die angeführten, gegenwärtig so lebhaft discutirten Umbildungen am Ende des Darm- und Medullarrohrs stattfinden. Bietet doch selbst derjenige Fall meiner Beobachtung (XX), in welchem das Rectum, der Dickdarm und die Blase normal gebildet waren,

Digitized by Google

Verhältnisse dar, welche auf solch eine sehr frühe Epoche der Entstehung der Myelocyste hinweisen! Denn das Fehlen richtiger Cutis auf dem ganzen dorsalen Theil der Geschwulst, die Lage und Art der Muskelfasern in seiner dorsalen Decke, der oberflächliche Sitz der Cyste zeigten es deutlich, dass die Haut- und Muskelplatten zu derjenigen Zeit, als sie von der Rückenmarkscyste durchbrochen wurden, mindestens noch unfertig, wahrscheinlich in der Medianlinie noch nicht verschmolzen waren.

Je nach dem Grade und nach der Art, wie sich die einzelnen Blätter, welche die Rachis aufbauen, an diesen Bildungsmängeln der ersten Keimanlage betheiligen, resultiren die Unterschiede zwischen der Rachischise, der Myelocele und der Meningocele; sie sind aber auch noch von den späteren, den secundären Vorgängen abhängig. Ob Rachischisis oder Myelocele, das hängt, wie wir aus den einander gegenübergestellten Fällen entnehmen, von dem Eintritt oder dem Ausbleiben einer Hydrorachis externa, von einer secundären Congestion und Irritation der Arachnoidea ab. Die Marklager können secundär grösstentheils atrophiren und bis auf das Gefässgerüst schwinden, wenn ihre nervösen Elemente direct der Einwirkung des Fruchtwassers ausgesetzt sind. Derartige secundäre Metamorphosen können sogar in die Tiefe dringen und die volle Ausbildung der nervösen Substanz des Rückenmarks innerhalb einer grösseren Strecke verhindern, wie in dem Falle XIII und XXIV. So kann bei der Myelomeningocele, aber auch bei der Myelocystocele ein scheinbarer Hydromyelus entstehen, indem alsdann das Piarohr nur von einem spongiösen, allein aus Blutgefässen bestehenden Gewebe erfüllt ist. Zu den secundären Metamorphosen ist auch die Atrophie der Nervenwurzeln zu rechnen, welche im allgemeinen mit der Dehnung, die sie erfahren, gleichen Schritt halten dürfte. Auf der gleichen Linie stehn die Lückenbildungen in der Arachnoidea, denen die Verdickungen der durch sie gebildeten Scheiden, so wie die Adhäsionsfäden gegenüber zu stellen und gewiss als Effecte irritativer Vorgänge in dieser serösen Membran aufzufassen sind. Endlich giebt es noch Veränderungen der blossliegenden Pia mater, nicht nur Verdickungen, die den Eindruck von Narben machen (Fall XV und XIX), und Verwachsungen der

Digitized by Google

Polgruben der Area, sondern auch Ueberhäutungen, Ansiedlungen einer epithelialen Decke auf der geglätteten, von den Resten der medullären Substanz gänzlich gesäuberten Pia. Da diese Epithelschicht Epidermisplatten führt, so kann sie nur von dem Rande, von der umgebenden Haut herübergepflanzt sein. Ob sich dieser Vorgang, der zunächst der Zona epithelio-serosa ihre Eigenthümlichkeiten verleiht, steigern kann, ob das Piagewebe weiterhin wirklich mit Hautfollikeln und Papillen versehn, gleichsam dermatisirt werden oder auch nur die Beschaffenheit des Gewebes einer Narbe der äusseren Haut annehmen kann, das zu entscheiden, muss weiteren Untersuchungen überlassen bleiben. Jedenfalls lässt sich jetzt schon das aussagen, dass die glättende epitheliale Decke dort, wo hinreichende Reste des medullo-vasculösen Gewebes persistiren, nicht zu Stande kommt, offenbar deswegen, weil die starke Flüssigkeitssecretion, welche einem solchen Gefässgewebe eigen ist, der Ansiedlung eines epidermoidalen Epithels ungünstig ist.

Die Thatsache, dass an der äusseren freien Oberfläche der Myelomeningocele das medullo-vasculöse Gewebe und die eigenartige Einrichtung der Area vorhanden, ja mit blossem Auge oder mittelst der Lupenbetrachtung, wenigstens in Resten, zu erkennen ist, hat nicht nur für die Entstehungsgeschichte und den Verlauf dieser congenitalen Tumoren ihre grosse Bedeutung, auch für die praktische Diagnostik wird sie Werth erlangen, insofern man mittelst des Erkennens dieser Einrichtungen am lebenden Kinde die für die ärztliche Behandlung wichtigste Frage, ob Nervenfäden in dem Sack vorhanden sind, gleichviel ob frei in seiner Höhle oder verborgen zwischen den Schichten seiner Wand, ferner an welcher Stelle sich die Nervenwurzeln und die Rückenmarkssäule inseriren, entscheiden lernt. Sind die Dinge nicht durch Exsudatdecken, hämorrhagische Infiltrationen oder sonstige Entzündungsproducte verschleiert, so wird man die orientirenden Reste der medullo-vasculösen Substanz auch bei den umfangreichen Tumoren, wenigstens auf dem eigenthümlichen Mittelfelde und besonders an den Polen desselben auffinden und darnach dem operativen Verfahren die Wege anweisen können.

Hinsichtlich der Häufigkeit dieser Missbildungen citire ich schliesslich die Angaben des Berichtes des Londoner Comités,

Digitized by Google

dass im Jahre 1882 allein in England 647 Todesfälle an Spina bifida, davon 615 bei Kindern im ersten Lebensjahre vorkamen, ferner dass unter den von dem Comité untersuchten 125 Fällen, 76, also 63 pCt. Myelomeningocelen waren, während Demme unter 57 Fällen (von 36148 kranken Kindern) 35, also 60 pCt. beobachtete.

Literatur.

Fritz Fischer, Deutsche Zeitschrift für Chirurgie. XVIII. 1.

R. Virchow, Die krankhaften Geschwülste. 1863. I. 178, 184, 185, 188, 387, 424, 514. — Zeitschrift für Ethnologie. 1875. VII. 280. — Dieses Archiv. 1863. XXVII. 575. 1880. LXXIX. 176. — Berliner klinische Wochenschrift. 1884. 745 u. 819. 1873. 337. — Deutsche Klinik. 1860. 381.

Axel Key und G. Retzius, Studien in der Anatomie des Nervensystems und des Bindegewebes. I. Hälfte. 1875. 91, 163, 187.

H. Ranke, Jahrbuch der Kinderheilkunde. 1879. N. F. XII. 116.

J. Mohrenheim, Beobachtungen verschiedener chirurgischer Vorfälle. 1780. I. 172.

Morgagni, De sedibus et causis etc. 1779. I. Epist. XII. Art. 16. p. 194.

A. F. Moeckel, De hydrorachitide commentatio path.-chir. Lipsiae 1822.

Natorp, De spina bifida. Dissert. Berlin 1838. und in Froriep, Chirurg. Kupfertafeln Taf. LXVI. Fig. 4.

Bevalet, Thèse de Paris. 1857.

Förster, Die Missbildungen des Menschen. 1861. 44, 78. Taf. XIV—XV. — Würzburger physikal.-medic. Ges. Sitzungsbericht X. 1859. 5. Jan.

Henry J. Wolf (F. Schultze), Ein Beitrag zur Casuistik der Spina bifida. Dissert. Heidelberg 1884.

v. Bärensprung, Journal f. Kinderkrankheiten. 1847.

H. Meckel v. Hemsbach, Charité-Annalen. 1857. VIII. 48. Taf. II. — Joh.-Müller's Arch. 1850.

J. F. Meckel, Handbuch d. pathol. Anat. I. 355, 358, 385.

Sandifort, Museum anatomicum academiae Lugduno-Batavae 1793—1837. II. Taf. VII. II. Taf. XLV. Fig. 1—3. II. Taf. CXXIV. I. Taf. LXI. 176.

Vrolik, Tabulae ad illustrand. embryogenesin. 1849. Tab. 34 Fig. 11—14.

Debout, Bulletin de la thérapeutique. 1858. LIV. 304.

Bouchut, Kinderkrankheiten.

W. R. Gowers, Myolipoma of spinal cord. Transactions of the pathol. Soc. of London. 1876. XXVII. 19.

Braubach, Arch. f. Psychiatrie. 1884. XV. 489.

Athol Johnson, Fatty tumour in the interior of the spinal canal. British med. Journ. 1857. 125 u. 252.

Digitized by Google

H. Chiari, Prager med. Wochenschrift. 1884. No. 50.
Obré, Transactions of the pathol. Soc. of London. 1852/53. III. 248.
v. Bergmann, Berliner klin. Wochenschr. 1884. 761 u. 780. — Arch. f. klin. Chirurgie. 1886.
Jefferson, The Lancet. 1883.
M. Reiner, Centralbl. f. d. med. Wissensch. 1863. 860.
A. G. Drachmann, in Virchow-Hirsch Jahresbericht f. 1869. II. 386.
Mair, Jahrbuch f. Kinderheilkunde. Wien 1859. II.
Roloff, Mém. de la société de Berlin. 1761. 73.
M. Bartels, Arch. f. Anthropol. XIII. 1. — Deutsch. Zeitschr. f. Chirurgie. 1884. XX. 100. — Zeitschr. f. Ethnologie. VIII. 110. XI. 145. XIII. 213. — Reichert's u. Du Bois' Arch. f. Anatom. u. Physiol. 1868.
Rosenmüller, Dissert. de singul. et nativis oss. corp. human. varietatibus. Dissert. 1804. 53.
Cruveilhier, Anatomie patholog. Lief. VI. Taf. 3. Lief. XIV. Taf. 4. Lief. XIX. Taf. 5 u. 6.
Billroth, Arch. f. klin. Chirurgie. 1862. III. 398, s. Dissert. v. Reali. 98.
Wilh. Koch, Mittheilungen etc. I. Beiträge zur Lehre von der Spina bifida, mit 5 Tafeln. 1881.
Jul. Arnold, Dieses Archiv. 1868. XLIII. 181. 1870. — L. 482.
Klinkosch, in Otto's Pathol. Anatomie. I. 413.
Béclard, Bulletin de la faculté de méd. III. 292.
Lichtenberg, Transact. of the pathol. Soc. of London. XVIII. 250.
Rinckenraat, Henckel, Osiander, Meinert und Benecke s. Citate in Spring, Monographie de la hernie du cerveau. Mém. de l'acad. roy. de méd. de Belgique. 1854. III. 1.
F. Tourneux und E. Martin, Journal de l'anat. et de la physiologie. 1881. XVII. 1.
Schnieber, Rust's Magazin. XIII. 279.
Dolbeau, Raynaud, Citate in Reali, Ueber die Behandlung der angebornen Schädel- und Rückgratsbrüche. Dissert. Zürich 1874. 58.
Edm. Rose, daselbst 60, 70, 99, 114, 189.
Wyss, daselbst 78.
Pepper, Americ. Journal. 1867, ref. in Virchow-Hirsch Jahresbericht. 1867. I. 221.
Chambard, Progrès médical. 1880. 17. Juli.
Talko, Dieses Archiv. 1870. L. 517.
K. Löbker, in P. Vogt's Mittheilungen aus der chirurg. Klinik in Greifswald. 1884. 68.
Ornstein, Zeitschr. f. Ethnologie. 1875. VII. 91. — 1876. VIII. 247. — 1877. IX. 485.
Treiber, daselbst VII.
Sonnenburg, Berliner klin. Wochenschr. 1884. 790.
A. Lücke, Tageblatt der 58. Versammlung deutsch. Naturforscher u. Aerzte in Strassburg. 1885. 276.

Digitized by Google

Michelson, Ziemssen's Handbuch der Hautkrankheiten. II. 1884. 89. — Dieses Arch. C. 66.
Rizzoli, Bulletino dell. scienz. med. publ. p. c. d. soc. med. chir. di Bologna. Ser. V. 1877. XXIII. 401.
Stricker, Dieses Archiv. LXXIII. 622.
Berardi, Annali univers. di med. (Omodei). 1855. CLIV. 160.
Weaver, The Lancet. 1870. 841 und 1884. II. 969.
Ecker, Arch. f. Anthropol. XII. 129.
Allix, Presse médical. 1858. 31.
Schiefferdecker, Berlin. klin. Wochenschr. 1871. 160.
Erb, Ziemssen's Handbuch d. spec. Path. u. Therapie. XI. 2.
H. Fischer, Berliner klin. Wochenschr. 1871.
Duplay und Morat, Arch. génér. de médic. 1873. 257.
Eschricht, Joh. Müller's Archiv f. Anat. u. Phys. 1837. 37.
Voigt, Denkschriften d. Wien. Akademie d. Wiss. XIII. 1857.
Schwalbe, Corresp.-Bl. d. deutsch. Gesellsch. f. Anthropol. etc. 1878. No. 1.
Schönwald, Berliner Sammlung z. Beförderg. etc. VI. 1774.
Paget, Th. Smith, The Lancet. 1867. II. 192.
Hildebrand, Sitzungsber. d. physik.-ökon. Ges. zu Königsberg. 1877 u. 1878.
Groos, Berliner klin. Wochenschr. 1870. 396.
Treu, s. J. F. Meckel.
H. Wendt, De spina bifida. Dissert. Berlin 1858.
Ollivier, Traité des maladies de la moelle épinière. 1837. I. 189.
Hofmokl, Wiener medic. Jahrbücher. 1878. 443.
Rokitansky, Lehrbuch der patholog. Anatomie. 1856. II. 426 u. 482.
C. Dareste, Rech. sur la production artificielle des monstruosités ou essais de tératogénie expérim. 1877. 190. 246. 250. — Comptes rendus de l'acad. d. sc. 1879. LXXXIX. 1042. XCVI. 511.
Joh. Müller, Ueber den feineren Bau und die Formen der krankhaften Geschwülste. Taf. III. Fig. 16 u. 17.
A. Lebedeff, Ueber die Entstehung der Anencephalie und der Spina bifida bei Vögeln und Menschen. Dieses Arch. 1881. LXXXVI. 263.
Wilh. Koch, Mittheilungen etc. I. Beiträge zur Lehre von der Spina bifida, mit 5 Tafeln. 1881.
F. Ahlfeld, Die Missbildungen des Menschen. 1882. II. 190. 292.
Clinical Society of London. Report of the Committee (Howard Marsh, Pearce Gould, H. Clutton, Rob. W. Parker) on Spina bifida and its treatment. Med. Times. 1885. I. 727. — — Transactions of the Clinical Soc. of London. 1885. XVIII. 339—417.
R. W. Parker, Discussion der Clin. Soc. 27. März 1885; in The Lancet. 457.
H. Tillmanns, Ueber angebornen Prolaps von Magenschleimhaut durch den Nabelring (Ectopia ventriculi) und über sonstige Geschwülste und Fisteln des Nabels. Deutsche Zeitschrift f. Chirurgie. XVIII. 161.
Prescott Hewett, Cases of Spina bifida with Remarks. London Medical Gazette. No. 5. 1844. 459.

Digitized by Google

v. Lenhossek, Wochenbl. d. Zeitschr. d. Wiener Aerzte. 1858; in Canstatt's Jahresbericht. 1858.
P. Foà, Riv. sperim. di Freniatria e Medic. legale. 1878.
Joh. Wagner (Dorpat), Reichert's und Du Bois-Reymond's Arch. f. Anatom. u. Physiol. 1861. 735.
v. Ammon, Die angebornen chirurgischen Krankheiten des Menschen. 184. Taf. XII. Fig. 2 u. 12.
Lereboullet, Rech. sur les monstruosités du brochet. Annales des sc. natur. 1863. IV. Sér. XX. 177.
Oellacher, Terata mesodidyma von Salmo Salvelinus. Sitzber. d. Wiener Acad. d. Wiss. 1873. LXVIII. 299. — Innsbrucker Sitzungsber. 1875.
Em. Rosenberg, Morphol. Jahrbuch. 1876. I. 83.
Aug. Froriep, Arch. f. Anat. u. Entwicklgesch. 1883. 178. — 1886. 69.
Ad. Schrohe, Unters. üb. d. Einfl. mechanischer Verletzungen auf die Entwicklung des Embryo im Hühnerei. Dissert. Giessen 1862.
Leo Gerlach, Die Entstehungsweise der Doppelmissbildungen bei den höheren Wirbelthieren. 1882.
Knoch, Bullet. de la soc. imp. d. naturalistes de Moscou. XLVI. 1872.
Rauber, Die Theorie der excessiven Monstra. Dieses Arch. 1877. LXXI. 133. LXXIV. 66 u. 551.
Schreiber, Wien. med. Jahrbücher. 1875.
Bollinger, Tageblatt d. 58. Naturforschervers. zu Strassburg. 1885. 226.
Bryant, s. Canstatt's Jahresbericht. 1858. IV. 25.
Tr. Kroner und F. Marchand, Meningocele sacralis anter. Archiv f. Gynäkol. XVII.
Panum, Untersuchungen über die Entstehung der Missbildungen, zunächst in den Eiern der Vögel. 1860. — Dieses Arch. 1878. LXXII. 168.
Quincke, Arch. f. klin. Medicin. XXI. 464.
Leyden, Dieses Arch. XXXVII.
Waldeyer, Dieses Arch. 1876. LXVIII. 20.
Jensen, Dieses Arch. XLII. 236.
Perls, Allgemeine Pathologie. 1879. II. 274.
G. Asp, Om missbildningar inom urogenitalapparaten vid klyfning af nedra bukväggen. Helsingfors 1865 u. Nord. med. Arch. III. 1. No. 3.
M. Dehn, Monatsschrift f. Geburtskunde. 1864. XXIV. 175. Eine Missbildung mit Eventration.
Gottf. Fleischmann, Leichenöffnungen. 1815. 4. Abbildung III.
Demme, Wiener medic. Blätter. 1884. No. 26 u. 27.

Erklärung der Abbildungen.

Tafel IX und X.

Fig. 1. Zinkogramm, Seite 249. Die sacrolumbale Hypertrichose des Falles I.
Fig. 2. Taf. IX. Spina bifida occulta und Myolipom (Fall I). Sagittaler Durchschnitt, fast 1 cm links von der Medianebene angelegt, so dass

Digitized by Google

wohl die Dura mater, aber nicht das Rückenmark und die Pia getroffen, vordere und hintere Nervenwurzeln an der sie vereinigenden Durchtrittsstelle in der Dura abgetrennt und aus einander geklappt, die Schnittflächen der Wirbelbögen seitwärts von den Gipfeln der Dornfortsätze angelegt wurden. ½ natürlicher Grösse. R Rückenmark. D Dura mater. C Cutis. Uf Unterhautfettgewebe. F Fibröse Deckplatte als dorsale Wandung des Kreuzbeinkanals. Sp Spaltöffnung in derselben. Ml Myolipom auf dem Rückenmark. Cm Conus medullaris. Ce Cauda equina. MM Muskelbäuche. N III Lr Recurrirende linke vordere Nervenwurzel des III. Lendennerven, N IV Lr desgl. des IV. N V La Linke vordere Nervenwurzel des N. V. lumbalis. N I Sh Linke hintere Nervenwurzel des N. I sacralis. N V L Rechter Nerv. V lumbalis. N I S, II S, III S, IV S Rechtsseitige Sacralnerven, die den Sacralplexus bilden. W II, III, IV, V L Lendenwirbelkörper. B III, IV, V Lendenwirbelbögen. St Steissbein. E Narbige Einziehung der äusseren Haut.

Fig. 3. Taf. IX. Querschnitt durch das Rückenmark und das Myolipom (Fall I) in der Höhe des I. Kreuzbeinwirbels angelegt. W Weisse Stränge. G Graue Substanz mit Ganglienzellen. L v Linke vordere Wurzel. R v Rechte vordere Wurzel. R h Rechte hintere Wurzel. A Grosse Arterie in der Fissura longitudinalis anterior. B Sehr weite Blutgefässe, Bd solche mit dicken Bindegewebsscheiden innerhalb der hinteren weissen Stränge. a Fibrös-nervöse Substanz. S Glänzendes fibröses Gewebe an der hinteren linken Seite. F Fettgewebe. M Bündel quergestreifter Muskelfasern. P Pia mater. C Centralkanal. Vergrösserung 10.

Fig. 4. Taf. X. Area medullo-vasculosa der Rachischisis Fall II, die herausgeschnittenen Weichtheile des Rückens mit der natürlichen dorsalen Oberfläche, in der Mitte ein Querschnitt durch die obere Membran (Pia) gelegt, so dass man in den darunter, zwischen Pia und Dura mater gelegenen Spaltraum in schräger Richtung hineinsieht — nach der Erhärtung in Müller's Flüssigkeit und Alkohol. Natürliche Grösse. A Mit Haaren dicht besetzte äussere Haut, der Aussencontur ist Schnittrand. R Aus dem Wirbelkanal herausgenommenes Rückenmark mit hinteren Nervenwurzeln; durch den longitudinellen Einschnitt der Weichtheile zu Tage gelegt, die Einschnittränder gehen beiderseits bis x. M v Substantia medullo-vasculosa, bei M' v' auf dem Durchschnitt gesehen. Darunter die weissen Striche sind die im subarachnoidealen Spaltraum Sp senkrecht gestellten Nervenwurzeln und das Ligamentum denticulatum, letzteres je der mittlere weisse Strich L g s in der rechten und linken Gruppe. Pk Craniale Polgrube. Pc Caudale Polgrube. Z e s Zona epithelio-serosa. Z d Zona dermatica mit Haaren. Uf Unterhautfettgewebe. Die weissen Striche in dem unter Z e s gelegenen Theil des Spaltraums bedeuten arachnoideale Bindegewebsfäden, welche sich zwischen Pia und Dura mater ausspannen.

Digitized by Google

Fig. 5. Taf. X. Querschnitt durch die rechte Hälfte des medialen Theils der Area medullo-vasculosa (Fall II). Färbung nach Weigert's Methode, die Nervenfasern dadurch geschwärzt. Vergrösserung 40. A Querdurchschnittene mediale Hauptarterie (A. medullae spinalis anterior). P Pia mit Arachnoidalscheide. N Vordere (mediale) Nervenwurzel mit Blutgefässen in ihrer Scheide. N' Die Nervenwurzeln in ihrem Durchtritt durch die Pia. B Blutgefässe. Lg Ligamentum denticulatum. M Medulläres Gewebe mit schwarzgefärbten theils quer geschnittenen, theils schief getroffenen Nervenfasern. M g Dasselbe mit Ganglienzellen und Gefässknäueln. B n Blutgefässe nackt. B f Blutgefässe in zellendurchsetztem feinfaserigem Gewebe. B p Gefässschlingen und Gefässknäuel.

Fig. 6. Taf. IX. Spina bifida sacralis = Myelomeningocele Fall VII. Natürliche Grösse. Das mittlere ovale Feld ist die Area medullo-vasculosa M v, nur ihr medialer Theil mit vasculösem Gewebe bedeckt. P k Craniale Poltasche. P c Caudales Polgrübchen. Z e s Zona epithelio-serosa. Z d Zona dermatica. Die schwarzen Punkte zeigen die Stellen der inneren Seite der Sackwand an, an welchen die Nervenwurzeln ihren Ursprung nehmen.

Fig. 7. Taf. IX. Dieselbe Myelomeningocele auf dem sagittalen etwas links von der Medianebene geführten Durchschnitt, Dura mater D und Arachnoidea A durchschnitten, das Rückenmark R nicht getroffen, im caudalen Theile des Sackes ist die Arachnoidea sowohl von der Dura, als von der Pia mater abgelöst, an einer Stelle sogar umgeschlagen, die Dura aus der Wirbelrinne etwas emporgehoben. Natürliche Grösse. R' Rückenmarkssäule, auf ihr lagern die zwei recurrirenden linken IV. Lendennervenwurzeln, deren Durchschnittsstellen nicht scharf genug gezeichnet sind. N III L, N IV L, N V L, N I S, N II S, N III S die rechten lumbalen und sacralen Nerven nach dem Durchtritt durch die Dura und vor dem Eintritt in die ihnen zugehörigen Intervertebrallöcher. Die Zahlen III, IV, V, I, II, III, IV, V bezeichnen die Wirbelkörper, B V den lateralen Theil des Bogens des V. Lendenwirbels. F t Das Filum terminale. a Die gabelig entspringende Radix anterior, p die Rad. posterior des rechten Nerv. V lumbalis, beide frei durch den Arachnoidealsack verlaufend. Die übrigen sacralen Nervenwurzeln zwischen der gelüpften Arachnoidea und der Pia. P k Cranialer Pol. P c Caudaler Pol mit seinem Kanal, der in den Zwischenraum zwischen Arachnoidea und Dura führt. C Cutis mit Epidermis. Uf Das Unterhautfettgewebe (die Marke im oberen Theil der Figur weist eine Schicht zu tief).

Fig. 8. Taf. X. Darmspalte. Fall VIII. In Aufsicht. J Erweiterter Dünndarm. C Colon ascendens mit dem Ende des Ileum. N Nabelschnurbruch eingeschnitten, so dass das darin enthaltene Ileum sichtbar. St Abgebundener (mit einem Faden), collabirter Nabelstrang. D Wulst

Digitized by Google

des gespaltenen umgewendeten Dünndarms. P_1 obere, P_2 untere Polöffnung. B Bauchwandung.

Fig. 9. Taf. X. Dünndarmspalte. Fall IX. In $\frac{1}{4}$ Profilansicht. Dieselben Bezeichnungen wie für Fig. 8. Z d Zona dermatica. R Rissöffnung in der äusseren Membran des Bruchsacks, hier der innere Sack sichtbar. A Verdickte undurchsichtige Stelle der Bruchsackwand, durch äussere Haut, die mit dem inneren Sack verwachsen ist, gebildet. V u Vena umbilicalis.

Fig. 10. Taf. IX. Spina bifida sacralis = Myelomeningocele Fall XIII. Sagittal-lateraler Längsschnitt. Photographische Aufnahme. Natürliche Grösse. E Querer Einschnitt durch die Sackwand, angelegt zwischen den beiden Ursprüngen der rechten medialen (inneren) Wurzel des Nerv. I sacralis; die in der cranialen Sackhälfte sichtbaren, am ventralen Ende durch Arachnoidea verschleierten Nervenfäden sind die Wurzeln des Nerv. V lumbalis; die in der caudalen Hälfte gelegenen sind zum N. II und III sacr. gehörig. N IV Linke Wurzeln des Nerv. IV lumbalis, die linken Wurzeln der übrigen Lenden- und des XII. Brustnerven leicht zu erkennen. L I Erster Lenden-, S I erster Sacral-, S V fünfter knorpeliger Sacralwirbelkörper. St Knorpeliges Steissbein mit dorsalem Fortsatz. B III, B IV Dritter und vierter Lendenwirbelbogen. D Dura mater. R Rückenmark. R' Röhrenförmiger Theil des Rückenmarks, das Rohr seitlich eröffnet. A Arachnoidea. Mv Substantia medullo-vasculosa, vorhanden nur soweit als am caudalen und cranialen Pol auf der Sackwandung ein weisser Grenzstreif leider mit rauheren und weniger scharfen Conturen, als sie die Photographie erkennen lässt, gezeichnet ist. Pk Cranialer, Pc caudaler Pol. O Schnittöffnung der Dura, von welcher aus aufgeblasen wurde.

Fig. 11. Taf. X. Rückenmarksspaltung Fall XXV. Unteres Brust- und Lendenmark, mit Dura mater, die hinten aufgeschnitten. IX, X, XI, XII dorsale, I, II, III, IV, V lumbale hintere Nervenwurzeln. P Sacrale Wurzeln als Cauda equina. K Conus medullaris. A Arachnoidealmembran, welche die beiden Rückenmarkshälften verbindet. Darin bei L Oeffnung, durch welche die durale Scheidewand D hindurchgeht, deren Ansatz an der dorsalen Dura ausgeschnitten, kegelförmig zusammengelegt und dem Anfang des Conus medullaris aufgelagert wurde. C Dilatirter Centralkanal.

Fig. 12. Taf. X. Querschnitt des gespaltenen Rückenmarks der Fig. 11, in der Höhe der XII. dorsalen Nervenwurzel angelegt. 7fache Vergrösserung. R Rechtes, L linkes Rückenmark, v vordere, H hintere Wurzeln. P Pia. p Piatrichter mit Hauptarterienstamm. C Centralkanal mit Ependym. S Clarke'sche Säulen, s accessorische Clarke'sche Säule. G Substantia gelatinosa.

Digitized by Google

XIX.

Experimentelle Untersuchungen über Thrombose.

Von Prof. J. C. Eberth und Dr. C. Schimmelbusch
in Halle.

(Fortsetzung zu S. 350.)

III. Conglutination und Coagulation.

Prüfen wir die Reihe von Thromben, welche wir auf die verschiedenen Insulte hin in den Gefässen entstehen sahen, näher auf ihre Bestandtheile, so ergiebt sich, dass sie in der Hauptmasse aus Blutplättchen zusammengesetzt sind. Der Kanal bei einer Stichverletzung, die Schnittwunde verstopfen sich mit viscösen Blutplättchen, die zerrissenen und abgeplätterten Theile der inneren Gefässwandung bilden den Ausgangspunkt von Plättchenpfröpfen, und in das Gefässlumen eingeführte Fremdkörper bedecken sich mit Lagen dieser Elemente. Die Grösse und Gestalt der Pfröpfe ist sehr wechselnd; bald ist der Thrombus ein compacter runder Ballen, bald eine Kette sehr mannichfach gegliederter Klumpen. Die angehäuften Blutplättchen sind hier verklebt und verschmolzen — ein Prozess, den die Circulationsbeobachtungen uns klar vor Augen führten. Das homogene scheibenförmige Blutplättchen verändert sich, wenn es mit der zerstörten Gefässwand, einem Fremdkörper oder mit schon veränderten Plättchen in Berührung kommt, in einer ganz gleichen Weise wie im extravasalen Blut. Zuerst wird es zackig, dann differenzirt es sich in eine glänzende grobkörnig erscheinende centrale Masse und in eine homogene bis feinkörnige peripherische, wird klebrig und schliesslich zeigt die peripherische Masse, wenn mehrere Plättchen zusammenliegen, grosse Neigung zu confluiren. Grössere Massen von Blutplättchen, die den Cyclus dieser viscösen Metamorphosen durchlaufen, machen im Anfang der Alteration, wenn sie gerade beginnen zackig zu werden, den Eindruck eines grobkörnigen Breies; je mehr die

Digitized by Google

Veränderung der Plättchen fortschreitet, um so feinkörniger erscheint der Pfropf, und je mehr die äusseren Plättchensubstanzen verschmelzen, um so gleichmässiger, structurloser wird sein Gefüge.

In den hier geschilderten Schnittpräparaten der Plättchenpfröpfe sind die ersten Stadien der viscösen Metamorphose in der Regel nicht mehr zu erkennen; selbst in jenen jungen Pfröpfen, deren Bildung wir nach 4 bis 5 Minuten schon inhibirten, zeigte der Thrombus bereits ein feinkörniges bis homogenes Aussehen. Nur in einem Fall, bei jener Verstopfung der Brandwunde an der Carotis, jenem Versuch, dem wir das Präparat der Fig. 11 verdanken, erkennt man noch deutlich die einzelnen Blutplättchen. Die feinkörnigen Massen der anderen Pfröpfe aber zeigen häufig, wie bei ihrer Beschreibung schon hervorgehoben wurde, ein eigenthümliches wolkiges Aussehen. Dass man die Reihe der Plättchenveränderungen, die sich so leicht an jedem Thrombus im strömenden Blute beobachten lassen, an diesen erhärteten Präparaten weniger gut erkennen kann, als dort, das liegt wie schon angedeutet wurde, an der nicht hinreichend raschen Fixirung der im Gefässlumen liegenden Plättchenmassen. Das Eindringen des Alkohol, der Müller'schen Flüssigkeit, der Chrom-Osmiumsäure etc. durch die Gefässwand geht doch so langsam vor sich, dass auch jüngere Pfröpfe und die frischeren Partien älterer noch den ganzen Cyclus der viscösen Metamorphose durchlaufen können.

Die rothen und farblosen Blutkörper betheiligen sich in derselben Weise am Aufbau der Thromben, wie wir bei der directen Beobachtung des strömenden Blutes bereits zu sehen Gelegenheit hatten. Im Ganzen ist die Zahl der anderen Elemente gegen die der Plättchen spärlich. Besonders selten sind grössere Haufen rother oder farbloser Blutkörper in den inneren Partien der Ballen eingeschlossen; weit häufiger finden sich Ansammlungen solcher an der Peripherie. Ueberall aber tritt das Secundäre und Accidentelle in der Gruppirung derselben deutlich hervor, so dass man nirgends eigentlich dazu geführt wird, an eine active Rolle der Leucocyten oder der rothen Blutkörper bei dem Aufbau des Pfropfes zu denken. Sind die Contouren eines Thrombus verhältnissmässig glatt, wie z. B. desjenigen in

Digitized by Google

Fig. 2 Taf. XII, so können farblose und rothe Elemente völlig auf ihm fehlen, während bei sehr unregelmässigen und zackigen Umrissen bei zahlreichen Vorsprüngen und Buchten der Thrombus speciell mit Leucocyten in grösserer Zahl bedeckt sein kann. Gerade das ist ja nach den Beobachtungen am strömenden Blute sehr erklärlich, wo wir oft genug sahen wie in Buchten, vor und hinter Prominenzen im Gefässlumen Leucocyten durch Wirbel angetrieben wurden und an diesen Stellen vermöge ihres eigenthümlichen Adhäsionsvermögens eine Zeit lang verweilten, bis eine Aenderung in der Strömung oder ihre spontane Locomotion sie wieder forttrug. Liegen farblose oder rothe Blutkörper im Innern der Thromben, so überzeugt man sich leicht, dass es sich um secundäre Einschlüsse handelt. Kleine Haufen von ihnen sind es, die man hie und da zerstreut findet oder Streifen, die wie Adern durch ein Gestein ziehen. Die bizarre Form des Pfropfes verräth es dann schon, dass er einen wechselvollen Bildungsgang durchgemacht hat, dass er aus mehreren Ballen verschmolz, die vom Strom zusammengetrieben und zusammengeschweisst wurden oder die von nahen Stellen entspringend bei weiterem Wachsthum sich erreichten und jedesmal hierbei die anderen Blutkörper zwischen sich fassten.

Bei der Beschreibung der Thromben, die wir in den Omental- und Mesenterialgefässen der Säugethiere entstehen sahen, wurde schon hervorgehoben, dass dieselben abgesehen von den Einschlüssen und Anlagerungen von rothen und farblosen Blutkörpern nur aus Blutplättchen bestanden, von einem vierten Element, dem Blutfaserstoff aber nichts enthielten. Diese einfache Zusammensetzung zeigt auch die Mehrzahl der Thromben in der neuen Versuchsreihe, wie die nach Umschnürung, nach Stich- und Schnittverletzung. Dagegen bringen einige Versuche, die in derselben Weise wie hier an den Omentalgefässen nicht auszuführen waren, ein neues Resultat insofern, als in den Pfröpfen zwischen den bekannten drei Blutelementen der fädige Faserstoff erscheint. Es sind dies Thromben, die nach einer energischen Aetzung mit Lapis, welche einen umfangreichen Schorf im Gefässlumen erzeugte, entstanden sind und solche, die bei der Einführung von Fremdkörpern (Fäden, Hollundermark) sich bildeten. Nach den Fadenversuchen muss man annehmen,

Digitized by Google

dass in den ersten Minuten auf dem Fremdkörper auch nur Plättchen sich ansetzen und dass erst später, nach etwa 4 bis 6 Minuten, der Faserstoff sich hinzugesellt. Die Blutplättchen veränderung und -verklebung erscheint hier also der Faserstoffabscheidung gegenüber als das primäre. Keinesfalls wird man aber hierbei daran denken können, dass zwischen beiden Erscheinungen ein causaler Zusammenhang walte und dass, wie seinerzeit Hayem und Bizzozero dies behauptet haben, die Plättchenalteration die Faserstoffbildung hervorrufe. Gegenüber diesem, von uns schon früher[1]) widerlegten Gedanken, dürfte wohl der einfache Hinweis auf jene zahlreichen anderen Plättchenballen genügen, die zum Theil weit umfangreicher und älter sind und nicht die geringsten Spuren von Faserstoff erkennen lassen. Man muss überhaupt daran festhalten dass die Blutgerinnung und die Verschmelzung der Blutplättchen zwei ganz selbständige Processe darstellen, die nicht nur in keiner Weise von einander abhängen, sondern in ihrem ganzen Wesen grundverschieden sind. Die Blutplättchen bilden einen normalen Blutbestandtheil und die Plättchenpfropfbildung ist ein Verklebungsprocess, eine Conglutination, wie das schon in der vorigen Mittheilung betont wurde, während die Coagulation, die Faserstoffabscheidung die Neubildung eines festen Körpers aus dem Plasma (ein Auskrystallisiren) ist.

Wo der Faserstoff an der Bildung eines Thrombus sich betheiligt, macht er einen recht charakteristischen Bestandtheil desselben aus; er verändert das Aussehen des gewöhnlichen Plättchenpfropfes in eigenthümlicher Weise. Dünne Fibrinstränge und Netze verbinden die kleineren und grösseren Plättchenklumpen, sie fangen kleine Ballen auf, halten rothe und farblose Blutkörper fest und schaffen dadurch eine Reihe neuer Bilder. An sich aber ist die Menge des Faserstoffes hier doch gering, verglichen mit der grossen Quantität, in einem extravasalen Blutgerinnsel oder gar mit den compacten Massen eines sog. Speckhautcoagulums. Die Coagulation ist ein Process, der im strömenden Blute nur in bescheidenen Dimensionen auftritt, während hier vielmehr die Conglutination die hervor-

[1]) Schimmelbusch, Die Blutplättchen und die Blutgerinnung. Dieses Archiv Bd. CI.

Digitized by Google

ragendste und häufigste Erscheinung ist, welche bei der praktisch wichtigsten Thrombose nach der einfachen mechanischen Wandverletzung, wodurch diese auch erzeugt sein mag, sogar ausschliesslich sich findet. Nur die Bewegung des Blutes und das Strömen seiner corpusculären Elemente ermöglicht jene ausgedehnten Anhäufungen von Blutplättchen wie sie uns hier begegnet sind. Dagegen ist aber die Coagulation der vorherrschende Modus der Pfropfbildung im stagnirenden Blut. Wäre die Ruhe einer stagnirenden Blutsäule eine absolute, so würde der Pfropf einer abgeschlossenen Blutmenge sogar nur Coagulation und keine Conglutination aufweisen; es würde dann zwischen den im Plasma suspendirten Blutplättchen eine vielfache Berührung und die Möglichkeit des Verklebens damit ausgeschlossen sein. Aber wie die Verhältnisse hier gewöhnlich liegen, wo der Inhalt eines ausser Circulation gesetzten Gefässes nie vor Erschütterungen bewahrt bleibt, wo schliesslich stets die Blutelemente, indem sie sich senken, ein wenn auch schwaches Strömen veranlassen, da werden auch die Blutplättchen mit einander in Berührung gebracht und, wenn sie dann jene bekannte viscöse Metamorphose erleiden, so können auch in diesem nicht strömenden Blute Conglutinate entstehen. Aber niemals wird in diesem Fall der Prozess der Conglutination grössere Dimensionen annehmen, niemals ausgedehnte Pfröpfe bilden, denn in einer abgeschlossenen Blutmenge ist ja stets nur eine beschränkte Anzahl von Blutplättchen vorhanden. Es fehlt die continuirliche Zufuhr neuer Elemente, wie sie eben blos im strömenden Blute besteht.

Man weiss schon lange, dass Thromben, die sich im lebenden Körper und bei bestehender Blutcirculation gebildet haben, mehr weiss oder blassroth aussehen, einfache Blutgerinnsel aber dunkelroth. Dieser Unterschied der Farbe deckt sich in gewisser Beziehung mit den hier aufgestellten, insofern als die Conglutinate eben weiss sind. Wir haben in unserer letzten Mittheilung für die Plättchenanhäufungen auch den Namen „weisse Thromben“ noch gebraucht; aber dieser Unterschied trifft nicht das Wesen der Erscheinung. Er hält sich an den für die Bildung eines Pfropfes ganz unwesentlichen Gehalt desselben an rothen Blutkörpern. Ein Thrombus kann aber zufällig grössere

Digitized by Google

Mengen rother Blutkörper einschliessen und roth aussehen, obwohl er in Gefässen mit erhaltener Circulation sich gebildet hat und den Namen eines echten Plättchenconglutinates verdient, und ein Faserstoffcoagulum, das sich nach Senkung der rothen Blutkörper aus dem überstehenden Plasma abschied, kann völlig weiss sein (Speckhaut). Deshalb wird man gut thun, an Stelle des äusserlichen und belanglosen Unterschiedes der Farbe, den principiellen der Conglutination und Coagulation zu setzen.

IV. Gefässläsion und Thrombose.

Brücke gelangt in seiner bekannten Untersuchung über die Blutgerinnung zu dem Resultat, dass das Blut nur in lebenden und intacten Gefässwänden flüssig bleibe, überall aber geränne, wo die Integrität der Gefässwand fehle. Man hat diesen Satz in die Lehre von der Thrombose aufgenommen und es ist eine ziemlich allgemein verbreitete Ansicht, dass Thrombose direct in Folge einer Gefässläsion entstehe. Verschiedene Pathologen, so z. B. Cohnheim, sind dann noch weiter gegangen, indem sie nicht die Gefässveränderung überhaupt, sondern speciell die des Endothels als die Veranlassung zur Pfropfbildung betrachteten.

Unsere ganze experimentelle Untersuchung über Thrombose, ist von dem Gesichtspunkt ausgegangen, dass die Verletzung der Gefässe zur Pfropfbildung in denselben führe; wir haben die verschiedensten Insulte auf Venen und Arterien applicirt um aus der Art, wie darauf die Verstopfungen sich bilden, das Gesetzmässige dieses Processes zu ermitteln. Bei unseren Circulationsbeobachtungen fiel es schon sehr bald auf, dass wir neben den zahlreichen Versuchen, bei welchen thatsächlich die gewünschte Thrombose der Läsion folgte, eine nicht unbedeutende Zahl anderer zu verzeichnen hatten, in denen die Läsion nicht zur Pfropfbildung führte. Je mehr die Zahl unserer Versuche stieg, um so deutlicher prägte sich das Verhältniss dieser Misserfolge zu den positiven Resultaten aus und um so festere Gestalt gewann die Schlussfolgerung, dass die Verletzung der Gefässwand durchaus nicht immer zur Thrombose führe. Auch in dieser neuen Untersuchung tritt uns diese Thatsache sehr prägnant vor Augen. Am Schluss unserer Versuchsreihe haben wir die Experimente, die trotz des Insultes

Digitized by Google

der Gefässe keine Pfropfbildung in denselben erzeugten, zusammengestellt und wenn man ihre Zahl mit denen der anderen vergleicht, wird man zugeben müssen, dass es nicht etwa vereinzelte Ausnahmen sind, sondern recht häufige Befunde. Auffallend ist bei diesen Versuchen, dass die oft recht energische Verletzung oder Insultation, die auch in den meisten Fällen makroskopisch sich sehr deutlich markirte, mikroskopisch sich so schlecht erkennen lässt. Dass z. B. Quetschungen wie die mit den Pincetten oder Aetzungen, wie die mit concentrirter Salzsäure, eine so geringe oder gar keine bemerkbare morphologische Gewebsalteration zur Folge haben können, ist gewiss auffallend. Gerade dieser Umstand erschwert die Beurtheilung und macht es in einem oder dem anderen dieser Präparate unmöglich sich darüber eine Ansicht zu bilden, welche Theile, welche Schichten der Gefässwand dem Eingriff erlegen und abgetödtet sind. Dass bei der Aetzung der Arterie und Vena femoralis mit rauchender Salzsäure, bei dem wiederholten Betupfen dieser Gefässe mit diesem starken Causticum, bei der hierbei eintretenden weissen Verfärbung der Wandungen, die adventitialen Gewebsschichten derselben zum mindesten zerstört worden sind, wird man wohl nicht bezweifeln können; wie weit aber auch auf die inneren Lagen, die Media und Intima der Insult noch wirksam gewesen ist, das ist nicht zu entscheiden. In dieser Beziehung ist die Lapisätzung von einer äusserst schätzenswerthen Deutlichkeit, indem sie das Endothel, welche sie verletzt oder nekrotisch macht, gleichzeitig schwärzt und damit die Spuren ihrer Wirksamkeit erkennen lässt.

Diese Versuche illustriren gewiss in hinreichender Weise die Unrichtigkeit der früheren Annahmen von der unfehlbaren Wirkung der Gefässläsion in Bezug auf Entstehung von Thromben; ebenso beredt aber sprechen hierfür alle jene Bilder, die wir bei den Experimenten erhielten, in welchen Thrombose auf einen Insult der Gefässe nicht ausblieb. Gerade die Art und Weise, wo und wie die Thrombose hier auf den verletzten Gefässwänden auf tritt, ist der beste Beweis dafür, dass die Wandzerstörung, die Endothelalteration oder der Endotheldefect allein noch keine directe Veranlassung zur Pfropfbildung sind. Die schlagendsten Befunde liefert hier jedenfalls die starke Lapistouchirung. Bei dieser

Digitized by Google

kommt es, wie wir gesehen haben, zu einem mächtigen Aetzschorf im Lumen, der von der Gefässwand abgelöst frei herab hängt. Nicht blos das Endothel und die Elastica, sondern ganze Theile der Intima und Media sind unter diesen Umständen abgetrennt. Hier sieht man streckenweise noch unverletztes Endothel, dort schon silbergeschwärztes, dort wieder die unbedeckte Muscularis. In dem Präparat der Fig. 6 Taf. XII ist sogar zu $\frac{1}{3}$ des Gefässumfangs von d' bis d'' die ganze Intima abgerissen. Gerade diese Stellen aber, bei denen es sich um glatte Ablösung verschiedener Schichten der Gefässwand handelt, sind meist nicht Ausgangspunkt der Thrombose; die Ränder solcher Defecte, die gefaltete zerstörte Intima, die Spitzen und Hervorragungen, der in das Lumen hängende Aetzschorf, das sind die Punkte an denen Thrombose gefunden wird. Da ist z. B. in dem Präparat der Fig. 5 Taf. XI von d bis e auf der einen Seite das Endothel und die Elastica entfernt und thrombenfrei, während dicht daneben auf den spitzen Schorfen g' und g'' der grosse über die Mitte des Lumens ragende Pfropf aufsitzt. Und in Fig. 3 Taf. XI fehlt auf dem Wulst b'', dessen Rücken gegen den Strom gewandt ist und hier eine verhältnissmässig glatte Fläche zeigt jede Pfropfbildung, während von der Spitze selbst ein umfangreicher Complex von Plättchenballen herabhängt. Nirgends wird man hier bestätigt sehen, dass, wo Gefässläsion, da auch Thrombose sich findet; man gewinnt vielmehr den Eindruck, dass die Gefässverletzung an sich nicht zur Pfropfbildung im strömenden Blute führt, sondern dass es dazu noch gewisser anderer Factoren bedarf. Wenn alle Spitzen und Hervorragungen in dem Gefässlumen sich augenblicklich mit Pfröpfen bedecken, während mehr glatte, wenn auch nicht weniger zerstörte Stellen der Wand davon frei bleiben, so deutet dies darauf hin, dass diese Factoren mechanische sind, die in den Circulationsverhältnissen beruhen. Ueber die glatten Flächen kann der Blutstrom ungehindert hinwegfliessen, während er an den rauhen und unebenen Orten Hindernisse findet. Wir kommen damit zu dem Schlusse, dass die Gefässläsion eben nur dann Thrombose herbeiführt, wenn eine Circulationsstörung durch sie hervorgerufen wird.

Digitized by Google

V. Circulationsstörung und Thrombose.

Dass im strömenden Blute die Verhältnisse bei der Wandverletzung so ganz anders liegen, als sie für das ruhende Blut von Brücke ermittelt wurden, das liegt daran, dass, wie wir in III. auseinander gesetzt haben, die Pfropfbildung im stagnirenden und circulirenden Blute zwei ganz verschiedene Vorgänge sind. Im ersteren handelt es sich um einen chemischen Prozess, um eine Coagulation, im letzteren um einen mechanischen, die Conglutination. Dort spielen chemische Einflüsse, wie sie wohl die Nekrose der umhüllenden Gefässwand bei der Stagnation für die darin ruhende Blutmenge mit sich bringt, die hervorragende Rolle, während hier durch die stete Erneuerung des Plasmas auf der zerstörten Gefässwand, durch eine mehr flüchtige Berührung des Blutes mit derselben, jene chemischen Einflüsse nicht zur Geltung kommen und dafür mechanische die grösste Bedeutung erlangen.

Auf welche Weise diese mechanische Pfropfbildung zu Stande kommt und welchen Antheil daran die Circulationsstörung nimmt, haben unsere directen Circulationsbeobachtungen uns ergeben, und zeigen auch diese Versuche wieder auf das Deutlichste. Wie dieses in unserer früheren Mittheilung ausgeführt wurde, muss man vor Allem im Auge behalten, dass der Flüssigkeitsstrom in Röhren stets rapider in der Axe ist als an den Wänden und dass beigemengte corpusculäre Elemente, die specifisch schwerer als die Flüssigkeit sind, mit Gewalt in diesen schnelleren axialen Strombezirk hineingezogen werden. Im Blutstrom entsteht so eine gewisse Cohäsion der Blutkörper um die Axe des Gefässes, ein axiales Fliessen der rothen Blutkörper und der Blutplättchen wie der Mehrzahl der Leucocyten. An der Peripherie des Stromes, an der Wand des Gefässes bleibt jene schon lange bekannnte Zone von Plasma, in der bei normaler Stromgeschwindigkeit die rothen Blutkörper und, worauf es hier besonders ankommt, die Blutplättchen völlig fehlen. Wo dieser normale Stromcharakter besteht, da kommt es nicht zu einer Conglutination, weil die Blutplättchen mit einer, wenn auch alterirten Gefässwand nicht in Berührung gerathen; der Strom führt die Plättchen über die verletzten und

Digitized by Google

abgetödteten Stellen hinweg und verhindert jedes Anstossen derselben, wodurch sie viscös werden könnten. Mag auch die Gefässwand durch Aetzung abgetödtet, das Endothel von Silber geschwärzt, die Intima abgelöst sein und die Media freiliegen, die Blutplättchen gleiten im normal schnellen Flusse an diesen für ihre Integrität sonst so verhängnissvollen Orten unversehrt vorbei. Die Möglichkeit der Conglutination stellt sich dagegen überall da ein, wo der axiale Stromcharakter verloren gegangen ist. Dies kann aber in zwei verschiedenen Weisen geschehen. Einmal kann durch Abnormitäten des Lumens, durch Divertikel oder durch Prominenzen, Wirbelbildung im Blutstrom eintreten, dann aber kann im Ganzen die Geschwindigkeit des Stromes eine so erhebliche Abnahme erfahren, dass die Cohäsion um die Axe aufhört. Wie von verschiedenen schweren Körpern, die als Geschosse zugleich aus einem Rohre geschleudert werden, die specifisch schwersten am längsten ihre ursprüngliche Flugrichtung einhalten, weil ihre lebendige Kraft am grössten ist, die leichteren aber früher im Flug erlahmen und zu Boden fallen, so geben von den corpusculären Elementen des Blutstroms auch die weissen Blutkörper am leichtesten das axiale Strömen auf. Die Blutplättchen thun dies erst bei einer sehr beträchtlichen Stromverlangsamung, die rothen Blutkörper erst bei einer Fortbewegung, die der Stase nicht mehr ferne ist.

Wenn aber die durch Wirbelbildung oder durch die Abnahme der Stromenergie aus ihrem Axenflusse abgelenkten Blutplättchen gegen die Wand des Gefässes antreiben, dann ist es nur noch die Frage, ob an dieser Stelle normale Verhältnisse, ein intactes Endothel, sie vor der viscösen Metamorphose schützt oder ob dort schädliche Einflüsse auf sie einwirken, ob z. B. die Alteration der Gefässwand auch sie in Mitleidenschaft zieht, verändert und in den klebrigen Zustand überführt. Im ersteren Falle treiben die unversehrten Plättchen hin und her bis etwa ein rascherer Strom sie wieder hinweg führt, im letzteren Falle verkleben sie untereinander und bilden so einen Thrombus.

Digitized by Google

XX.

Experimentelle Untersuchungen über den anatomischen Zustand der Gelenke bei andauernder Immobilisation derselben[1]).

Von Dr. Albert Moll.

(Hierzu Taf. XIII—XV.)

Unter den Heilmitteln der Chirurgie nimmt gegenwärtig die künstliche Immobilisation eine der ersten Stellen ein. Sie wird bei zahlreichen Krankheiten, besonders der Extremitäten, mit einem überraschend günstigen therapeutischen Effect angewendet. Trotz der häufigen Anwendung herrscht jedoch unter den Aerzten über viele wichtige Fragen, welche die Immobilisation betreffen, keine Uebereinstimmung. Eine der wesentlichsten Differenzen besteht darin, dass die Einen die wahre Anchylose als die Folgen längerer Immobilisation betrachten, während die Anderen einen derartigen Ausgang in Abrede stellen. Nach Ansicht der Ersteren zieht künstliche Immobilisation nicht nur bei Leiden des Gelenks selbst und bei pararticulären Affectionen eine wahre Anchylose nach sich; vielmehr tritt diese bei protahirter Immobilisation auch dann ein, wenn der Sitz der Krankheit vom Gelenk weit entfernt ist. Diejenigen, die dieser Ansicht sind, stützen sich besonders auf mehrere von Teissier[2]) und Bonnet[3]) herstammende Sectionsprotocolle, in denen als die Folgen längerer Gelenkimmobilisation „Entzündung des Gelenks, Bluterguss in dasselbe, Knorpelerosionen und Anchylose“ angegeben werden. Eine experimentelle Arbeit Menzel's[4]) bestätigt diese Angaben. Menzel dehnte in seinen Thierversuchen die Immo-

[1]) Auszug aus des Verfassers Inaugural-Dissertation.

[2]) Gazette médicale de Paris 1841.

[3]) A. Bonnet, Traité des maladies des articulations.

[4]) Ueber die Erkrankung der Gelenke bei dauernder Ruhe derselben. Archiv für klinische Chirurgie. Bd. XII.

Digitized by Google

bilisation bis zu 68 Tagen aus. Wenn er hierbei auch keine Anchylose fand, so fand er doch Veränderungen im Gelenk, die nach Teissier die Vorstufe derselben bilden. Er beobachtete Entzündung im Gelenk bei einfacher Immobilisation einer gesunden Extremität; er sah ferner den Gelenkknorpel vollkommen schwinden und zwar besonders auch an den Stellen, wo gegenseitiger Knorpelcontact während der Immobilisation bestanden hatte. Im Widerspruch hiermit fanden zwei andere Autoren, Reyher[1]) und van Haren Noman[2]), die gleichfalls durch Thierversuche zum Ziele zu kommen suchten, Folgendes: An den Contactstellen bleibt der Knorpel auch bei lange dauernder Immobilisation stets erhalten; diese hat niemals Entzündungserscheinungen im Gelenk zur Folge und führt niemals zur Anchylose.

Da mithin eine Uebereinstimmung in Betreff jener Frage weder in den experimentellen Arbeiten noch unter den Klinikern besteht, so hielt ich es der Mühe werth, eine nochmalige experimentelle Prüfung derselben vorzunehmen. In den oben erwähnten Sectionsprotocollen handelt es sich ausschliesslich um Fälle, bei denen wegen schwer heilender Fracturen die protrahirte Immobilisation angewendet wurde. Deshalb habe ich bei meinen Versuchen besonders auch solche Fälle berücksichtigt, bei denen nach Erzeugung einer Fractur der immobilisirende Verband angelegt wurde. A priori ist die Möglichkeit nicht ausgeschlossen, dass hierbei die Folgen andere sind, als wenn eine gesunde Extremität immobilisirt wird. Ich verwendete zu meinen Versuchen Kaninchen. Die eine Hinterpfote des Thieres immobilisirte ich in Extensionsstellung des Knie- und Fussgelenks; und zwar benützte ich ebenso wie es beim Menschen üblich ist, mit Gyps bestreute Gazebinden. Meine Versuche beschreibe ich in drei Reihen.

Die erste umfasst solche Thiere, bei denen ich eine gesunde Extremität immobilisirte; die zweite solche, bei denen ich nach Erzeugung einer Fractur den Immobilisationsverband anlegte.

[1]) Ueber die Veränderungen der Gelenke bei dauernder Ruhe. Deutsche Zeitschrift für Chirurgie. Bd. III.

[2]) Over de ontleedkundige veranderingen na immobilisatie van gewrichten, door D. van Haren Noman. Leiden 1881.

Digitized by Google

Endlich liess ich einige Thiere, bei welchen ich gesunde Extremitäten immobilisirt hatte, noch einige Zeit nach Abnahme des Verbandes am Leben. Sie bilden meine dritte Versuchsreihe. Es wurden an den Extremitäten, die vorher immobilisirt waren, passive Bewegungen gar nicht vorgenommen. Hingegen hatten die Thiere genügende Gelegenheit, frei herum zu laufen. Es sollte auf diese Weise festgestellt werden, ob ausschliesslich durch active Bewegungen die während der Immobilisation eingetretenen Veränderungen wieder schwinden. Ich komme zur ersten Versuchsreihe.

I. Versuche an gesunden Gliedern.

1. Graues Kaninchen, 1 Jahr alt.

Die linke Hinterpfote wird 5 Tage immobilisirt. Bei der Untersuchung, die nach Tödtung des Thieres erfolgt, finde ich an der immobilisirten Seite keinerlei Abweichung.

2. Graues Kaninchen, 1 Jahr alt.

Die linke Hinterpfote wird 12 Tage immobilisirt. Bei der Untersuchung ist die passive Beweglichkeit links kleiner als rechts. Die Excursionsgrösse des linken Kniegelenks beträgt 137° gegen 158° rechts; die des linken Fussgelenks 130° gegen 157° rechts. In beiden Gelenken ist die Flexion beschränkt. Nach Muskelfortnahme schwindet der Beweglichkeitsdefect vollkommen. Sonst findet sich keine Abweichung.

3. Graues Kaninchen, 2 Monate alt.

Die linke Hinterpfote wird 28 Tage immobilisirt. Es beträgt nach der Verbandabnahme die Excursionsgrösse des linken Kniegelenks 58° gegen 163° rechts, des linken Fussgelenks 56° gegen 171° rechts. Im linken Kniegelenk nimmt nach Muskelfortnahme die Beweglichkeit zu, sie wird aber erst nach Kapseltrennung vollkommen normal. Im linken Fussgelenk wird nach Durchschneidung der Muskeln die Beweglichkeit normal. Ebenso fand ich bei vielen anderen immobilisirten Thieren, dass Durchschneidung der Muskeln die Beweglichkeit vergrössert resp. normal macht; und zwar müssen stets diejenigen Muskeln durchschnitten werden, deren Insertionspunkte während der Immobilisation einander genähert waren. Man fühlt, dass diese Muskeln, wenn die Flexion bis zu einem gewissen Grade gekommen ist, stark gespannt werden. Die quere Durchschneidung der betreffenden Muskeln an einer beliebigen Stelle führt jedesmal zur Vergrösserung der Beweglichkeit. Dies kann aber nur dann der Fall sein, wenn Verkürzung der Muskeln die Verminderung der Beweglichkeit bewirkt. Hieraus ergiebt sich, dass jene Muskeln, deren Insertionspunkte während der Immobilisation einander genähert waren, sich verkürzten. In keinem Gelenk des hier beschriebenen Falles finde ich irgend welche entzündliche Erscheinungen. Vergleicht man das Fem. sin., das Fig. 3 der Taf. XIII darstellt, mit Fig. 4 der Taf. XIII,

Digitized by Google

die ein normales Fem. dext. zeigt, so findet sich bei jenem ein Höcker b, in dessen nach unten gerichteter Concavität sich bei der Section die Patella findet. Diese liegt bei dem Kaninchen in Extensionsstellung des Kniegelenks hoch oben, theilweise oder ganz an einer Stelle des Femur, wo dieses nicht mit hyalinem Knorpel, sondern mit Bindegewebe überzogen ist; d. h. in der Fig. 4 über der Linie h, welche die Grenze des hyalinen Knorpels nach oben bildet. Hier hat die Fossa pat. bereits aufgehört. Die Patella, die nun während der 28tägigen Immobilisation permanent an dieser Stelle oberhalb der Fossa pat. gelegen hat, hat angefangen, sich hier eine neue Grube zu bilden, und zwar, wie die mikroskopische Untersuchung lehrt, dadurch, dass durch Wucherung des Bindegewebes zunächst der oberste Rand der Grube hergestellt wird, den eben in Fig. 3 der Höcker b darstellt. Von sonstigen Abweichungen nenne ich kleine Trübungen, die sich fern von den Contactstellen auf dem Knorpel finden; ihnen entspricht unter dem Mikroskop Bindegewebe. Genauer will ich den mikroskopischen Befund bei dem nun folgenden Falle skizziren.

4. Graues Kaninchen, 4 Monate alt.

Die linke Hinterpfote wird 90 Tage immobilisirt. Bei der Untersuchung beträgt die Excursionsgrösse des linken Kniegelenks 48° gegen 147° rechts; des linken Fussgelenks 38° gegen 150° rechts. In beiden Gelenken nimmt die Beweglichkeit nach Muskelfortnahme zu und wird nach Kapseltrennung normal. Der Inhalt und die Synovialis verhält sich überall normal. Die weitere Untersuchung ergiebt Veränderungen der Gelenkflächen des Kniegelenks. Fig. 1 Taf. XIII zeigt das rechte, Fig. 2 A das linke Femur von unten. Man sieht an beiden Figuren die Condylen, vorn durch die Fossa pat. a a,, hinten durch den Sulcus intercondyloideus b b, getrennt. Bei c c, sieht man die Ursprungssehne des Musc. extens. dig. Man findet zunächst vorn eine Verbreiterung des Fem. sin. Hiermit ist eine Formveränderung verbunden, welche darin besteht, dass die untere Fläche der Condylen nicht wie rechts unmittelbar in die seitlichen übergeht. Vielmehr findet sich eine neue Fläche zwischen der unteren und der seitlichen eingeschaltet. In der Fig. 2 A sind die unteren Flächen d d deutlich zu trennen von den Flächen e, e,, während man bei Fig. 1 nur je eine Fläche d, d, findet. In den Abschnitten e e fanden sich bei der Section die Cartilagines semicirculares, während die Abschnitte d d unmittelbar mit der Tibia in Berührung standen. Auf die Hervorragung h komme ich gleich zu sprechen. Fig. 2 B zeigt das Fem. sin. dieses Falles von vorn, Fig. 4 ein normales Fem. dext. Diese zeigt die Fossa pat. a, mit den seitlichen Leisten f, und g,. Bei Fig. 2 B sieht man zwischen den Leisten f und g gleichfalls die Fossa pat. Nach innen von ihr bemerkt man eine zweite Grube i; die Ränder derselben h h h sowie der innere g springen stark hervor; in Fig. 2 A sieht man den unteren Rand als starken Vorsprung bei h. In dieser Grube i lag bei der Section die Patella. Es handelt sich hier also um eine Luxatio pat. nach innen. Dieselbe ist, wie ich glaube, nicht zufällig; vielmehr ist sie dadurch zu Stande gekommen, dass das Thier während der Immobilisation seine linke

Digitized by Google

Hinterpfote nach hinten und aussen gerichtet hatte. Hierbei zieht der Theil des Quadriceps fem., der vom Becken entspringt, die Patella nach oben und innen.

Bei der Untersuchung der Gelenkflächen finden sich im Knie- und Fussgelenk diejenigen Theile derselben, die dauernd in gegenseitigem Contact gestanden haben, normal glänzend, während die anderen Abschnitte in grosser Ausdehnung trübe und glanzlos erscheinen. So sind in Fig. 2 A und 2 B die Abschnitte d d mit normalem Knorpel bekleidet, während die neugebildeten Flächen e e sowohl als auch die ganze Fossa pat. trübe sind. Ebenso ist in der Grube i normaler Knorpelglanz nicht vorhanden. Ich komme nun zur mikroskopischen Untersuchung. Fig. 1 Taf. XIV stellt normalen Knorpel dar. Man sieht an der Oberfläche die platten Zellen, mehr nach der Tiefe zu findet man runde Knorpelzellen, meistens einzeln; endlich beobachtet man, dass an der Grenze des Knochens die Knorpelzellen in Reihen angeordnet sind. Zur Untersuchung der mikroskopischen Veränderungen der immobilisirten Seite mache ich die Schnitte so, dass gleichzeitig die normal glänzenden und die trüben Stellen getroffen werden. Da wo makroskopisch normaler Knorpelglanz vorhanden ist, d. h. an den Contactstellen, findet sich auch unter dem Mikroskop normaler Knorpel. Gehe ich von hier nach den trüben Stellen zu, so tritt als erste Abweichung eine Zellenwucherung auf, die anfangs gering ist, allmählich aber sehr bedeutend wird. Die Zellen liegen in der Tiefe in Längsreihen, die senkrecht zur Oberfläche gerichtet sind, an der Oberfläche jedoch in Reihen, welche dieser selbst parallel sind. Hierzu tritt an der Oberfläche bald eine Streifung der Grundsubstanz gleichfalls der Oberfläche parallel. Hier werden stellenweise die Zellen undeutlicher und kleiner, so dass dieses Gewebe histologisch sich vom Bindegewebe nicht unterscheiden lässt. Ein solches Bild bietet Fig. 2 Taf. XIV. In der Tiefe sieht man senkrecht zur Oberfläche gerichtete Zellenreihen, welche eng bei einander stehen. Nach der Oberfläche zu findet man bei a Zellenreihen, die ihr parallel gerichtet sind, stellenweise mehrfach geschichtet. Bei b und e sind die Zellenreihen mehr schräg und bogenförmig gelagert; sie bilden den Uebergang der in der Tiefe befindlichen Zellenreihen zu den oberflächlichen. Direct an der Oberfläche ist die Intercellularsubstanz stark streifig. Man erkennt in ihr mehrfach, z. B. bei c, Zellenreihen, die der Oberfläche parallel angeordnet sind. Die Zellen werden schliesslich kleiner und flacher und treten unter Zunahme der Streifung der Intercellularsubstanz mehr und mehr zurück; schliesslich nehmen sie das Aussehen der Spindelzellen des Bindegewebes an, wie man bei d sieht. Es handelt sich hier also um ein Uebergehen des Knorpels in Bindegewebe, um einen metaplastischen Prozess an jenen Stellen des Knorpels, die während der Immobilisation nicht in Contact gestanden haben. Die in Contact gewesenen Abschnitte sind makroskopisch und mikroskopisch von normalem Knorpel bekleidet. Dies ist an allen Knochen des Fussgelenks und Kniegelenks in gleicher Weise der Fall. Die neugebildete Grube i der Fig. 2 B zeigt unter dem Mikroskop Folgendes: Knorpelzellen ohne jede typische An-

Digitized by Google

ordnung liegen in einer, theils streifigen, theils homogenen Grundsubstanz; an der Oberfläche findet sich Bindegewebe mit Spindelzellen. Zwischen diesem und jenem in der Tiefe gelegenen Gewebe finden sich Uebergänge.

5. Weisses Kaninchen, 1 Jahr alt.

Die rechte Hinterpfote wird 95 Tage immobilisirt. Das rechte Kniegelenk besitzt bei der Untersuchung eine Excursionsgrösse von 105° gegen 158° links; nach Muskelfortnahme nimmt die Beweglichkeit zu, wird aber erst nach Kapseltrennung normal. Das rechte Fussgelenk lässt sich nur bis zu 125° flectiren, das linke bis zu 23°. Ich versuche die Flexion des rechten Fussgelenks durch starken Druck zu vermehren. Hierbei bricht der Calcaneus. Ich bemerke, dass die Achillessehne an seinem hinteren Ende inserirt. Die Insertionspunkte der zur Achillessehne gehörenden Muskeln waren während der Immobilisation einander permanent genähert; hierbei ist es, wie in den anderen Fällen, zu einer Verkürzung der betreffenden Muskeln gekommen, wodurch die normale Flexion gehemmt wurde. Bei der gewaltsamen Flexion wurden die verkürzten Muskeln so stark gespannt, dass der Calcaneus, an dem sie inseriren, hierbei abbrach. Der Befund im Kniegelenk und Fussgelenk entspricht im Wesentlichen dem soeben ausführlich beschriebenen Falle. Nirgends zeigt der Knorpel, der während der Immobilisation dauernden Druck auszuhalten hatte, eine Veränderung. Hiergegen ist die Gelenkoberfläche da, wo kein Contact stattgefunden hat, trübe und glanzlos. Es findet sich hier an der Oberfläche nicht Knorpel-, sondern Bindegewebe.

6. Graues Kaninchen, 1 Jahr alt.

Die linke Hinterpfote wird 100 Tage immobilisirt. Bei der Untersuchung ist auch hier die Flexion sowohl im Knie- als im Fussgelenk erheblich beschränkt. In beiden Gelenken tritt nach Muskelfortnahme eine Veegrösserung der Excursionen, nach Kapseltrennung normale Beweglichkeit ein. Die makroskopischen und mikroskopischen Veränderungen gleichen in hohem Grade denen des vierten Falles. Ich gebe sie deshalb nicht genauer wieder. Nur die Formabweichung der Fossa pat. erwähne ich. Fig. 5 Taf. XIII zeigt das Fem. sin. von vorn. Während bei Fig. 4, einem normalen Femur, die seitlichen Leisten der Kniescheibengrube oben schwächer werden und weniger hervortreten, findet sich in diesem Falle, dass die Leisten oben sehr hoch sind, wie bei bb der Fig. 5 zu sehen ist. Zwischen diesen Erhöhungen hat, wie sich bei der Section zeigt, die Patella gelegen. Nach oben ist die Vertiefung durch die horizontale Leiste c begrenzt. Mikroskopisch bestehen diese hervorspringenden Leisten aus Faserknorpel und Bindegewebe. Es wiederholt sich somit hier, was ich oben schon bei einem anderen Falle besprochen habe; die Patella hat sich eine Grube gebildet an der Stelle, wo sie während der Immobilisation dauernd gelegen hat.

II. Versuche an Gliedern mit Fracturen.

1. Weisses Kaninchen, 1 Jahr alt.

Etwa 1½ cm über dem linken Fussgelenk wird eine complicirte Fractura tibiae erzeugt und ein immobilisirender Verband angelegt. Nach 20 Tagen

Digitized by Google

wird das Thier getödtet. Die Hautwunde hat sich vergrössert und reicht nach unten bis an die Fussgelenksgegend hervor. In der Wunde sowie an den Knochenfragmenten, die weder Verwachsung noch Callus zeigen, finde ich viel Eiter und Käsemassen. Die Untersuchung des Fussgelenks ergiebt eine schwere Entzündung: Hyperämie und Schwellung der Synovialis, vermehrter zellenreicher Gelenkinhalt und Käsemassen. Obwohl ich eine Communication der äusseren Wunde und der Gelenkhöhle nicht finde, so ist die Möglichkeit einer Communication doch nicht ausgeschlossen, da eine kleine Oeffnung leicht übersehen wird. Sonst ist im Fussgelenk, insbesondere am Knorpel keine Veränderung bemerkbar; ebenso ist das Kniegelenk vollkommen normal.

2. Graues Kaninchen, 1 Jahr alt.

Es wird eine subcutane Fractura tib. sin. etwas über der Mitte derselben erzeugt und ein Gypsverband angelegt. Bei der 22 Tage später erfolgenden Tödtung des Thieres sind die Fragmente bereits mit einander verwachsen. In den Gelenken sehe ich keine anatomische Veränderung.

3. Schwarzes Kaninchen, 7 Monate alt.

Es wird eine subcutane Fractura fem. sin. erzeugt und die linke Hinterpfote immobilisirt. Nach 27 Tagen wird das Thier getödtet. Die Fractur ist nicht geheilt. Ich finde weder entzündliche noch sonstige anatomische Abweichungen in den Gelenken.

4. Gelbes Kaninchen, 1 Jahr alt.

Es wird eine Fractura tib. sin. etwa 2½ cm unter dem Kniegelenk erzeugt, wobei eine kleine Verletzung der Haut an der Fracturstelle entsteht. Darauf wird ein immobilisirender Verband angelegt. Nach 28 Tagen finde ich das Thier todt. Die Hautverletzung hat sich vergrössert; in der Wunde treten die Knochenfragmente, die nicht mit einander verwachsen sind, zu Tage. Die Wunde selbst ist mit übelriechendem Eiter angefüllt. Ausser starker Hyperämie im Kniegelenk finde ich in den Gelenken keine Abweichung.

5. Schwarzes Kaninchen, 3 Monate alt.

Es wird nahe dem Kniegelenk eine complicirte Fractura tibiae sin. erzeugt und ein immobilisirender Verband angelegt. Nach 29 Tagen wird das Thier getödtet. Die Hautwunde eitert stark. Es findet sich kein Callus; die Knochenfragmente sind mit Eiter bedeckt. Im Kniegelenk findet sich Hyperämie und geringe Schwellung der Synovialis. Abgesehen hiervon beobachte ich weder im Knie- noch im Fussgelenk Entzündungserscheinungen. Der Knorpel ist an allen Contactstellen gut erhalten, an den ausser Contact gewesenen Abschnitten zeigen sich geringe Trübungen, denen unter dem Mikroskop Bindegewebe entspricht.

6. Graues Kaninchen, 3 Monate alt.

In der Mitte der Tibia dextra wird eine complicirte Fractur erzeugt und die rechte Hinterpfote immobilisirt. Nach 46 Tagen wird das Thier getödtet. Sowohl die Hautwunde als auch die Fractur ist fast ganz geheilt. Ich finde nirgends entzündliche Erscheinungen. Die Veränderung des Knorpels verhält sich genau wie im vorhergehenden Falle.

Digitized by Google

7. Graues Kaninchen, 4 Monate alt.

Nachdem an der Grenze des unteren und mittleren Drittels der Tib. sin. eine subcutane Fractur erzeugt worden, wird ein immobilisirender Verband angelegt. Das Thier wird nach 46 Tagen getödtet. Die Fractur ist geheilt. In den Gelenken ist alles wie auf der gesunden Seite.

8. Weisses Kaninchen, 5 Monate alt.

Es wird eine complicirte Fractura tib. sin. unmittelbar über dem Fussgelenk erzeugt, die linke Hinterpfote immobilisirt und das Thier nach 49 Tagen getödtet. Die Hautwunde besteht noch; von ihr geht nach oben und unten eine starke Phlegmone aus, die mit theilweiser Gangrän der Haut verbunden ist. Die Fragmente sind nicht mit einander verwachsen; sie sind mit Eiter bedeckt. Im Fussgelenk ist die Synovialis stark hyperämisch; der Gelenkinhalt etwas vermehrt und von leicht röthlicher Farbe. Im Kniegelenk finde ich keine entzündlichen Veränderungen. Die Veränderungen des Knorpels verhalten sich wie in Fall 5.

9. Graues Kaninchen, 4 Monate alt.

Es wird eine complicirte Fractur der Tib. sin. an der Grenze des unteren und mittleren Drittels erzeugt und ein Immobilisationsverband angelegt. Nach 79 Tagen erfolgt die Tödtung des Thieres. Die Hautwunde hat sich vergrössert und eitert stark; sie lässt sich nach unten bis in das Fussgelenk, dessen Kapsel durchbrochen ist, verfolgen. Die Fractur ist nicht geheilt und finden sich einige nekrotische Knochentheile. Die Veränderungen im Kniegelenk, indem ich Hyperämie der Synovialis, geringe Vermehrung des Inhalts und röthliche Färbung des letzteren constatire, entsprechen, abgesehen hiervon, vollkommen denen der ersten Versuchsreihe. Das Fussgelenk bietet, da es sich um einen Kapseldurchbruch handelt, kein Interesse.

10. Weisses Kaninchen, 6 Monate alt.

Nach Erzeugung einer complicirten Fractura tib. sin. in der Mitte des Knochens wird ein Gypsverband angelegt und das Thier nach 80 Tagen getödtet. Die Hautwunde ist noch offen; doch ist die Fractur geheilt. Der Knochen ist an der Fracturstelle fest mit der Haut verwachsen und liegt hier auch frei zu Tage. In keinem Gelenke beobachte ich entzündliche Erscheinungen, die Veränderungen entsprechen vielmehr vollkommen denen der ersten Versuchsreihe, wie ich sie bei dem 4. Fall derselben ausführlich erörtert habe.

11. Grauweiss gefleckte Kaninchen, 1 Jahr alt.

Es wird an der Grenze des unteren und mittleren Drittels der Tib. sin. eine subcutane Fractur erzeugt, ein Immobilisationsverband angelegt und das Thier nach 103 Tagen getödtet. Nach Abnahme des Verbandes finde ich, dass die Fragmente unbeweglich mit einander verbunden sind. Doch besteht winklige Dislocation mit nach hinten gerichteter Spitze des Winkels. Da, wo die Spitze gegen die Haut stösst, befindet sich eine Wunde derselben, die bis an das untere Fragment des Knochens reicht; sie ist mit einem Schorf bedeckt, unter dem Eiter und Käsemassen liegen. An den Zehenspitzen ist Decubitus eingetreten. Im Kniegelenk ist die Beweglichkeit durch

Digitized by Google

die Muskeln und die Kapsel beschränkt. Nach Durchschneidung beider wird die Beweglichkeit normal. Anders verhält sich die Sache im Fussgelenk, wo ich absolute Bewegungsunfähigkeit constatirte, die nach Fortnahme der Muskeln nicht schwindet. Es handelt sich hier um eine Anchylose. Die Gelenkflächen sind in grosser Ausdehnung mit einander verwachsen. Die Zwischenmasse, die die Verbindung herstellt, ist Bindegewebe. Doch geht in grosser Ausdehnung das Knochengewebe der Tibia und das der Fusswurzelknochen direct in einander über. Knorpel sehe ich nur in geringen Resten. Ganz anders liegt die Sache im Kniegelenk. Hier kann ich nur diejenige Art von Veränderungen nachweisen, die ich bei Versuchsreihe I beschrieben habe, Veränderungen, wie sie bei einfacher Immobilisation vorkommen. Ich gebe von dem Kniegelenk des hier beschriebenen Falles zwei mikroskopische Bilder. In Fig. 3 Taf. XIV sieht man die Zellen in lebhafter Proliferation. Bei a a beobachtet man eine grosse Zellenanhäufung. An der Oberfläche sieht man Spindelzellen in stark streifiger Grundsubstanz. Es findet sich hier also nicht Knorpel, sondern Bindegewebe. Den Uebergang beider Gewebe in einander beobachtet man bei b, wo die Zellen kleiner werden und Spindelform annehmen, während gleichzeitig die Grundsubstanz streifig wird. Auch Fig. 1 der Taf. XV ist dem Kniegelenk des hier geschilderten Falles entnommen. Doch habe ich gleiche Bilder auch sehr oft bei Fällen der ersten Versuchsreihe gesehen. Bei a a sieht man Zacken von Bindegewebe in den Knorpel hineingreifen. Dieser Theil des Bindegewebes ist local aus Knorpel entstanden. Bei b hingegen sieht man Bindegewebe, welches auf annähernd normalem Knorpel gelegen und sich von ihm losgelöst hat. Dieses Bindegewebe b steht in festem Zusammenhang mit dem Theil a; es besteht jedoch kein intimerer Zusammenhang mit dem unmittelbar darunter gelegenen Knorpel c. Ich erkläre mir dieses und ähnliche Bilder so, dass das Bindegewebe a sich aus dem unmittelbar unter ihm befindlichen Knorpel entwickelt hat, und dass das so entstandene Bindegewebe a weiter über benachbarten, noch unveränderten Knorpel c gewuchert ist, wodurch das Bindegewebe b entstand. Ein Theil des locker aufliegenden Bindegewebes stammt jedoch auch direct von der Synovialis.

12. Graues Kaninchen, 3 Monate alt.

Es wird an der linken Hinterpfote eine subcutane Fractura tib. sin. erzeugt, und ein immobilisirender Verband angelegt, der in den ersten 3 Wochen Fuss- und Kniegelenk, später nur das letztere fixirte. Nach 192 Tagen tödte ich das Thier. Die Fractur ist geheilt, die Beweglichkeit des linken Kniegelenks ist beschränkt. Durch Muskeldurchschneidung wird sie vergrössert, Kapseldurchschneidung lässt sie normal werden. Im linken Kniegelenk findet sich keine Spur von Entzündung. Das untere Ende des Femur zeigt wesentliche Veränderungen, besonders die Fossa pat. Fig. 7 B zeigt den Knochen von vorn. Bei a sieht man die Grube, in der während der Immobilisation die Patella gelegen hat. Die Grube ist nach oben durch eine horizontale Leiste b begrenzt; auch die seitlichen Leisten sind deutlich ausgebildet, ähnlich wie ich es bei der ersten Versuchsreihe mehrfach beschrieben habe. Un-

Digitized by Google

mittelbar unter dieser Grube a findet sich ein Defect des Knorpels c. Er ist nach oben gegen die Grube a scharf abgesetzt, geht jedoch nach den anderen Richtungen allmählich in das Niveau der Umgegend über. Etwa 5 mm unter dieser Knorpelulceration befindet sich ein zweiter, viel grösserer Defect f, der bis in das Knochengewebe hineinreicht. Dieser Defect hat verschiedene Ausläufer nach oben, wie an der Figur zu sehen ist. Besonders tief ist er an seiner äusseren Grenze bei i. Die obere Begrenzung dieses Defectes ragt stark über sein Niveau hervor, während nach unten der Uebergang ein mehr allmählicher ist. Der Grund dieser beiden Knorpel- resp. Knochenulcerationen ist rauh und glanzlos.

Fig. 7 A auf Taf. XIII zeigt das Gelenkende des Fem. sin. von unten, Fig. 6 das Fem. dext. des gleichen Falles. Die Buchstaben f g i zeigen dieselben Stellen wie bei 7 B. Genau wie ich es bei Fall IV der ersten Versuchsreihe beschrieben habe, sieht man auch bei diesem Falle vorn eine deutliche Verbreiterung der Gelenkfläche (m m, bezeichnen die Sehnen des Musc. extensor dig.). Auch hier ist die Verbreiterung mit einer Formveränderung verbunden. Die unteren Flächen beider Condyli fem. c c gehen nicht unmittelbar in die seitlichen über; vielmehr ist an den Condyli je eine Fläche d d eingeschaltet, die mit den Cartilag. semicirc. in Berührung steht, während der Theil c c unmittelbar mit dem Knorpel der Tibia articulirt. Da, wo gegenseitiger Knorpelcontact stattgefunden hat, ist der Knorpel makroskopisch und mikroskopisch vollkommen normal, während die anderen Stellen der Gelenkoberfläche trübe und glanzlos, theilweise auch rauh sind. An diesen ausser Berührung gewesenen Stellen ist der Knorpel in Bindegewebe übergegangen. Fig. 2 der Taf. XV zeigt ein Bild, wie es an der Grenze des normal glänzenden Knorpels und der trüben Partien sich darbietet. Fast die ganze Knorpelgrundsubstanz ist gestreift. Die Streifung ist in der Tiefe senkrecht gegen die Oberfläche gerichtet und macht in deren Nähe einen Bogen, um sich parallel dieser zu lagern, wie dies bei a zu sehen ist. Etwas weiter von hier entfernt bildet die dieser parallel gestreifte Substanz an der Oberfläche eine besondere Lage, die an Stärke mehr und mehr zunimmt, wie bei b zu sehen ist. In ihr treten auch bald Spindelzellen auf, die, wie sich an anderen Präparaten zeigt, local aus Knorpelzellen hervorgegangen sind. Geht man von einer Stelle, wie ich sie hier beschrieben habe, weiter nach der Richtung der stärkeren Trübung zu, so kommt man an ein Bild, wie es Fig. 3 der Taf. XV zeigt. Man sieht an der Oberfläche Bindegewebe, wie in Fig. 2 bei b. Hinzukommen hier Gefässe, denen man in, wenn auch spärlicher Zahl, begegnet. Fig. 3 zeigt ein Gefäss bei b; unter dem Bindegewebe findet sich hier Knorpel. Nun trifft man aber an manchen Stellen unter dem Knorpel c spongiösen Knochen d, darunter wieder eine Knorpelschicht e. Unter dieser liegt wieder Knochengewebe f. An anderen Stellen, wie dies z. B. bei g der Fall ist, liegt der Knochen direct unter dem Bindegewebe. Hier ist der Knorpel ganz und gar geschwunden. An der entgegengesetzten Seite der Figur sieht man, dass die eingeschobene Knochenschicht d schwindet und unter dem Bindegewebe Knorpel und nun

Digitized by Google

in der Tiefe ausschliesslich Knochengewebe folgt, ohne dass der Knorpel durch Knochen in zwei Schichten getheilt wird. Der soeben beschriebene Fall bietet also sehr bedeutende Veränderungen dar. Während der Knorpel sich in grosser Ausdehnung in Bindegewebe umwandelt, während bei f Taf. XIII Fig. 7 B Knorpel und Knochen geschwunden ist, sieht man an anderen Stellen, wie Fig. 3 auf Taf. XV zeigt, den Knochen zwischen noch erhaltenen Knorpelabschnitten hineinwachsen. Wenigstens kann ich eine andere Erklärung des hier gezeichneten und vielfach sich darbietenden Bildes nicht geben.

Im Vorhergehenden habe ich die beiden ersten Versuchsreihen beschrieben. Die erste enthielt Thiere, bei denen eine gesunde Extremität, die zweite Thiere, bei denen eine Extremität mit Knochenbruch immobilisirt wurde. Die erste Veränderung, die ich auftreten sah, ist eine durch Muskelverkürzung bedingte Beweglichkeitsbeschränkung. Ich sah sie bereits nach 12tägiger Immobilisation. Später wird auch die Kapsel zum Hinderniss der freien Bewegung. Ungefähr gleichzeitig hiermit, tritt an der Oberfläche des hyalinen Knorpels Bindegewebe auf, über dessen Herkunft ich oben mehrfach gesprochen habe. Theilweise ist es aus dem Knorpel local entstanden, und fest mit ihm verbunden, theilweise ist es über ihn herübergewachsen und nur lose auf ihm gelagert. Die Umwandlung des Knorpels in Bindegewebe kann Vertiefungen der Oberfläche zur Folge haben, wenn das neuentstandene Bindegewebe einen kleineren Raum einnimmt, als sein Muttergewebe, der Knorpel. Alle diese Veränderungen treten nur an den Stellen des Knorpels auf, die während der Immobilisation keinem gegenseitigen Contact ausgesetzt waren; da hingegen, wo dieser stattfand, bleibt der Knorpel durchaus normal. Gleichzeitig hiermit sind Gestaltveränderungen des Femur eingetreten. Die Patella hat sich, wie ich gezeigt habe, eine neue Grube hergestellt, wenn sie während der Immobilisation oberhalb der eigentlichen Fossa pat. zu liegen kam. Die Herstellung der neuen Grube hat Statt durch einen in den hier liegenden Bindegewebe auftretenden Wucherungsprozess. Die sich erhebenden Ränder schliessen eben die Grube ein, in deren Boden sich allmählich Knorpel aus Bindegewebe bildet. Es zeigt aber der Oberschenkel noch eine weitere Formveränderung. Ich habe das Auftreten je einer neuen Fläche zwischen den unteren und seitlichen Flächen der Condyli femoris geschildert. Diese Formveränderung beruht, wie ich glaube, auf Folgendem:

Digitized by Google

Die Cartilagines semicirculares sind, von oben betrachtet, stark concav. Die Condyli tibiae sind leicht convex, so dass die Krümmung der Cond. tib. und der Cartil. semic. eine verschiedene ist. Dieser Verschiedenheit der Krümmung schliessen sich bei der dauernden Extensionsstellung die Condyli femoris an, welche normaler Weise unten stark gewölbt sind. Da wo unmittelbar Contact zwischen Femur und Tibia stattfindet, passt jenes sich dieser an. Weil nun Cartil. semic. und Tibia verschiedene Krümmung zeigen, so nimmt auch das Femur verschiedene Flächen an da, wo es direct mit der Tibia und da, wo es mit den Cartilag. semicircul. in Contact steht.

Niemals sah ich bei Immobilisation einer gesunden Extremität eine Anchylose entstehen, oder eine Veränderung eintreten, die als Vorläufer einer solchen aufzufassen wäre. Hierher wären vor Allem Gelenkentzündungen zu zählen, die nach Teissier und Menzel das Primäre sind, wenn eine Anchylose bei Immobilisation entsteht. Wohl aber beobachtete ich in meiner zweiten Versuchsreihe mehrfach bei den offenen Knochenbrüchen Entzündung benachbarter Gelenke, ohne dass ich einen Durchbruch der Wunde in das Gelenk constatiren konnte. Zwar kann gelegentlich eine kleine Perforationsöffnung auch bei genauem Zusehen übersehen werden. Da ich jedoch eine Gelenkentzündung auch ohne sichtbare Kapselperforation mehrfach beobachtete, so glaube ich, dass auch ohne Kapseldurchbruch offene Fracturen zu Gelenkentzündungen führen können; und zwar führen sie um so eher hierzu, je näher die Verletzung dem Gelenke liegt. Indessen ist die Entzündung im Gelenk nicht die nothwendige Folge einer derartigen Verletzung. Aehnlich verhält es sich mit dem Decubitus. Ich hatte öfter Gelegenheit, ihn zu beobachten; oben habe ich jedoch ausserdem Fall 11 der 2. Versuchsreihe alle Fälle mit Decubitus unberücksichtigt gelassen. Ich sah bei Decubitus, der während der Immobilisation eintrat, mehrfach Gelenkentzündung, ohne dass eine Kapselperforation bemerkbar gewesen wäre. Besonders waren die Gelenke erkrankt, die in der Nähe des Decubitus lagen; zuweilen jedoch fand sich auch Entzündung in Gelenken, die weit von der Hautläsion entfernt waren. Ob nun in Folge derartiger Gelenkentzündungen, die eine Folge von anderweitigen entzündlichen Prozessen sind, eine An-

Digitized by Google

chylose entsteht, diese Frage möchte ich nicht ohne Weiteres beantworten. Das Einzige, was mich veranlassen könnte, diese Frage zu bejahen, ist die Anchylolose im Fussgelenk bei Fall 11 der zweiten Versuchsreihe. Eine andere Veranlassung der Anchylose als die Fractur, resp. Hautverletzung, die hier später zu Stande kam, kann ich zwar in diesem Falle nicht anführen. Dennoch halte ich denselben für zu vereinzelt, um darauf hin die obige Frage zu bejahen.

Welches sind nun die für die Praxis wichtigen Consequenzen, die aus meinen beiden ersten Versuchsreihen zu ziehen sind? Wenn von der Therapie eine längere Immobilisation verlangt wird, ohne dass eine entzündliche Affection an der Extremität besteht, so kann man, wie Versuchsreihe I zeigt, ohne das Eintreten einer Anchylose befürchten zu müssen, die Extremität lange Zeit immobilisiren. Diese therapeutische Indication liegt häufig vor, ohne dass irgend welche entzündliche Erscheinung vorhanden ist. Ich erinnere nur an das bekannte Verfahren von Julius Wolff zur Heilung des Klumpfusses (forcirtes Redressement während des Erhärtens des immobilisirenden Verbandes und Liegenlassen des letzteren durch längere Zeit). Lange Zeit, selbst bis zu 9 Monaten bleibt hier der Verband liegen; eine Anchylose wird nicht die Folge sein.

Meine zweite Versuchsreihe behandelt das grosse Gebiet der Immobilisation kranker Extremitäten natürlich durchaus nicht erschöpfend. Ich hätte jedoch hier noch eine grosse Menge anderer Fälle anführen können, die, allerdings ohne dass ich es beabsichtigte, zu pathologischen geworden sind; ich meine die Fälle von Decubitus. Es ist dies leider eine äusserst häufige Störung bei den Versuchen über Immobilisation; ich habe bei mehr als 20 Fällen Decubitus zu beobachten Gelegenheit gehabt. Oft war hierbei der Decubitus unter ausgedehnter Zerstörung der Kapsel bis in das Gelenk gedrungen und hatte zu schwerer Gelenkentzündung geführt. Dennoch beobachtete ich hierbei nicht ein einziges Mal eine Anchylose oder eine Veränderung, die auf das spätere Eintreten einer solchen hätte schliessen lassen. Also selbst bei ausgesprochenen schweren Gelenkentzündungen ist die Anchylose keine so nahe liegende Gefahr. Bei den Fällen der zweiten Versuchsreihe fand ich nur einmal

Digitized by Google

eine Anchylose, für deren Eintreten ich, wie oben auseinandergesetzt ist, eine sichere Erklärung nicht weiss. Berücksichtige ich jedoch die anderen Fälle der zweiten Versuchsreihe, so kann ich den Schluss ziehen, dass die Anchylose, wenn sie hierbei überhaupt eintreten kann, so doch äusserst selten der Ausgang bei mit Fracturen verbundener Immobilisation ist. Subcutane Fracturen, die nicht in unmittelbarer Nähe des Gelenks sich befinden, können, ohne dass eine Anchylose eintritt, mit längerer Immobilisation behandelt werden; jedenfalls ist es, wenn die Heilung einen zwar trägen aber doch sonst glatten Verlauf nimmt, nicht nöthig, um einer Anchylose vorzubeugen, den Verband öfter zu wechseln und passive Bewegungen mit der Extremität vorzunehmen. Was die Immobilisation bei offenen, besonders bei offenen pararticulären Fracturen betrifft, so kommt hierbei zwar mitunter Gelenkentzündung vor. Sicherlich ist aber nicht die Immobilisation Veranlassung hiervon, sondern die offene Fractur. Es geht dies schon daraus hervor, dass ich Gelenkentzündung bei gleicher Verletzung auch ohne künstliche Immobilisation beobachtete.

Wenn nun auch eine Anchylose nicht die Folge künstlicher Immobilisation ist, so hat diese doch andere schwere, oben beschriebene Veränderungen im Gefolge. Es liegt hier die Frage nahe, ob dieselben wieder schwinden, wenn der Immobilisationsverband fortgenommen wird, oder ob die Störungen sowohl die physiologischen als auch die anatomischen dauernde sind. Zur Beseitigung derselben könnte es auf zweifache Weise kommen: Entweder durch active Bewegungen, die nur mit dem immobilisirt gewesenen Gliede ausgeführt werden, oder durch passive Bewegungen, die ohne active Betheiligung der betreffenden Extremität zu Stande kommen. Ich habe mich darauf beschränken müssen, einige Fälle daraufhin zu prüfen, ob ausschliesslich durch active Bewegungen eine vollkommene Restitutio in integrum statt hat.

III. Versuche über die Rückbildung der anatomischen Veränderungen nach Abnahme des Verbandes.

1. Weisses Kaninchen, 1 Jahr alt.

Nachdem die linke Hinterpfote 29 Tage immobilisirt worden war, wird der Verband abgenommen. Das Thier wird 27 Tage nach Abnahme des-

Digitized by Google

selben getödtet. Das Thier hatte nach Aufhören der künstlichen Immobilisation vollständig genügende Gelegenheit zu freier Bewegung. Dennoch blieb die Bewegungsbeschränkung, die sich nach Entfernung des Verbandes zeigte, so gut wie unverändert bestehen. Es betrug nach Abnahme des Verbandes die Excursion des linken Kniegelenks 76° gegen 156° rechts, des linken Fussgelenks 71° gegen 157° rechts. Bis zur Tödtung blieb diese Excursionsgrösse fast dieselbe. Die nach dem Tode vorgenommene Untersuchung ergiebt, dass die Beweglichkeit sowohl im Fuss- als im Kniegelenk nach Muskeldurchschneidung zunimmt und nach Kapseltrennung normal wird. In beiden Gelenken constatire ich ausserdem geringe Hyperämie der Synovialis. Abgesehen hiervon beobachte ich Trübung des Knorpels an Stellen, die bei Extension ausser Contact gewesen sind. Mikroskopisch befindet sich an solchen Stellen Bindegewebe auf hyalinem Knorpel. Ueberhaupt bietet dieser Fall, abgesehen von der Hyperämie des Synovialis, gleichartige Veränderungen dar, wie ich sie in den Fällen meiner ersten Versuchsreihe gefunden habe. Was diese Veränderungen betrifft, so fragt es sich, ob sie lediglich die Folgen der künstlichen Immobilisation sind, oder ob sie ganz oder theilweise erst nach der Verbandabnahme eingetreten sind. Sie sind ziemlich bedeutend, besonders die Trübung der Gelenkoberfläche. Deshalb nehme ich mit Sicherheit an, dass sie, mindestens zum grössten Theil, erst nach Verbandabnahme aufgetreten sind. Nach der Verbandabnahme bestand eine bedeutende Beweglichkeitsbeschränkung, die ich als eine natürliche Immobilisation betrachte. Sie wirkt ebenso wie eine künstliche, nur wird durch diese die Beweglichkeit in höherem Grade beschränkt als durch die natürliche. Die Hyperämie der Synovialis ist eine Folge der Zerrungen, denen dieselbe nach dem Aufhören der Immobilisation ausgesetzt ist, wenn auch nur kleine Bewegungen stattfinden. Volkmann[1]) hat auf die Folgen derartiger Zerrungen hingewiesen, die nach Entfernung von Immobilisationsverbänden an der während der Immobilisation geschrumpften Synovialis stattfinden.

2. Schwarzes Kaninchen, 6 Monate alt.

Die linke Hinterpfote wird 59 Tage immobilisirt und das Thier 47 Tage nach Verbandabnahme getödtet; passive Bewegungen werden nicht gemacht. Die sehr bedeutende Beweglichkeitsbeschränkung beider Gelenke schwand allmählich und wurde 27 Tage nach Aufhören der Immobilisation die Beweglichkeit normal; 20 Tage hierauf wird das Thier getödtet. Es finden sich stellenweise Trübungen des Knorpels und ihnen entsprechend Bindegewebe, wiewohl in geringer Ausdehnung vor.

3. Graues Kaninchen, 1 Jahr alt.

Die rechte Hinterpfote wird 88 Tage immobilisirt; 51 Tage nach Verbandabnahme tödte ich das Thier. Die ziemlich grosse Beweglichkeitsbeschränkung schwindet allmählich, und ist die Beweglichkeit 25 Tage nach Entfernung des Verbandes normal. Nach der Tödtung des Thieres finde ich

[1]) Ueber den Hydarthros steif gehaltener Gelenke von R. Volkmann. Berliner klinische Wochenschrift. 1870. No. 30, 31.

Digitized by Google

die gleichen Veränderungen wie bei dem vorhergehenden Fall, jedoch in grösserer Ausdehnung.

4. Die rechte Hinterpfote wird 98 Tage immobilisirt. Kurz nach Abnahme des Verbandes beträgt die Excursion des rechten Kniegelenks 55° gegen 158° links, des rechten Fussgelenks 40° gegen 158° links. Die Excursionen werden allmählich grösser. 63 Tage nach Abnahme des Verbandes tödte ich das Thier. Die Beweglichkeit ist noch nicht zur Norm zurückgekehrt. Es beträgt nach der Tödtung die Excursionsgrösse des rechten Kniegelenks 134°, des rechten Fussgelenks 96°. Muskeldurchschneidung bringt fast gar keine Zunahme der Beweglichkeit hervor, Kapseldurchschneidung lässt die letztere normal werden. Im Fuss- und im Kniegelenk finde ich bedeutende Vermehrung des Gelenkinhalts; er ist serös und leicht hämorrhagisch. Die Synovialis ist ebenso wie das pericapsuläre Gewebe stark hyperämisch; die Synovialis enthält ausserdem Blutpigment. Weitere Veränderungen zeigt das Femur dext., das Fig. 8 Taf. XIII darstellt. Man sieht oben bei b eine Grube ähnlich der schon oft beschriebenen. Hier hat während der Immobilisation die Patella gelegen. Unmittelbar darunter befindet sich ein erheblicher Defect in der Fossa pat. bei c; derselbe geht bis an den Knochen heran und besitzt einen grauweissen rauhen Grund. Ferner finden sich hier zu beiden Seiten der Fossa pat., da wo der Knochen von Synovialis bedeckt ist, mehrere knollige Erhebungen a a a und d d; zwischen den einzelnen Höckern befinden sich Vertiefungen. Die Höcker sind von derselben Consistenz, fast so derb wie Knorpel. Die Fossa pat., die Condyli femoris et tibiae zeigen erhebliche Trübungen an den Stellen, die während der Immobilisation ausser Contact gewesen sind. An der Patella ist der untere Theil des Knorpels von einer derben durchscheinenden Masse verdeckt; die mit der geschwollenen und gewucherten Synovialis zusammenhängt. Im Fussgelenk zeigen sich ähnliche Veränderungen. Auch hier sind Trübungen des Knorpels vorhanden. Kleine knollige Auswüchse finde ich hier an der Tibia. Fig. 9 Taf. XIII zeigt die normale linke, Fig. 10 die veränderte rechte von unten. Die Tibia articulirt mittelst der äusseren Hälfte a a, mit dem Calcaneus, mittelst der inneren b b, mit dem Talus. Die hintere Hälfte ist vorzugsweise bei Extension, die vordere bei Flexion in Knorpelcontact. Von diesen letzteren Stellen, die während der Immobilisation ausser Contact waren, gehen die Auswüchse aus. Die Wucherungen sind, wie auch die Figur 10 zeigt, sehr erheblich, da sie makroskopisch sehr allmählich in den Knorpel übergehen, so sind sie nicht so deutlich darzustellen, wie in Fig. 8 am Kniegelenk. Doch erkennt man bei c c der Fig. 10 auch die unregelmässige höckerige Form. In Folge der derben Consistenz erscheint das untere Gelenkende der Tibia nicht nur für das Auge, sondern auch für das Gefühl erheblich verbreitert. Die Verbreiterung ist besonders durch die nach vorn und innen gehende Wucherung des dem Talus entsprechenden Abschnitts bedingt. Der Talus und Calcaneus sind in ganz ähnlicher Weise verändert, indem der vorderste Theil des Knorpels von einem derben durchscheinenden Gewebe bedeckt ist.

Digitized by Google

Ich gehe nun zum mikroskopischen Befund über. Was den Defect c in Fig. 8 betrifft, so fehlt hier der Knorpel vollständig und findet sich daselbst stark faseriges Bindegewebe, unter dem unmittelbar Knochengewebe liegt. Die Wucherungen a a a und d d bestehen gleichfalls aus faserreichem Bindegewebe. Auch sonst findet sich auf dem Knorpel des Femur und der Tibia den trüben Stellen entsprechend Bindegewebe. Die beschriebene derbe Masse auf dem unteren Theile der Patella besteht aus Bindegewebe, das sich an der Oberfläche bis zur Synovialis verfolgen lässt, in der Tiefe jedoch fest mit dem Knorpel zusammenhängt und, wie aus vielen Uebergängen zu ersehen ist, sich aus ihm entwickelt hat. Ganz ebenso liegt die Sache im Fussgelenk. Der Knorpel der Tibia, des Talus und des Calcaneus ist vorn von Bindegewebe bedeckt, und es zeigt sich, dass dieses theilweise mit der Synovialis zusammenhängt, theilweise aber auch dem Knorpel seine Entstehung verdankt.

Wie ist nun dieser Fall zu deuten? Wie sind die schweren Ernährungsstörungen, die sich hier fanden, zu erklären? Abgesehen von den Trübungen des Knorpels, die während der Immobilisation entstanden sind, sind die anatomischen Veränderungen im Gelenk erst nach Aufhören der Immobilisation entstanden. Dies schliesse ich daraus, dass ich in keinem Falle bei unterbrochener Immobilisation ähnliche Veränderungen, wie in dem eben beschriebenen Falle fand.

Zweifellos handelt es sich um eine Entzündung beider Gelenke, des Fussgelenks sowohl wie des Kniegelenks. Die Hyperämie der Synovialis, der blutig-seröse Erguss, die bedeutenden Wucherungen können nur als Entzündung gedeutet werden. Volkmann giebt, wie schon erwähnt, als Ursache der nach anhaltender Immobilisation entstehenden Gelenksentzündungen die Zerrungen an, welche die Synovialis bei den Bewegungsversuchen auszuhalten hat.

Es fragt sich weiter: Wie entstand der Defect c in Fig. 8? Entstand er während der Immobilisation oder nach Aufhören derselben? Da der Defect zu gross ist, um durch einfache 98tägige Immobilisation zu entstehen, so nehme ich das letztere an. An der Patella hatte ich auf dem unteren Theil des Knorpels eine erhebliche Wucherung von Bindegewebe gefunden. Diese entspricht bei Extensionstellung ungefähr dem Defect c. Nach Aufhören der Immobilisation war das Bein meistens in fast vollständiger Extensionsstellung. Es liegt mithin die Möglichkeit vor, dass der Defect c durch die Wucherung an der

Digitized by Google

Patella bedingt ist, dass es sich also um eine Druckatrophie handelt.

Endlich erwähne ich noch, dass das Blutpigment von der Zerreissung von Gefässen herrührt, die während der Immobilisation geschrumpft waren und nach Aufhören derselben bei den Bewegungen gezerrt wurden.

Die letzten 4 Fälle bilden meine dritte Versuchsreihe. Ihre Resultate scheinen mit einander nicht in Einklang zu stehen. Bei Fall 2 und 3 fand vollständige functionelle Restitutio in integrum Statt. Es ist wohl anzunehmen, dass auch die anatomische Beschaffenheit der Gelenke die frühere geworden wäre, dass auch das Bindegewebe über dem Knorpel geschwunden wäre, wenn das Thier länger gelebt hätte. Bei Fall 1 blieb die Functionsstörung vollkommen, bei Fall 4 theilweise bis zum Tode bestehen. Eine erschöpfende Erklärung für diese Differenz kann ich nicht geben. Indessen will ich auf einige hierbei in Betracht kommende Momente hinweisen; ich mache aber vorher eine hierzu nothwendige Abschweifung vom Thema.

Unter dem Verbande sind die functionellen Verhältnisse der Organe andere als vor Anlegung desselben, wo die Stellung der Glieder eine andere und deren Bewegung vollkommen frei war. Infolge dessen sind nun während der Immobilisation Veränderungen in den bewegenden Theilen aufgetreten. Muskeln, die weniger functioniren, erleiden die sogenannte Inactivitätsatrophie. Hiermit sind jedoch die Veränderungen derselben durchaus nicht erschöpft. Oben habe ich gezeigt, dass eine Beweglichkeitsbeschränkung auftritt, die bedingt ist durch Verkürzung der Muskeln. Nun sind die Muskeln unter normalen Verhältnissen so befestigt, dass sie Etwas über ihre natürliche Länge gedehnt sind, wodurch jeder Muskel einen elastischen Zug auf den Knochen ausübt. Die Gelenke sind dann in ihrer Ruhestellung, wenn keine active Contraction der Muskeln auf ihre Stellung Einfluss hat, sondern nur die Summe des elastischen Zuges aller Muskeln, die sonst zu ihrer Bewegung dienen. Diese Ruhelage ist bei Kaninchen im Fussgelenk Beugung in einem Winkel von etwa 110°, am Kniegelenk von etwa 100°, Die natürliche Ruhelage ist bei meinen in Extension immobilisirten Thieren künstlich verändert, und es ist eine künstliche

Digitized by Google

Ruhelage geschaffen. Hierbei sind die Insertionspunkte einiger Muskeln einander permanent genähert, die Insertionspunkte anderer mehr von einander entfernt, als der natürlichen Ruhelage entspricht. Jene Muskeln, bei welchen constante Annäherung der Insertionspunkte stattfindet, verkürzen sich hierbei, und sie bedingen dadurch anfangs ausschliesslich, später zum grossen Theile die Beweglichkeitsbeschränkung, die bei längerer Immobilisation stets angetroffen wird. Damit nun normale Beweglichkeit wieder eintritt, ist es nöthig, dass die verkürzten Muskeln resp. Bänder wieder länger werden; dies geschieht bei Ausschluss passiver Bewegungen durch Contraction der antagonistisch wirkenden Muskeln.

Weshalb nun zuweilen diese Wiederverlängerung sehr schnell zuweilen gar nicht, oder sehr langsam stattfindet, dafür kann ich, wie erwähnt, keine erschöpfende Erklärung geben. Indessen weise ich auf einige hierbei in Betracht kommende Momente hin. Die Dauer der Immobilisation wird selbstverständlich einen Einfluss insofern haben, als mit der Länge der Immobilisation auch die Verkürzung der Muskeln zunimmt. Dass indessen der Einfluss der Immobilisationsdauer zuweilen vollständig zurücktreten kann, das beweist der Umstand, dass Fall 1 mit nur 4wöchentlicher Immobilisation keine Wiederherstellung zeigte, wohl aber Fall 2 und 3 mit längerer Immobilisationszeit. Ferner erwähne ich die Schmerzhaftigkeit, die ein Hinderniss der Wiederherstellung sein kann. Die Dehnung der Muskeln ist oft mit heftigen Schmerzen verbunden, zu deren Vermeidung die Dehnung der verkürzten resp. die Contraction der antagonistisch wirkenden Muskeln unterbleibt. In ähnlicher Weise kann auch eine Gelenkentzündung, die bei den Bewegungsversuchen auftritt, die Fortsetzung derselben hindern. Diese Momente kommen bei der Herstellung der Beweglichkeit in Betracht und erklären zum Theil die individuellen Schwankungen, die sich hierbei zeigen.

Oben habe ich nachgewiesen, dass bei längerer Immobilisation eine Anchylose, d. h. eine Verwachsung der einander gegenüber stehenden Gelenkflächen nicht eintritt. Die Muskelverkürzung und die Kapselschrumpfung veranlassen jedoch eine erhebliche Beweglichkeitsbeschränkung. Die Beantwortung der Frage, ob man aus diesem Grunde von längerer Immobilisation

Digitized by Google

absehen soll, ist davon abhängig, ob innerhalb nicht zu langer Zeit nach Aufhören der Immobilisation eine Wiederherstellung der früheren functionellen Verhältnisse erfolgt. In meiner letzten Versuchsreihe war dies zwar nicht immer der Fall, ich erinnere jedoch nochmals daran, dass ich passive Bewegungen gar nicht ausführte. Für sehr wahrscheinlich halte ich es, dass diese stets zu normaler Beweglichkeit geführt hätten. Die eigenen Muskeln des Thieres sind nicht immer stark genug, um zu einer Verlängerung der verkürzten Antagonisten zu führen; die Schmerzhaftigkeit, die bei der Dehnung der verkürzten Muskeln eintritt, veranlasst das Thier diese zu unterlassen.

Beim Menschen tritt bekanntlich nach längerer Immobilisation, analog den Thierversuchen, oft eine bedeutende Erschwerung der Beweglichkeit ein. So sah ich bei einem 12jährigen Mädchen mit Genu valgum nach zweimonatlicher Immobilisation beider Kniegelenke diese in vollständiger Extension stehen bleiben, als der Verband abgenommen war. Active Bewegungen wurden wegen der Schmerzhaftigkeit unterlassen. Durch 8tägige passive Bewegungen gelang es indessen, die normale Function der Kniegelenke wieder herzustellen. Ich glaube, dass es gelingen wird, auch in anderen Fällen, selbst bei starker Beweglichkeitsbeschränkung, die auf Muskelverkürzung resp. Kapselschrumpfung beruht, durch systematische passive Bewegungen die alte Excursionsgrösse wieder zu erlangen, und ist es meiner Ansicht nach nicht nöthig, längere Immobilisation zu vermeiden, aus Furcht, es könnten irreparable Functionsstörungen die Folge sein.

Digitized by Google

XXI.

Die experimentelle Melanämie und Melanose durch Schwefelkohlenstoff und Kohlenoxysulfid nebst einigen Bemerkungen über die Natur des Malariagiftes.

Von Dr. Carl Schwalbe,
prakt. Arzte in Magdeburg.

(Hierzu Taf. XVI.)

Die nachfolgende Darstellung ist eine weitere Ausführung meines Vortrages über experimentelle Melanämie und Melanose auf der Naturforscherversammlung in Magdeburg im Jahre 1884.

Wenn man Kaninchen, Meerschweinchen und Tauben während längerer Zeit Schwefelkohlenstoff oder Kohlenoxysulfid durch subcutane Injectionen, durch Einspritzung in die Speiseröhre oder durch Einathmung einverleibt, so entsteht je nach der Menge des gegebenen Giftes schon nach einigen Tagen oder einigen Wochen eine deutlich nachweisbare Melanose der verschiedensten Organe. Bei weiterer Anwendung der genannten Stoffe steigert sich diese Melanose und noch andere Veränderungen einiger Gewebe treten auf. Die Anwendung des Schwefelkohlenstoffs ist eine sehr einfache. Man stellt sich fünf- bis zehnprocentige Lösungen in Mohnöl oder Olivenöl dar und wendet dieselben theils subcutan, theils innerlich durch Einspritzung in den Kropf der Tauben oder in die Speiseröhre der Kaninchen an. Bei Tauben ist die letztere Methode die bequemere, bei Kaninchen die subcutane. Bei Darstellung des Kohlenoxysulfids ist grosse Vorsicht nöthig, um sich gegen die Wirkungen des sehr giftigen Gases zu schützen. Haltbare Lösungen des Gases lassen sich am Besten mit Mohnöl darstellen. Das gereinigte Gas wird in Mohnöl geleitet und die gesättigte Lösung, gut verkorkt, an einen dunklen Ort gestellt. Auf diese Weise kann man das Gas monatelang aufbewahren, ohne dass eine Zersetzung stattfindet, welche sich durch die Entwicklung von Schwefel-

Digitized by Google

wasserstoff anzeigt. Zum Einathmen habe ich meiner unvollkommenen Einrichtungen wegen bis jetzt nur ungereinigtes Kohlenoxysulfidgas verwenden können. Dasselbe enthält bekanntlich etwas Schwefelkohlenstoff und Blausäure.

Betrachten wir zunächst die Veränderungen, welche durch Schwefelkohlenstoff bei den schon erwähnten Thieren hervorgerufen werden. Subcutane Einspritzungen von 5—10—20procentigen Lösungen werden von Kaninchen sehr gut ertragen. Sie zeigen kein Schmerzsymptom, fressen sogleich nach der Einspritzung. Man beginnt mit einer Spritze (1 ccm) für den Tag und kann bis zwei bis vier Spritzen für den Tag steigen. Zehn Gramm Schwefelkohlenstoff, auf diese Weise dem Körper einverleibt, genügen, um eine sehr deutliche Melanose zu erzeugen. Man kann im Laufe von 24 Stunden 0,8 bis 1,0 Gramm Schwefelkohlenstoff verbrauchen, ohne acute Vergiftungserscheinungen zu bewirken. Die Kaninchen sind scheinbar ganz wohl; sie fressen tüchtig, sie werden trächtig und gebären lebende Junge. Im weiteren Verlaufe findet Abmagerung Statt. Die Schleimhäute werden blass, an den Augenlidern zeigt sich livide aschgraue Färbung. Untersucht man das Blut des lebenden Thieres, nachdem einige Gramm von Schwefelkohlenstoff verbraucht sind, so fällt sofort die blasse Farbe des Blutes auf, die rothen Blutkörperchen sind häufig nur noch „Schatten". Daneben findet man aber auch noch viele, welche nicht verändert erscheinen. In einzelnen rothen Blutkörperchen erkennt man deutlich ein oder mehrere schwarze Pigmentkörnchen, andere sind in einer Theilung des Stromas begriffen, wieder andere zeigen auf ungeheiztem Objecttische alle die Veränderungen, welche Max Schultze zuerst auf dem geheizten Objecttische dargestellt hat. Bei sorgfältiger Beobachtung aller Vorsichtsmaassregeln gelingt es öfter in einzelnen rothen Blutkörperchen die Eisenreaction nachzuweisen. Die weissen Blutkörperchen sind meistens an Zahl geringer geworden, sie sind häufig blass, bisweilen aber auch reich an schwarzem Pigment. Die Gesammtmenge des Blutes hat entschieden bedeutend abgenommen. Eiweiss und Zucker liessen sich nicht im Urin nachweisen. Während die Kaninchen sich scheinbar ganz wohl fühlen, tritt plötzlich der Tod unter den Erscheinungen der

Digitized by Google

Herzschwäche ein. Die Section wurde entweder unmittelbar nach dem Tode oder einige Stunden später gemacht. Die Milz war in einigen Fällen stark mit Blut gefüllt und bedeutend vergrössert, immer aber von viel dunklerer Farbe als bei gesunden Thieren. Dieselbe enthielt in allen Fällen sehr reichlich schwarzes, braunes und gelbes Pigment. Das Milzvenenblut zeigte zahlreiche Pigmentzellen. Es muss noch hervorgehoben werden, dass das schwarze Pigment besonders reichlich vorhanden war und dass sich dasselbe durch sehr grosse Widerstandsfähigkeit gegen alle bei schwarzem Pigment bisher angewandten Reagentien auszeichnete. Dasselbe giebt deutlich Eisenreaction, zeigt aber daneben noch immer die schwarze Farbe.

Im Knochenmarke konnte durch die Eisenreaction sehr reichlich Pigment nachgewiesen werden; das schwarze Pigment war aber im Vergleich zum braunen oder gelben nicht häufig. Dasselbe war theils in den Markzellen theils interstitiell, dem Laufe der Gefässe folgend, vertheilt. In den Lungen war fast nur schwarzes Pigment zu beobachten, welches nur schwache aber deutliche Eisenreaction gab. Dasselbe lag meistens in kleinen Gruppen von 3—8 Körnchen im interstitiellen Gewebe, niemals in den Alveolen; an einzelnen Stellen waren diese rundlichen Körnchen in grösserer Anzahl vorhanden, umgeben von rothem und rothbraunem, gelösten Blutfarbstoffe offenbar die Reste eines Blutergusses. Sehr charakteristisch sind die Veränderungen des Herzens. Das Herz ist vergrössert, die Musculatur mehr oder weniger stark fettig entartet; zwischen den Muskelbündeln finden sich zahlreiche Blutergüsse in allen Stadien der Resorption, am Rande dieser Ergüsse und zwischen den einzelnen Muskelfasern zeigen sich, mehr oder weniger zahlreich, schwarze Pigmentkörnchen. In der Leber war das schwarze Pigment nur sehr sparsam, häufiger rothes und gelbes. In den Nieren, welche immer besonders in der Rindenschicht sehr blutreich waren, zeigten sich die Corticalsubstanz und besonders die der Nierenkapsel zunächst gelegenen Theile derselben, sowie die Kapsel selbst oft reich an schwarzem Pigment; in der Marksubstanz wurde das Pigment öfter in den Epithelien der Harnkanälchen beobachtet. Auch in der Rinde des Gehirns und dicht unter der Pia mater des Rückenmarkes liess sich in dem interstitiellen

Digitized by Google

Gewebe, nicht in den Capillaren, rother und schwarzer Farbstoff nachweisen.

Ausserdem erleidet das Gehirn eigenthümliche Veränderungen, Erweichungen seiner Substanz, welche ich noch nicht näher untersucht habe. Bei einem Kaninchen, welchem der Schwefelkohlenstoff in den Magen gebracht war, konnte man im Darmepithel und im Bindegewebe der Darmwand schwarze Körnchen mit Eisenreaction nachweisen. Bei den Tauben, welchen mit einer Braun'schen Uterusspritze 1 ccm einer zehnprocentigen Schwefelkohlenstofflösung für den Tag in den Kropf gespritzt wurde, konnte die Pigmentbildung gleichfalls nachgewiesen werden. Die Milz ist bei diesen Thieren nur unbedeutend oder gar nicht vergrössert, enthält aber etwas Pigment. Im Knochenmarke war nur wenig Pigment nachzuweisen. Die Nieren zeigten bald sehr bedeutende Ablagerungen der Farbstoffe, bald nur geringe Mengen. Besonders stark ist die Pigmentablagerung in den Lungen im interstitiellen Gewebe. Hier sieht man häufig zur Seite der Lungenpfeifen schon mit blossem Auge Anhäufungen von Pigment, hundert und mehr kleine rundliche schwarze Körnchen. Dieselben geben sehr starke Eisenreaction. Die Leber enthält nur wenig Pigment. Im Bindegewebe des Kropfes, des Darmes und in den Epithelzellen des Darmes konnten schwarze Farbstoffkörnchen nachgewiesen werden. Im Kropfe zeigten sich bisweilen eine der diphtheritischen Membran sehr ähnlich sehende Auflagerung.

Durch die Temperaturmessungen, welche ich in der Cloake vornahm, wurde bei dem unruhigen Verhalten der Tauben meistens Perforativperitonitis erzeugt, welche die Thiere aber überstanden. Es lassen sich also diese Messungen nicht gut verwerthen. Das Eine scheint fest zu stehen, dass fast ohne Ausnahme kurze Zeit nach Einverleibung des Schwefelkohlenstoffs die Temperatur in der Cloake um einige Zehntel eines Grades sinkt und dann über die Normale ansteigt. Das Blut zeigte ganz ähnliche Veränderungen, wie beim Kaninchen. Die Menge des Blutes nimmt bedeutend ab. Die Thiere verlieren auch ohne Peritonitis bis zu einem Drittel ihres Körpergewichts; die Farbe der Augenlider wird livide, grau. Die Färbung der rothen Blutkörperchen wird schwächer und matter; es treten im

Digitized by Google

Stroma derselben Pigmentkörnchen auf, selbst Theilung desselben findet Statt; weisse Blutkörperchen mit Pigment, freie Pigmentkörnchen und Pigmentschollen werden dann und wann sichtbar, natürlich in sehr wechselnder Menge. Diese Untersuchungen des dem lebenden Thiere entnommenen Blutes müssen häufig vorgenommen werden, um alle Erscheinungen beobachten zu können. Im Beginn der Schwefelkohlenstoffeinwirkung sieht man scheinbar unverändertes Blut.

Wichtig ist der Nachweis von Pigmentbildung bei einem entmilzten Kaninchen. Einem schwarzen Kaninchen wurde am 28. Sept. 1884 die Splenotomie gemacht. Am 4. Oct. wog das Thier 2280 Gramm. Das Blut zeigte durchschnittlich in einem Gesichtsfelde des Mikroskops 6—8 grosse weisse Blutkörperchen, welche keine Spur von Körnchen enthielten; die rothen Blutkörperchen waren normal. Das Thier fühlte sich wohl und munter und frass tüchtig. Vom 4. Oct. bis 9. Nov. wurden subcutane Injectionen von 10 pCt. Schwefelkohlenstofflösung gemacht, so dass am 9. Nov. 9,3 g Schwefelkohlenstoff verbraucht waren. In der angegebenen Zeit wurde das Blut öfter untersucht; dasselbe wurde immer blasser, die rothen Blutkörperchen erschienen nur noch ganz schwach gefärbt; man sieht die Pigmentkörnchen in den rothen Blutkörperchen auftreten; die Eisenreaction gelingt. Auf dem ungeheizten Objecttische zeigen die rothen Blutkörperchen die Veränderungen, welche Max Schultze auf dem geheizten beobachtete. Die weissen Blutkörperchen sind gross, frei von grösseren Körnchen und sehr selten. Der Urin des Thieres, zeigte sich frei von Eiweiss, Zucker und Blutfarbstoff. Am 9. Nov. hatte das Thier tüchtig gefressen, war wohl und munter. Es wurde durch subcutane Injection von 10 g Schwefelkohlenstoff in wenigen Minuten getödtet. Das Thier wog 2475 g, hatte also an Körpergewicht zugenommen. Die Section wurde sogleich nach dem Tode gemacht. Die Operationswunde der Bauchwand war so geheilt, dass die Narbe kaum zu sehen ist. In der Bauchhöhle zeigte sich bedeutende Fettablagerung, an Stelle der Milz ein bohnengrosser abgekapselter käsiger Heerd. In dem Blute der Darmvenen konnte schwarzes Pigment, entweder frei oder an weisse Blutkörperchen gebunden nicht nachgewiesen werden. Alle Organe wurden sogleich in absoluten

Digitized by Google

Alkohol gelegt und später untersucht. Die Schilddrüse war vergrössert und enthielt gelbes, rothes und schwarzes Pigment. Die Pigmente wurden ferner nachgewiesen in der Leber, Niere, Lunge, in dem Herzen, dem Gehirne und dem Rückenmarke; das Knochenmark zeigte wider Erwarten nur wenig Farbstoffe.

Es geht aus diesem Experimente die Thatsache hervor, dass auch ohne Mitwirkung der Milz grössere Mengen Pigment gebildet werden können. Anderseits steht aber auch wohl die Thatsache fest, dass in der Milz der Kaninchen grössere Mengen von Pigment gebildet oder abgelagert werden als in irgend einem anderen Organe dieser Thiere. Dagegen scheint es mir wahrscheinlich, dass die Milz bei den Tauben für die Pigmentbildung von viel geringerer Bedeutung ist, da dieses Organ niemals auch nur annähernd so viel Pigment enthielt als die Kaninchenmilz. Hier scheint die Lunge das bevorzugte Organ zu sein.

Tamassia (Virchow-Hirsch Jahresber. 1881 I. 420 und 564) beobachtete bei acuter Schwefelkohlenstoffvergiftung von Hunden und Kaninchen stärkere Contourirung und Verkleinerung der Blutkörperchen, die bisweilen dreieckige oder sternförmige Gestalt annehmen oder sich in kleine Fragmente auflösen oder in anderen Fällen ihre Transparenz verlieren und wie punctirt aussehen. Poincaré (Virchow-Hirch Jahresber. 1879 I 413) beobachtete bei chronischer Schwefelkohlenstoffvergiftung der Meerschweinchen und Frösche kleine und zerstreute livide Flecke in den Lungen, Erweichung des Gehirns mit einzelnen bisweilen erbsengrossen, weissgelben Heerden. — Ganz ähnliche Befunde in Bezug auf Pigmentbildung erhält man bei der Einwirkung des Kohlenoxysulfides auf die bei den Schwefelkohlenstoffvergiftungen angewandten Thierarten. Entsprechend der grossen Giftigkeit des Gases muss man die Dosen bedeutend geringer nehmen. Ich hatte leider nicht die Einrichtungen, um die Menge des Kohlenoxysulfides, welche vom Mohnöl absorbirt wird, genau zu bestimmen. Nach Radziejewski (dieses Arch. Bd. 53 Die giftigen Wirkungen des Kohlenoxysulfides) ist schon 1 ccm des Gases den Kaninchen tödtlich. Von meiner gesättigten Kohlenoxysulfidlösung waren 9 ccm nöthig um ein Kaninchen schnell zu tödten.

Digitized by Google

30 bis 40 ccm der gesättigten Lösung, im Verlaufe von 2—4 Wochen subcutan eingespritzt, genügen um den Kaninchen eine unzweifelhafte Melanämie und Melanose zu erzeugen. Bei einem Kaninchen zeigten sich schon nach Anwendung von 16 ccm im Verlaufe von 10 Tagen in dem dem lebenden Thiere entnommenen Blute einzelne rothe Blutkörperchen mit schwarzen Pigmentkörnchen und die weissen reich an Pigment. Auch bei diesen Experimenten werden die Thiere blutarm, das Blut wird blass und zeigt die erwähnten Veränderungen. Nach längerer Anwendung, 30—40 ccm, werden die Thiere magerer und verlieren die Haare. Wendet man in einem Tage 2—3 ccm an, so werden die Kaninchen betäubt und schwindelig. Die Temperaturmessungen ergeben Fieberbewegungen. Mir ist es gelungen eine sehr einfache Methode der Temperaturmessung bei Kaninchen zu finden, welche sehr gute Resultate giebt. Zunächst ist es gut sich mit den Thieren zu befreunden und ihnen das Futter immer selbst zu geben. Ist dies geschehen, so bringt man die Thiere auf ein schräg geneigtes Brett (ungefähr 10—20°) mit dem Kopfe nach unten und führt nun das Thermometer in den Mastdarm ein. Während der ersten Tage lässt man durch einen Gehilfen eine Hand über die Augen des Thieres legen, während man selbst das Thermometer einführt; das Kaninchen sitzt ganz ruhig ohne sich zu bewegen. Sehr bald aber ist dieser Gehilfe nicht mehr nöthig. Das Thier, ohne irgend wie gehalten zu sein, bewegt sich während der ganzen Zeit der Temperaturmessung gar nicht. Man erhält auf diese Weise bei gesunden Thieren sehr constante Temperaturen. Bei meinem Maximumthermometer, natürlich immer gleich tief eingeführt, schwankte z. B. die Temperatur des Kaninchens im Verlaufe von 2 Tagen zwischen 38,5 und 38,6. Es wurde nun COS angewandt und deutliche Fieberbewegungen stellten sich ein.

2. Juli	8	Uhr	Temp.	38,5	
	11	-	-	38,6	
	2	-	-	38,6	
	7	-	-	38,5	
3. Juli	8	-	-	38,6	
	9½	-	-	38,5	0,3 ccm COS-Lösung
	10¾	-	-	37,9	
	2	-	-	38,9	

Digitized by Google

3. Juli	5	Uhr	Temp.	38,6	
	8	-	-	38,5	
4. Juli	8	-	-	38,5	0,5 ccm COS-Lösung
	10	-	-	38,4	
	2¾	-	-	38,0	
	8	-	-	37,8	
5. Juli	8	-	-	38,8	0,8 ccm COS-Lösung
	11	-	-	38,4	
	1	-	-	38,8	
	3¾	-	-	38,5	1,0 ccm COS-Lösung
	7¼	-	-	38,6	
6. Juli	8	-	-	38,8	1,0 ccm COS-Lösung
	9	-	-	39,2	
	11	-	-	39,1	1,0 ccm COS-Lösung
	1¾	-	-	39,2	- - -
	8	-	-	39,0	
7. Juli	9	-	-	38,7	1,0 ccm COS-Lösung
	4	-	-	38,3	- - -
	7	-	-	fehlt	- - -
8. Juli	7¾	-	-	39,2	- - -
	4¾	-	-	38,9	- - -
	8	-	-	39,3	- - -
9. Juli	7¼	-	-	38,0	- - -
	8¾	-	-	38,3	sitzt wie betäubt
	11	-	-	39,1	unbeweglich
	1¾	-	-	39,2	
	4¾	-	-	39,0	1,0 ccm COS-Lösung
	8	-	-	38,9	- - -
10. Juli	7½	-	-	39,0	- - -
	11	-	-	38,9	- - -
	1½	-	-	39,3	- - -
	5	-	-	39,5	- - -
	8	-	-	39,5	- - -
11. Juli	7	-	-	39,0	- - -
	11	-	-	38,9	- - -
	5	-	-	39,3	- - -
	7	-	-	39,7	- - -
	8½	-	-	38,8	- - -
12. Juli	7¾	-	-	39,1	2,0 ccm -
	11	-	-	38,8	- - -
	1¾	-	-	39,8	- - -
	4¾	-	-	39,8	
	5¾	-	-	40,2.	

Digitized by Google

Es werden 5 g schwefelsaures Natron in Wasser gelöst in den Magen gebracht; ein Theil der Lösung wird sogleich erbrochen; grosse Athemnoth tritt ein und 6¼ Uhr stirbt das Thier. Section wird sogleich gemacht. Das Thier ist abgemagert und hat viel Haare verloren. An keiner Stelle unter der Haut eine Eiterung; an einigen Stellen ist das Oel noch nicht ganz resorbirt. Lungenödem des allerhöchsten Grades. Die Milz war nicht bedeutend vergrössert, enthielt aber sehr viel Pigment. In der Milzvene Pigmentzellen; Leber blut- und fettreich; Gallenblase fast leer, enthält nur ein wenig zähen, nicht gefärbten Schleimes. In der Lunge, der Niere, dem Herzen, dem Knochenmarke, dem Gehirne und dem Rückenmarke lässt sich schwarzes Pigment in grösserer Menge nachweisen. Bei anderen Kaninchen, welche noch längere Zeit mit Kohlenoxysulfid behandelt wurden, zeigte besonders das Herz bedeutende Veränderungen. Es enthielt Blutergüsse zwischen den Muskelbündeln, war atrophisch, zeigte feinkörnige Entartung und war sehr pigmentreich. Bei einem Kaninchen waren die Schilddrüsen stark geschwollen, enthielten grosse Blutergüsse, in welchen sich reichlich schwarzes Pigment gebildet hatte. Bei einem anderen Kaninchen, welches längere Zeit mit kleinen Dosen von Kohlenoxysulfid behandelt war, zeigte sich 2 Stunden nach dem durch 9,0 ccm COS-Lösung schnell herbeigeführten Tode die Milz ganz bedeutend vergrössert. Der Naturselbstabdruck der Milz nach dem Verfahren von Klebs dargestellt, hatte eine Länge von 6,6 cm und eine Breite von 1,5 cm. Die Grössenverhältnisse der normalen Milz eines gleich grossen Kaninchens waren: Länge 4,7, Breite 0,8. Die Farbe der vergrösserten Milz war blauschwarz (milza nera), die Substanz derselben brüchig und sehr reich an schwarzem, feinkörnigen Pigment. In der Bauchhöhle und dem Herzbeutel wurde ein mässiger, seröser Erguss gefunden.

Ein Meerschweinchen athmete im Laufe von 4 Wochen täglich einige Stunden in einem Kasten, welcher eine geringe Menge ungereinigten Kohlenoxysulfidgases enthielt. Am Ende der 4. Woche wurde ein wenig mehr Gas entwickelt. Das Thier starb mit Schaum vor dem Munde und wurde sogleich nach dem Tode secirt. Die Milz war vergrössert und sehr reich an schwarzem Pigment; in der Milzvene, welche fast ganz leer war,

Digitized by Google

zeigten sich nur wenige Pigmentzellen. Die Leber war sehr blutreich und reich an Farbstoffen. Bei Einlegen von dünnen Leberschnitten in die Lösung von Ferrocyankalium und Salzsäure tritt in zwei Secunden eine sehr starke Blaufärbung ein. Die Farbstoffe lagern hauptsächlich um die Venae interlobulares und intralobulares.

In der Niere findet man Pigment in der Rinden- und Marksubstanz. In der Nebenniere ist nur die Marksubstanz reich an Eisenreaction gebendem Pigment. In den Lungen sieht man in dem interstitiellen Gewebe sehr viel schwarze Farbstoffkörnchen, theils einzeln, theils in grösseren Haufen, aber immer nur im interstitiellen Gewebe, nie in den Alveolen. Die Eisenreaction ist sehr deutlich. Im Herzen haben Blutergüsse zwischen die Muskelbündel stattgefunden, welche den Ausgangspunkt für die Bildung schwarzer Körnchen gaben. In dem vom lebenden Thiere entnommenen Blute liessen sich die schon oben beschriebenen Veränderungen erkennen. — Bei Tauben ist es mir gelungen schon im Verlauf einer Woche durch Einführung des COS-Oels in den Kropf (es wurden pro dosi 0,6 ccm der mit dem Dreifachen ihres Volums verdünnten gesättigten Lösung angewandt und 20 ccm dieser verdünnten Lösung im Ganzen verbraucht) reichliche Bildung von Farbstoffen in den Lungen, der Milz und den Nieren zu erzeugen. Im Herzen waren nur wenige Blutextravasate und wenig Pigment theils zwischen der Musculatur theils unter dem serösen Ueberzuge. Das Thier wurde durch Verblutung getödtet und sogleich untersucht. Einer zweiten Taube wurden vom 8. Dec. 1884 bis 28. März 1885 fast täglich 0,6 ccm der verdünnten COS-Lösung gegeben. Während dieser Zeit wurden sehr häufig Temperaturmessungen gemacht, welche, wie die Section ergab, Perforativperitonitis erzeugt hatten. Das Blut des lebenden Thieres wurde öfter untersucht, Auftreten von Pigment, Zerfall des Stromas der rothen Blutkörperchen und fast völliger Schwund der weissen beobachtet. Der Tod trat am 28. März ein, nachdem mehrere Tage Erbrechen und Diarrhoe bestanden hatte. Im Ganzen waren 54 ccm der verdünnten Lösung verbraucht. Die Section wurde sogleich gemacht. Die Taube hatte ein Fünftel ihres Körpergewichts verloren, obgleich sie bis zu ihrem Tode immer sehr viel gefressen hatte. Die Blutmenge hatte, wie immer, bedeutend abgenommen,

Digitized by Google

ebenso die Farbenintensität des Blutes. Pigment wurde nachgewiesen in: Herz, Lungen, Nieren, Milz, Knochenmark, Pankreas und Gehirn. Bei einer anderen Taube wurde ausserdem noch Verfettung der Leber und Herzmusculatur sowie eine noch grössere Gewichtsabnahme (¼ des Körpergewichts) beobachtet. Einer dritten Taube wurden vom 5. Jan. bis 30. März 17,7 ccm der verdünnten COS-Lösung in den Kropf gebracht. Das Thier blieb wohl und munter und wurde am 30. März erdrosselt. Die Section, welche sogleich gemacht wurde, zeigte, dass das Thier frei von Peritonitis geblieben war, und so gewannen die regelmässigen Temperaturmessungen eine grössere Bedeutung. Die Temperatur wurde täglich viermal, öfter auch fünf- und sechsmal gemessen. Während in der ersten Zeit die Temperatur sich täglich zwischen 40,9 und 41,6 bewegte, stieg sie im März bis 42,6 und zeigte tägliche Schwankungen von 1,3 bis 1,7° C. Es bestand also ein deutlich intermittirendes Fieber. Pigment fand sich reichlich in Lungen, Nieren, Knochenmark und Milz. Die Leber war atrophisch. Ganz ähnliche Befunde wurden noch bei drei anderen Tauben festgestellt, welche auf dieselbe Weise behandelt waren. Ein Huhn athmete an 16 Tagen in einem dunklen Kasten einige Stunden lang kleine Mengen von Kohlenoxysulfid ein. An dem letzten Tage wurde die doppelte Menge des Gases entwickelt. Nach Verlauf von 8 Stunden lag das Thier im Kasten, athmete sehr schwer, konnte nicht auf den Beinen stehen. In reine Luft gebracht erholte es sich etwas; das Athmen blieb aber immer sehr erschwert; die Parese der Beine blieb bestehen. Das Huhn frass nicht. Nach Verlauf von 24 Stunden wurde es durch Verbluten getödtet. Die Untersuchung des dem lebenden Thiere in den letzten 24 Stunden entnommenen Blutes ergab sehr viele kleine, glänzende Körnchen und Kerne der rothen Blutkörperchen; die Zahl der weissen Blutkörperchen erschien vermindert. Die Section ergab: pneumonische Infiltration der linken Lunge. Beide Lungen trotz des Verblutungstodes noch sehr blutreich, ziemlich reich an schwarzem Pigment (Eisenreaction), ganz in derselben Weise vertheilt wie bei den Tauben; das Herz schlaff mit Blutergüssen zwischen den Muskelbündeln, die Milz schlaff, blutleer mit Ausnahme einiger kleiner Ablagerungen von schwarzem Pigment in der Kapsel frei von Farb-

Digitized by Google

stoffen, welche Eisenreaction geben; Leber fettig degenerirt, reich an Pigment, welches starke Eisenreaction giebt. Nieren blutreich, enthalten ziemlich bedeutende Mengen von Pigment mit Eisenreaction.

Man kann in der Corticalis die blaugefärbten Harnkanälchen sehr schön von den nicht gefärbten unterscheiden. — Ein Kaninchen athmete drei Tage lang Kohlenoxysulfid ein. Die Temperaturen bewegten sich in den beiden ersten Tagen der Einathmung zwischen 39,1 und 40,9. Es bestand also intermittirendes Fieber. Am 3. Tage wurde das Thier durch grössere Mengen des Gases getödtet. Die Section ergab starke Blutfülle der Lungengefässe und einzelne Blutergüsse in den Lungen, von denen einige Eisenreaction gaben. Im Herzen zahlreiche kleine Blutergüsse, einzelne Pigmentkörnchen. Milz normal, kein Pigment, Nieren sehr blutreich. Das verschiedene Verhalten der Milz bei der Taube und beim Huhne im Vergleich zu der Milz der Meerschweinchen und Kaninchen verdient hervorgehoben zu werden. Während bei den genannten Säugethieren die Milz immer die bedeutendsten Pigmentmassen enthält und die stärkste Eisenreaction giebt, zeigt die Milz der genannten Vögel nur sehr unbedeutende Mengen von Pigment mit schwacher oder ganz fehlender Eisenreaction. Dass die Milz des Kaninchens, welches nur 3 Tage Kohlenoxysulfid eingeathmet hatte, nicht vergrössert und frei von Pigment war, spricht nicht gegen die allgemeine Regel; wahrscheinlich ist die Milz mehr Organ für die Ablagerung als wie für die Bildung des Pigments bei den Kaninchen. Auch bei Menschen, welche nur kurze Zeit an Malaria, selbst an Perniciosa gelitten haben, findet sich bei der Section die Milz nicht vergrössert. Hervorheben will ich auch noch, dass man in der Milz und der Niere der Kaninchen und Meerschweinchen schwarze Pigmentkörner findet, welche allen Reagentien widerstehen und keine Eisenreaction geben. Durch Arnold's Untersuchungen über die Staubinhalation und Staubmetastase wissen wir, dass Kohlenpartikelchen von der Lunge aus nicht weiter als bis in die Bronchialdrüsen verschleppt werden, wenn diese Drüsen keine directe Verbindung durch Nekrose mit einem benachbarten Blutgefässe haben. In meinen Fällen bestand keine Nekrose der Bronchialdrüsen. Es ist also nicht

Digitized by Google

möglich mit absoluter Sicherheit aus dem chemischen Verhalten eines schwarzen Pigmentkörnchens zu entscheiden, ob dasselbe ein eingeathmetes Kohlenpartikelchen oder veränderter Blutfarbstoff ist.

Ich habe mich bei der Darstellung der angeführten Experimente möglichst kurz gefasst, da es ja sehr leicht ist sich von der Richtigkeit meiner Beobachtungen zu überzeugen, und glaube bewiesen zu haben, dass durch Schwefelkohlenstoff und Kohlenoxysulfid sich bei den angewandten Thieren pathologische Veränderungen erzeugen lassen, welche den bei Malariaerkrankungen der Menschen beobachteten sehr ähnlich sind. Virchow war der erste, welcher in der Leiche eines Intermittenskranken die Melanämie nachwies, nach dem kurz vorher Heinrich Meckel diese Beobachtung an dem Blute einer Geisteskranken gemacht hatte. Seit dieser Zeit ist die Melanämie sehr häufig beobachtet und studirt. Kelsch (Virchow-Hirsch Jahresbericht 1875 Bd. II S. 17), welcher ausgedehnte Untersuchungen in Algier anstellte, fand in allen Fällen von Malariakrankheit, mag der Prozess schnell zum Tode führen oder langsam verlaufen, auch ohne dass irgend welche materielle Veränderungen in den Organen nachweisbar sind, Abweichungen im Blute, welche als directe Folge der Einwirkung des Malariagiftes auf dasselbe angesehen werden müssen; dieselben bestehen 1) in einer numerischen Verminderung der festen Bestandtheile des Blutes; 2) in einer Volumsvergrösserung der rothen Blutkörperchen; 3) in dem Auftreten eines schwarzen Pigmentes in dem Blute. Die Anzahl der weissen Blutkörperchen ist noch viel bedeutender verringert als die der rothen. Man findet rothe Blutkörperchen, welche gross und blass sind, weniger grosse, reichlicher gefärbt mit mehr oder weniger zackigen Rändern, endlich glatte, lebhafter gefärbte. Je stärker die Oligocythämie ist, um so mehr überwiegt die Zahl der ersten Kategorie. Heinemann (Ein eigenthümlicher Fall von Methämoglobinurie bei Intermittens (dies. Arch. Bd. 102 3. Heft) fand im Blute eines an Intermittens und Methämoglobinurie erkrankten jungen Mannes kein einziges normales Blutkörperchen. Die rothen Blutkörperchen waren farblos und schwammen als „Schatten“ in dem stark gefärbten Plasma; die Abnahme ihrer Zahl und Grösse war evident. Auch

Digitized by Google

die weissen Blutkörperchen waren fast bis zum Verschwinden an Zahl vermindert; dagegen fanden sich ausnehmend beträchtliche Anhäufungen der viel besprochenen Blutkörnchen, welche als Blutplättchen beschrieben worden sind. 48 Stunden nach der ersten Untersuchung und nach dem Verschwinden der Methämoglobinurie und des Fiebers erschien das Blut durchaus normal, das Plasma völlig farblos, nur erschien noch die Anzahl der rothen Blutkörperchen etwas vermindert. Fuhrmann (Beiträge zur Kenntniss der Malariakrankheiten. Deutsche militärärztl. Zeitschrift 1874 No. 12. Virchow-Hirsch Jahresbericht 1874 II) beobachtete Folgendes: Mit dem Beginn des Anfalles tritt eine deutliche Lockerung der farblosen Blutkörperchen ein und auf der Höhe desselben findet man im Blute eine nicht unbeträchtliche Menge kleiner farbloser Kerne und Körnchen, in welchen Verf. mit Bestimmtheit den Inhalt der zerfallenen Leucocyten erkennen zu dürfen glaubt. Mit dem Nachlasse des Anfalls und dem Beginne der Reconvalescenz tritt eine Vermehrung der weissen Blutkörperchen ein, die in einem Falle so bedeutend wurde, dass die Zahl derselben die der rothen Blutkörperchen überstieg. Die Kerne und Körnchen schwinden während der Apyrexie schnell, so dass das Blut alsbald sein normales Verhalten angenommen hat. Arnstein (Bemerkungen über Melanämie und Melanose, dies. Archiv Bd. 61) fand bei seinen Sectionen in Kasan, wo perniciöse Fieber endemisch herrschen, nur dann Pigment im Blute, wenn der Tod kurze Zeit nach einem Fieberanfall eingetreten war. Dagegen enthalten die Capillaren der Milz, Leber und des Knochenmarkes noch Pigment in Fällen, wo der Tod Wochen oder Monate lang nach dem letzten Anfalle erfolgt ist. Ablagerungen von Pigment waren wesentlich nur in der Milz, Leber und im Knochenmarke. Herz (v. Ziemssen, Handbuch der acuten Infectionskrankheiten 1. Aufl. 2. Th. S. 595) giebt an, dass er bei einem Manne, welcher jahrelang an Intermittens gelitten und immer in Malariagegenden gelebt hatte, eine hochgradige fettige Degeneration des Herzfleisches mit zahlreichen in dasselbe eingestreuten meist stecknadelknopfgrossen Hämorrhagien ohne Pigmentanhäufung in den Blutgefässen fand. Zesas (Ueber Thyreoiditis und Strumitis, Centralblatt für Chirurgie 1885) theilt mit, dass in Rom

Digitized by Google

als Theilerscheinung der Malariakrankheit Thyreoiditis und Strumitis ziemlich häufig seien und Chinin heilend wirke. Diese wenigen Angaben aus der ziemlich reichen Literatur der pathologischen Anatomie der Malariakrankheiten werden genügen, um die grosse Uebereinstimmung zwischen dem Befunde bei den angewandten Thieren und dem beim Menschen zu zeigen. Nicht gelungen ist es mir bis jetzt Pigmentembolien zu erzeugen. Klebs (Studien über die Ursachen des Wechselfiebers und über die Natur der Malaria von E. Klebs und C. Tommasi-Crudeli, Archiv für experimentelle Pathologie 11. B. S. 339) sagt: „Da eine ähnliche intravitale Veränderung (Entstehung des schwarzen Pigments) bei keiner anderen Krankheit beobachtet ist (vielleicht mit Ausnahme der Melanosarkome), so muss das Vorkommen dieser Form des schwarzen Pigments als eines der besten Kennzeichen der Malariaaffectionen sowohl bei ihrem natürlichen Auftreten, wie auch in künstlich erzeugten Fällen betrachtet werden.“ Da nun die oben angeführten Experimente eine bedeutend grössere Bildung von Pigment ergeben haben, so müsste nach Klebs daraus folgen, dass Schwefelkohlenstoff und Kohlenoxysulfid mit viel grösserem Rechte als die Ursachen der Malariakrankheiten betrachtet werden können als die Malariabacillen. Es kann nun wohl nach unseren Erfahrungen über Schwefelkohlenstoffvergiftungen beim Menschen mit ziemlicher Sicherheit behauptet werden, dass Schwefelkohlenstoff das Malariagift nicht ist, obgleich sich nicht leugnen lässt, dass gewisse Aehnlichkeiten zwischen Malariakrankheit und chronischer Schwefelkohlenstoffvergiftung des Menschen bestehen. Bei beiden Krankheiten zeigen sich im Anfange wenig oder gar keine auffallenden Ernährungsstörungen, während im weiteren Verlaufe, wenn die Einwirkung des schädlichen Stoffes nicht aufhört, die schwersten oft unheilbaren Ernährungsstörungen auftreten. Delpech hat bei Schwefelkohlenstoffvergiftungen auch Fiebererscheinungen beobachtet. Leider habe ich keinen Bericht über die Obduction eines an Schwefelkohlenstoffvergiftung Gestorbenen finden können. Eine Bildung des Schwefelkohlenstoffs im Erdboden, besonders im Sumpfboden ist sehr unwahrscheinlich. — Anders verhält es sich mit dem Kohlenoxysulfid, welches zuerst von Thann dargestellt wurde. Dasselbe ist in vielen kohlensäurereichen

Digitized by Google

Schwefelwässern nachgewiesen. Es zersetzt sich sehr leicht im Wasser, im Sonnenlichte, in wässrigen alkalischen Lösungen, in Kalkhydrat, besonders leicht in wässriger Ammoniaklösung. Ammoniakgas vereinigt sich mit Kohlenoxysulfid sofort zu Krystallen von sulfoxycarbaminsaurem Ammoniak. Bei der Zersetzung im Wasser und in der Luft wird Schwefelwasserstoff und Kohlensäure gebildet; bei der Einwirkung alkalischer Lösungen bildet sich das Sulfid und Carbonat der angewandten Basen. Das specifische Gewicht des Gases ist 2,1046. Der Geruch ist eigenthümlich, es reagirt minder sauer als Kohlensäure. Aus diesen Eigenschaften erklärt es sich sehr leicht, dass man das Kohlenoxysulfidgas bisher in der Luft der Malariagegenden noch nicht nachgewiesen hat, zumal ernstliche Versuche dasselbe aufzufinden noch nicht gemacht sind. Ich selbst habe durch den Geruchssinn in allen von mir besuchten Malariagegenden Kohlenoxysulfid auffinden können und habe im Sommer 1885 in den nächtlichen Ausdünstungen eines eintrocknenden Sumpfes beim Herrenkrug nahe Magdeburg dieses Gas chemisch nachgewiesen. Am Tage wird das Gas durch das Sonnenlicht zersetzt. Die Thatsache, dass Malariagegenden nur in der Nacht gefährlich sind (Schwalbe, Beiträge zur Kenntniss der Malariakrankheiten. Zürich, Meyer und Zeller 1869 S. 73) wird so sehr leicht verständlich. Dagegen ist es sehr merkwürdig, dass die meisten Entdecker von Wechselfieberorganismen diese Organismen am Tage in der Luft gefunden haben und nicht einmal einen Versuch machten, die Thatsache, dass eine Malariagegend während des Tages nicht inficirt, zu erklären. Es müsste doch wenigstens nachgewiesen werden, dass die specifischen Keime des Nachts viel zahlreicher in der Luft vorhanden sind als am Tage. Vogl (v. Jileck, Ueber das Verhalten des Malariafiebers in Pola, Wien 1881 S. 61) konnte allerdings feststellen, dass früh Morgens und spät Abends mehr Organismen in der Luft waren als am Tage, hat aber leider keine Untersuchungen während der Nacht gemacht oder wenigstens darüber keine Angaben gegeben. Am constantesten fand Vogl eine Naviculaart in der Luft. Im Blute der Fieberkranken fand derselbe Forscher nie Bakterien. Klebs (l. c. S. 325) giebt an, dass die Bewohner der pontinischen Sümpfe sich vor der Infection durch Errichtung von circa 3 m

Digitized by Google

hohen Gerüsten, auf denen sie die Nacht zubringen, schützen, und meint, dass es nicht einzusehen wäre, weshalb gasförmige Bestandtheile sich nur so wenig über den Boden erheben sollten. Man kann sehr leicht zeigen, dass in windstillen Nächten sich die Mikroorganismen aus der Luft, in welcher sie ja bis zu bedeutender Höhe steigen, herabsinken und sich mit dem Thau auf mit Glycerin bestrichenen Glastäfelchen niederschlagen. Den Leuten in den pontinischen Sümpfen fallen also die Mikroorganismen gradezu in Mund und Nase. Wohl aber sind sie gegen Gase, welche specifisch schwerer sind als die atmosphärische Luft, gut geschützt. Schon die Kohlensäure (sp. Gew. 1,524) liebt den Boden und wirkt wenige Meter von ihrem Ursprunge entfernt, nicht mehr schädlich. Ich erinnere an die Hundsgrotte bei Neapel. Nun ist Kohlenoxysulfidgas noch bedeutend schwerer, liebt den Boden also noch mehr und kann daher wenige Meter vom Boden entfernt nicht mehr giftig wirken. Bei der grossen Giftigkeit des Gases genügen geringe Mengen desselben in den untersten Luftschichten, um die Malariavergiftung hervorzurufen, Ammoniak zerstört das Kohlenoxysulfid. Seit in Deutschland regelmässige Düngung der Felder eingeführt ist, hat die Malaria bedeutend abgenommen. Lanzi und Terrigi fanden bei den Ausgrabungsarbeiten im Colosseum, dass gebrannter Kalk im Malariaboden die Fähigkeit der Production des Giftes vernichtet (Klebs l. c. S. 315).. Es ist eine Thatsache, dass Malariaboden, wenn er mit Wasser bedeckt ist, keine Malaria erzeugt. Wasser zersetzt das Kohlenoxysulfidgas zu Kohlensäure und Schwefelwasserstoff. Daher findet man in sehr vielen Malariagegenden reichliche Schwefelwasserstoffentwicklung. Sumpfwasser und Regenwasser, welche Bakterien und Mikrokokken enthalten, erzeugen nach unseren bisherigen Erfahrungen allein keine Malariaerkrankung (vid. Schwalbe l. c. 36).

Die Entwicklung des Schwefelwasserstoffs ist bei den Zersetzungen vegetabilischer Substanzen eine so häufige Erscheinung, dass Eulenberg (Die Lehre von den schädlichen und giftigen Gasen S. 316 und 317) geneigt ist, das Schwefelwasserstoffgas als Malariagift anzunehmen. Mir ist es gleichfalls sehr wahrscheinlich, dass Schwefelwasserstoff bei der Entstehung der biliösen, remittirenden und perniciösen Formen der Malariafieber

Digitized by Google

mitwirkt; dass dies Gas aber das eigentliche Malariagift ist, kann ich nicht zugeben, da durch viele Erfahrungen feststeht, dass da, wo sich Schwefelwasserstoffgas nicht durch Fäulniss und Verwesung von vegetabilischen Stoffen bildet, z. B. in den Gasfabriken, durchaus keine Malariaerkrankungen vorkommen. Die Experimente von Radziejewski (l. c.) haben ergeben, dass die Thiere, welche mit Kohlenoxysulfid vergiftet sind, Schwefelwasserstoff nicht ausathmen; während die mit Schwefelwasserstoff vergifteten Thiere und Menschen Schwefelwasserstoff der ausgeathmeten Luft mittheilen. Schwefelwasserstoff ist nicht wesentlich specifisch schwerer, als atmosphärische Luft und wird nicht durch Sonnenlicht und Wasser zersetzt. Schwefelwasserstoff wirkt auch am Tage, und doch wissen wir, dass während des Tages keine Vergiftungen mit dem Malariagifte stattfinden. Aus diesen Gründen muss ich mich gegen die Annahme, dass Schwefelwasserstoff der Erreger der Malariakrankheiten sein könnte, aussprechen.

Man hat, um die Gastheorie zu verwerfen und die Pilztheorie als die einzig mögliche aufzustellen, behauptet, dass nur die Infection mit Pilzen die langdauernden und schweren Erkrankungen, welche nach einer einmaligen Aufnahme des Malariagiftes z. B. Verweilen während einer einzigen Nacht in einer gefährlichen Malariagegend (pontinische Sümpfe, Maremnen, einzelne Theile von Sicilien u. s. w.) erklären könnte. Dem ist aber nicht so. Wir wissen, dass eine einmalige Vergiftung mit Schlangengift Veränderungen im menschlichen Körper hervorbringen können, welche jahrelang bestehen bleiben, zeitweise gar keine Symptome geben, dann wieder sehr heftige Krankheitserscheinungen zeigen. Wir wissen aber auch von einem Gase, dem Kohlenoxydgase, dass dasselbe nach einer einmaligen Vergiftung Veränderungen im menschlichen Körper zurücklässt, welche Monate und Jahre bestehen. Poelchen (Gehirnerweichung nach Vergiftung mit Kohlendunst. Berl. klin. Wochenschrift 1882. Virchow-Hirsch Jahresb. 1882. I. S. 404) beobachtete bei einer Frau 26 Tage nach der Vergiftung mit Kohlendunst, nachdem sie 18 Tage ihren häuslichen Beschäftigungen nachgegangen war, mit zunehmender Schwerfälligkeit in allen Bewegungen, vollständige Sprachlosigkeit und Apathie, sowie Rigidität

Digitized by Google

der Extremitäten besonders rechts, welche anfangs zunahm, dann aber plötzlich mit Auftreten der Somnolenz verschwand. 6 Wochen nach der Intoxication Tod. Section: zwei symmetrische Heerde gelber Erweichung in den Streifenhügeln, als deren Ursache Thrombose der zugehörigen Gefässe nicht erkannt werden konnte. Die Abhängigkeit der Erweichung von der Kohlenoxydvergiftung ist um so weniger abzuweisen, als unmittelbar nach der Vergiftung eine leichte Sprachstörung eintrat und als auch in 7 von Poelchen aufgeführten Fällen aus der Literatur Erweichungsheerde im Hirn und zweimal sogar symmetrisch in beiden Corpora striata sich fanden, auch in 5 Fällen zwischen Vergiftung und Tod ein bis zu einem Monat dauerndes Intervall bestand.

Rendu (Virchow-Hirsch 1882. I. S. 404) beobachtete nach Kohlenoxydvergiftung eine peripherische, halbseitige Lähmung des Gesichts, des Vorderarmes und des Fusses. Vier Wochen nach Eintritt der Lähmung war die faradische Contractilität der betroffenen Muskeln vollständig erloschen. Kahler (Virchow-Hirsch 1881. I. S. 420) fand wie früher Runeberg mehrmals Glycosurie nach Leuchtgasvergiftung. Ich erinnere an das nicht seltene Auftreten von Glycosurie bei und nach Intermittens. Saltzman (Virchow-Hirsch 1879. I. 413) beobachtete in einem Falle von hochgradiger Kohlenoxydvergiftung Parese der unteren Extremitäten, welche 25 Tage nach der Vergiftung noch nicht gehoben war. Aber auch Fieber wurde durch Kohlenoxydvergiftung erzeugt. Hake (Virchow-Hirsch 1876. I. 409) beobachtete einen Fall, welcher durch Steigerung der Temperatur und reichliche Glycosurie bemerkenswerth ist. Runeberg (Virchow-Hirsch 1880. I. 450) behandelte eine Person mit Leuchtgasvergiftung, welche noch 7 Tage nach der Vergiftung lebte. Das Bewusstsein kehrte während der ganzen Zeit nicht wieder, obgleich Puls und Respiration gut waren. Zuckerharn wurde nur die ersten Tage gefunden. Die 4 letzten Tage unregelmässiges Fieber, das auf 41° stieg. Bei der Section keine localen Veränderungen, aber das Blut enthielt noch Kohlenoxydhämoglobin. Ich könnte die Zahl der Fälle noch vermehren, glaube aber dass die angeführten genügen, um zu beweisen, dass eine einmalige Intoxication mit einem Gase langdauernde und

Digitized by Google

gefährliche Störungen im menschlichen Organismus hervorbringen kann. Es ist gegen die Gastheorie ferner der Einwurf gemacht worden, dass sich die intermittirenden Fieberanfälle nur durch die Einwirkung von Pilzen erklären liessen. Meine Experimente haben gezeigt, dass durch Kohlenoxysulfid intermittirende Fieberanfälle entstehen. Ferner giebt es aber auch Krankheiten, bei denen intermittirende Fieberanfälle entstehen, ohne dass Pilze dabei eine Rolle spielen. Ich erinnere an die ächte Gicht. Hier tritt der typische Gichtanfall ganz plötzlich in der Nacht meistens gegen Morgen mit Frost, Hitze und Schweiss ein; im Laufe des Tages ist der Patient fieberfrei oder wenigstens fast fieberfrei, in der nächsten Nacht wiederholt sich der Anfall in der gleichen Weise und so treten 5—10 Anfälle im Laufe von 5—10 Nächten ein. Wir haben also hier ein regelmässig intermittirendes Fieber, bedingt durch die Ablagerung der harnsauren Salze. Die Anfälle werden, ganz ähnlich wie bei der Malariakrankheit durch Erkältungen, sehr starke Diätfehler u. s. w. hervorgerufen. Chinin ist von mir und anderen Aerzten mit Erfolg gegen das Fieber angewandt. Man kann sich nun sehr gut vorstellen, dass bei der Malariakrankheit die Einwirkung des Kohlenoxysulfidgases, welche ja meistens während längerer Zeit stattfindet, solche Veränderungen im Blute bewirkt, dass die Producte derselben sei es bei ihrer Ablagerung im Körper durch kleine Blutergüsse oder durch Diffusion oder Diapedesis, sei es bei ihrer Ausscheidung ähnlich wie die harnsauren Salze mehr oder weniger typische Fieberanfälle auslösen. Bei der Transfusion mit Lammblut hat Hasse öfter beobachtet, dass dem ersten starken Schüttelfroste in den nächsten Tagen noch einige schwächere gefolgt sind. Hier bestand also nur eine einmalige Einführung des schädlichen Stoffes und doch entstanden mehrere Fieberanfälle, welche durch fieberfreie Perioden von einander getrennt waren. Urticaria war in allen Fällen nach Lammbluttransfusion zu beobachten, in einem Falle erst 14 Tage nach der Transfusion. Auch bei periodischer Hämoglobinurie ist Urticaria ziemlich häufig gesehen, ebenso wie bei vielen Malariakranken diese Hautaffection zum Ausbruch kommt. Bei allen diesen verschiedenen Formen der Urticaria sind erhebliche Veränderungen der Blutbeschaffenheit nachweisbar. Die periodische

Digitized by Google

Hämoglobinurie hat manche wichtige Beziehungen zu der Malariaerkrankung. In einigen Fällen wurde Malaria als Ursache der Krankheit erkannt und durch Anwendung von Chinin Heilung erzielt. (Stolnikow, Virchow-Hirsch 1880. II. 212; Heinemann l. c.) In anderen Fällen konnte eine acute Vergiftung durch sehr geringe Mengen von Arsenwasserstoff nachgewiesen werden. (Eitner, Virchow-Hirsch 1880. II. 213.) Neben der Hämoglobinurie bestand noch Icterus und Fieber. Bei Thieren ist durch Arsenwasserstoffeinathmungen dieselbe Krankheit erzeugt. Azobenzol, Glycerin, Pyrogallussäure, Naphthol und noch einige andere Stoffe sind benutzt um bei Thieren experimentell die Krankheit zu erzeugen. Bei Pferden tritt dieselbe häufig auf, meistens wohl durch Einwirkung von Kälte oder grosse Ermüdung. Bollinger und andere Forscher nehmen die Entstehung von einem toxischen Agens an, welches die Lösung der Blutkörperchen bewirkt. Auch beim Menschen löst häufig die Einwirkung der Kälte oder Muskelanstrengung einen Anfall von Hämoglobinurie mit Fieber aus und so kann man bei geeigneten Individuen nach Belieben Fieberanfälle (Febris quotidiana, tertitiana u. s. w.) erzeugen, je nachdem man dieselben der Einwirkung aussetzt, welche bei ihnen die Hämoglobinurie erzeugt. Ganz ähnlich wie bei Hämoglobinurie die Einwirkung der Kälte den Anfall bewirkt, finden wir bei der Malariakrankheit, dass Kälteeinwirkung den Fieberanfall anregt, auslöst. Diese Einwirkung ist in manchen Gegenden z. B. Nordamerika so deutlich, dass eine Reihe von Aerzten zu der Annahme kamen, ein Malariagift existire überhaupt nicht. Weir, Munro, Oldham, Smith, Mornison, Inmann vertheidigen diese falsche Theorie. Man muss bei der Betrachtung der Malariakrankheit wohl im Auge behalten, dass es Malariaerkrankungen ohne Fieberanfall giebt. So bespricht Desguin (Virchow-Hirsch 1870. II. 218) Fälle von Malariacachexie, bei denen niemals Fieberanfälle bestanden hatten. Fayrer (Virchow-Hirsch 1874. II. 23) macht bei Besprechung der in den Tropen vorkommenden Milzgeschwulst bei Malariacachexie darauf aufmerksam, dass dieselbe sehr häufig und zwar in einer viel schwereren und der Behandlung weniger zugänglichen Form, unabhängig von vorausgegangenem Fieber entsteht, so dass die

Digitized by Google

unter dem Einflusse der Malaria stehenden Individuen allmählich blass, anämisch werden und schliesslich Oedem, Albuminurie und andere Symptome eines schweren Allgemeinleidens neben Milzgeschwulst auftreten, ohne dass der Kranke jemals einen Fieberanfall gehabt oder an Malaria-Neuralgie gelitten hatte.

Wie nun also bei Hämoglobinurie, wenn keine Kälteeinwirkung oder stärkere Muskelbewegung einwirkt, scheinbar Gesundheit besteht, so ist es bei der Malariakrankheit. Viele Menschen leben in Malariagegenden Monate lang scheinbar ganz gesund und sind doch schon krank. Eine unbedeutende Einwirkung auf den Organismus genügt um einen Fieberanfall auszulösen, der häufig genug als Beginn der Krankheit aufgefasst wird. Ich habe schon vor Jahren gezeigt (Schwalbe l. c. S. 67 u. s. w.) wie die verschiedensten Einwirkungen auf eine durch das Malariagift erkrankte Person Malariafieberanfälle auslösen können. Seekrankheit, Missbrauch von Spirituosen, Reize, welche die Haut treffen, Wunden und Verletzungen, vor allen Dingen aber Katarrhe der Respirations- und Digestionsorgane. Frison (Des manifestations variées de l'impaludisme au point de vue pathogénique. Rev. de mém. de med. 1870. Sept. Virchow-Hirsch. 1870. II. 207) sagt, dass die ausserordentliche Verschiedenheit in der Gestaltung der Malariakrankheiten einerseits von gewissen durch die Jahreszeiten bedingten atmosphärischen Einflüssen, andererseits von der individuellen Constitution der Ergriffenen, in Temperament, Alters- und Geschlechtsverhältnissen, von bereits bestehenden krankhaften Diathesen oder vorausgegangenen Krankheiten abhängt. — Diese kurzen Betrachtungen zeigen, dass sich sehr wohl alle Erscheinungen der Malariakrankheit erklären lassen ohne die Mitwirkung von Pilzen zu Hülfe nehmen zu müssen. Bisher waren alle Bemühungen, die Contagiosität des Malariafiebers zu beweisen, erfolglos gewesen.

Hirsch, ein Anhänger der Pilztheorie, sagt in seinem Handbuche der historisch-geographischen Pathologie (I. Abth. S. 210): „Dass sich in dem Malariaprozesse ein Contagium entwickelt, d. h. dass in dem an Malaria erkrankten Individuum das Krankheitsgift sich reproducirt und von demselben ausgeschieden und auf andere Individuen übertragen, die Weiterverbreitung der Krankheit vermittelt, muss nach dem übereinstimmenden Urtheil

Digitized by Google

fast aller Beobachter, und namentlich nach den in den grossen Epidemien gemachten Erfahrungen auf's Entschiedenste in Abrede gestellt werden."

Um die Frage der Contagiosität definitiv zu entscheiden, hat Gerhardt (Ueber Intermittensimpfungen. Zeitschrift für klinische Medicin. Bd. VII. S. 372) an zwei gesunden Personen subcutane Injectionen mit Blut von Intermittenskranken gemacht. Der Erfolg war, dass nach Verlauf von ein bis zwei Wochen intermittirende Fieberanfälle mit bedeutender Milzanschwellung auftraten. Nach meiner Ansicht ist dies Experiment nicht absolut beweisend. Der Nachweis, dass die beiden gesunden Personen, welchen Blut subcutan injicirt wurde, wirklich auf keine andere Weise mit dem Malariagifte in Berührung kamen, ist nicht geführt. Dass dieselben einige Monate lang keinen Wechselfieberanfall gehabt haben, beweist noch nicht, dass sie überhaupt auch nicht von dem Malariagifte inficirt waren. Es sind Fälle bekannt, wo die Zwischenzeit zwischen Infection mit dem Malariagifte und dem Ausbruche des Wechselfieberanfalles eine viel grössere war als einige Monate. Braune (Virchow-Hirsch 1870. II. 215) berichtet über einige Fälle von Intermittens mit mehrmonatlicher Latenzperiode; dieselben betreffen Individuen verschiedenen Alters, meist den höheren Ständen angehörige Damen, welche im Herbste 1868 im Seebade Borkum gelebt hatten, und im Frühjahr und Sommer 1869 trotz günstiger Lebensverhältnisse und bei Mangel jeder etwa anderweitigen Infection an hartnäckiger Intermittens erkrankten, während in den von ihnen bewohnten, meist hochgelegenen, gesunden Localitäten kein weiterer Fall von Malariafieber vorkam. Von 12 Borkumer Badegästen waren 11 in dieser Weise an Malariafieber erkrankt, nur zwei derselben hatten an der Krankheit bereits auf der Insel gelitten und mehrere Rückfälle gehabt, alle hatten das schlechte, missfarbige Trinkwasser in dem Badeorte als specielle Ursache der Krankheit bezeichnet. Abgesehen von jenen 2 bereits in Borkum selbst erkrankten, betrug die Dauer der Latenz über 6 Monate, in einem Falle scheint sie sogar über ein Jahr betragen zu haben. Vf. erinnert an ähnliche von Pfeiffer in Weimar gemachte Beobachtungen, wo unter Truppen, die in den Jahren 1848 in Schleswig und unter anderen, die 1866 in Ra-

Digitized by Google

statt garnisonirt hatten, Malariafieber nach ihrer Rückkehr nach Weimar im Frühling der folgenden Jahre (1849, 1867) auftraten. Fiedler in Dresden beobachtete bei Personen, welche in Norderney gewesen waren, eine Latenz von 1—6—10 Monaten. Blarkall (Virchow-Hirsch 1869. II. 194) stellte auf einem Kriegsschiffe sicher eine Incubation von 12, 14 und 48 Tagen fest.

Fuhrmann (Virchow-Hirsch 1874. II. 24) beobachtete auf der Panzerfregatte Friedrich Carl als kürzeste Incubationszeit 7 Tage, als längste 3 Monate. Recidive traten ohne neue Infection noch nach 4 und 9 Monaten auf. Diese Beispiele zeigen, dass gar nicht selten eine sehr lange Zeit zwischen Infection und Fieberanfall verstreicht. Will man also Experimente mit Injectionen von Malariablut am Menschen machen, so muss man Monate lang darauf achten, dass die zum Experimente bestimmte Person niemals einen Malariaort, welcher oft ganz beschränkt sein kann, besucht. Das ist sehr schwer. Doch zugegeben, dass die beiden von Gerhardt inficirten Personen sich niemals vorher dem Malariagifte ausgesetzt hatten, so ist doch noch nicht der Beweis erbracht, dass das Gift durch Pilze übertragen wird. Es können ganz gut in dem Blute Zersetzungsproducte oder Zersetzungserreger sein, welche ähnlich wie bei der Thierbluttransfusion Fieber erzeugen. Fayrer (The Thanatophidia of India. Virchow-Hirsch 1872. II. 201) giebt an, dass das Blut eines durch Schlangenbiss vergifteten Thieres, anderen Thieren injicirt, auf diese vergiftend wirkt. Das Schlangengift wirkt nicht durch Mikroorganismen vergiftend und doch kann das Blut eines mit Schlangengift vergifteten Thieres auf ein anderes vergiftend wirken. Mariotti und Ciarrocchi (Virchow-Hirsch 1884. II. 20) haben durch subcutane Injectionen von Malariablut in Rom keine Fieberanfälle erzeugt, wohl aber durch intravenöse Injectionen. Jeder, welcher das Werk von Collin (Traité des fièvres intermittentes) gelesen hat, wird sich überzeugt haben, dass Rom kein Ort ist, um Experimente dieser Art zu machen. Rom ist so von Malaria heimgesucht, dass es sehr schwer, ja unmöglich sein wird von einem Erwachsenen, welcher auch nur kurze Zeit in Rom gelebt hat, zu behaupten, derselbe habe niemals Malariagift eingeathmet. Bacelli, Prof. in Rom (Virchow-Hirsch 1872 II. 208) giebt an, dass in

Digitized by Google

allen Monaten in Rom perniciöse Malariafieber vorkommen. Will man beweisen, dass Pilze Malariafieber erzeugen, so muss man mit Reinculturen derselben bei Thieren Melanose erzeugen. Die Melanose lässt sich bei Thieren, wie die oben angeführten Experimente erwiesen haben, leicht hervorbringen. v. Sehlen (Fortschritte d. Med. Bd. 2 No. 18 und dieses Archiv, Bd. 104, 1886) hat nach Koch'scher Methode Kokken aus dem Blute von Malariakranken rein gezüchtet. Hervorzuheben ist, dass derselbe nur während des Fieberanfalles die Kokken fand. In der fieberfreien Zeit liessen sich Pilze nicht nachweisen. Infectionsversuche an Thieren haben bis jetzt keine Resultate ergeben.

Zum Schluss will ich das Ergebniss meiner Untersuchungen noch einmal kurz zusammenstellen. An vielen Malariaorten habe ich durch den Geruchssinn das Kohlenoxysulfid nachgewiesen, an einem Orte auch durch die chemische Reaction. Das Kohlenoxysulfid erzeugt bei Aufnahme durch die Lungen (Einathmung), durch den Verdauungskanal und durch die subcutanen Lymphgefässe bei Thieren intermittirende Fieber und alle die wichtigsten pathologischen Veränderungen, welche man bei an Malariafiebern gestorbenen Menschen beobachtet hat. Nach dem Ergebnisse der Thierexperimente ist man zu der Annahme berechtigt, dass das Kohlenoxysulfidgas das Malariagift ist.

Erklärung der Abbildungen.

Tafel XVI.

Fig. 1 a. Milzabdruck eines mit Kohlenoxysulfidgas behandelten Kaninchens (Methode von Klebs; Befeuchtung des Organs mit Blut).

Fig. 1 b. Milzabdruck eines gesunden Kaninchens von derselben Grösse wie das Kaninchen a.

Fig. 2 a. Schnitt durch die Milz des Meerschweinchens, welches 4 Wochen lang Kohlenoxysulfid eingeathmet hatte; (Hartnack IV) sehr reich an Pigment.

Fig. 2 b. Derselbe Schnitt, die Eisenreaction zeigend.

Fig. 3. Schnitt durch die Bronchialdrüse des Meerschweinchens; (Hartnack IV) sehr reich an schwarzem Pigment.

Fig. 4. Schnitt durch die Lunge des Meerschweinchens; (Hartnack IV, schwarzes Pigment im interstitiellen Gewebe.

Digitized by Google

XXII.

Ueber einige pathologisch-histologische Methoden und die durch dieselben erzielten Resultate.

Von Prof. Dr. Victor Babes in Budapest.

(Hierzu Taf. XVII. Fig. 1—5.)

Jener Theil der pathologischen Histologie, welcher sich mit dem Studium des Verhältnisses der Bakterien zu den Geweben befasst, ist in letzterer Zeit mit Vorliebe studirt worden, das Studium desselben wurde nicht nur durch neue Methoden, vollkommene Mikroskope und durch eine neue Tinctionstechnik erleichtert, sondern einzig und allein die Entwickelung jener Methoden ermöglichte viele derartige Untersuchungen.

Die Entwickelung der Methoden war in gewisser Beziehung einseitig; die übrigen, nicht weniger wichtigen Gegenstände der pathologischen Histologie verfügten bis in die allerletzte Zeit über einfache und in vieler Beziehung nicht hinlängliche technische Untersuchungsmethoden. Dieser Umstand hat mich dazu bewogen, mehrere solche Methoden, welche bis jetzt nur in diesem oder jenem Zweige der Pathologie und namentlich bei Bakterienuntersuchungen im Gebrauch waren, bei anderen Zweigen dieser Wissenschaft anzuwenden; auch nahm ich mehrere in der pathologischen Histologie bis jetzt noch nicht angewandte Färbungen mit mehr oder weniger Erfolg in Anwendung. Es sei mir gestattet, einige einschlägige Untersuchungen und deren Resultate zu beschreiben. Schon früher empfahl ich (Arch. f. mikrosk. Anat. 1883. I.) zum Studium pathologischer Gewebe das Safranin. Die Vortheile dieses Färbemittels zu diesem Zwecke wurden seither allgemein anerkannt. Flemming behandelte die Gewebe vor der Tinction mit einem Gemisch von Hyperosmiumsäure. Schon vor Flemming's Publication färbte ich mit Hyperosmiumsäure behandelte Gewebe mit Safranin oder mit wässriger Coccininlösung und dadurch war ich in der Lage

Digitized by Google

einzelne interessante Verhältnisse zu erkennen, welche wohl auch mittelst anderer Methoden, doch weniger anschaulich darstellbar sind. So konnte ich z. B. mittelst dieser Methode im Rete Malpighii der Haut zwischen den Riffelzellen sehr schön jenes Zellnetz constatiren, welches theils aus pigmentirten, theils aus nicht gefärbten Zellen und deren Fortsätzen besteht und welches mit ähnlichen in der Cutis längs der Gefässe sich befindlichen Zellen in Verbindung tritt.

Als ich diesen Befund Herrn Prof. Waldeyer mittheilte, machte er mich darauf aufmerksam, dass ihm vorher Aeby ähnliche Befunde mitgetheilt hatte, die seither veröffentlicht wurden. Ebenfalls mit Hülfe dieser Methode kann man die Nierenglomeruli vortheilhaft studiren (Fig. 1 g) und war ich in der Lage zu constatiren, dass sich die zuführende Arterie verschmälert, dann eine aus glatten Muskelfasern bestehende Verdickung bildet (m) und dass ein Bündel glatter Muskelfasern sich von hier aus zur Art. efferens erstreckt. Hier besteht zugleich in der Regel eine Anhäufung fixer Bindegewebszellen. Hierauf erweitert sich die Arterie ampullenartig (a), während ihre Muskelelemente sich in hohem Grade verringern. Die Erweiterung ist konisch und die Gefässschlingen entspringen der Basis des Kegels. Aehnliche Anordnung, nur weniger ausgeprägt, zeigt auch die Art. efferens. In zahlreichen Fällen hatte ich Gelegenheit zu erfahren, dass eben dieser, bis jetzt nicht beachtete Muskelring und die Ampulle, Ausgangspunkte verschiedener pathologischer Veränderungen der Glomeruli sind. So ist bei Nierenkrankheiten der Kinder der Hilus glomeruli erster Sitz der Zellenproliferation. Die Wand der Ampulle ist es, welche oft bei Amyloiddegeneration oder bei Arteriosclerose in erster Reihe erkrankt; dessen Grund liegt zweifellos im dort stagnirenden Blute, welches die Wand der weiten und dünnwandigen Ampulle in höherem Maasse afficirt als die übrigen Gefässe der Niere.

Neuestens bereite ich eine concentrirte wässrige Safraninlösung, indem ich einen Ueberschuss des Farbstoffes in destillirtes Wasser gebe, wozu ich 2 pCt. Anilinöl schütte, worauf ich das ganze auf ca. 60° C. erwärme und noch warm filtrire. Dadurch gewinne ich eine viel concentrirtere Lösung, als die rein wässrige, die viel schneller färbt — ungefähr in einer Minute — und mit-

Digitized by Google

telst welcher sehr schöne Dauerpräparate erzielt werden. Die Schnitte kommen nach der Färbung auf kurze Zeit in Alkohol und Nelkenöl und werden nach gründlicher Abtrocknung mit Fliesspapier in Canadabalsam eingeschlossen. Diese Färbung, verbunden mit Flemming'scher Härtung, giebt Bilder, welche an gute Pikrocarminfärbung erinnern, nur dass sie intensiver gefärbt, durchsichtig und glänzend sind, die indirecte Kerntheilung schön hervortreten lassen, die Methode ist daher zum Allgemeingebrauch sehr empfehlenswerth[1]). Diese Tinction lässt, namentlich ausser ihren vorher beschriebenen Vortheilen in schöner röthlich-violetter Farbe die kalkige Infiltration hervortreten; auch ist diese Färbung insbesondere zur Grundfärbung Bakterien enthaltender Gewebe empfehlenswerth, namentlich dort, wo wir es mit solchen Bakterien zu thun haben, welche sich mit Safranin nicht färben. Der Gebrauch dieses Safranins ist noch vortheilhaft zur isolirten Veranschaulichung gewisser pathologischer Veränderungen. Zu diesem Behufe kommen die in Safranin gründlich gefärbten Gewebe auf eine Minute in Jod-Jodkalilösung. Werden sie von hier in Alkohol und in Canadabalsam gebracht, so wird die Farbe aus dem Gewebe, mit Ausnahme gewisser Elemente, ausgezogen. Gefärbt bleiben z. B. die mit Kalk infiltrirten Theile, so erkannte ich auf diese Weise eine mit Kalk infiltrirte Leber, in welcher die verkalkten Theile in schöner Rosafarbe zu sehen sind, während das übrige Gewebe ungefärbt ist.

Meines Wissens ist in der Literatur von einer kalkig infiltrirten Leber nirgends Erwähnung gethan. Diese Leber wurde bei einem an Ostitis femoris und an Arthritis tuberculosa deformans articulationis coxae leidenden Individuum gefunden. In anderen Organen wurde eine kalkige Infiltration nicht bemerkt, die Leber war etwas grösser, graubraun und zeigte der Vena centralis entsprechende graulichgelbe Flecken, wodurch eine eigenthümliche Art der Muskatnussleber entstand. Das Messer knirscht beim Einschnitt in die Leber, die auch beim Antasten einen eigenthümlichen sandigen Eindruck macht. Mit gewöhnlichen Färbungsmethoden zeigt das mikroskopische Bild nichts Besonderes, aber mit Kalilauge behandelt, heben sich die infiltrirten

[1]) Noch intensiver färben sich Osmiumpräparate mittelst wässriger Cochenillösung.

Digitized by Google

Theile stark hervor und es wird bei genauer Untersuchung klar, dass von der Vena centralis ausgehend, den grössten Theil der Verzweigungen der Centralvene Kalksalze erfüllen und dass sich ähnliche Salze auch in den Leberzellen abgelagert haben. Behufs Beurtheilung des Salzes handelte ich nach Rath des Herrn Professor Plósz und es ergab sich, dass den grössten Theil der Ablagerungen kohlensaures und phosphorsaures Kalk bildeten. Viel deutlicher werden diese Verhältnisse durch Färbung mittelst Safranin; hiebei wurden die verkalkten Theile, namentlich die Zellen dunkelroth gefärbt, ihr Kern erscheint auch nach Extraction der Salze nicht. In der Umgebung des Degenerationsgebietes ist ein nicht tingirbarer Ring, dem entsprechend die Grenzen der Zellen verschwommen und kernlos sind, aber keine Kalksalze enthalten. Dieser Befund ist ohne Zweifel auf Kalkresorption und massenhafte Kalkablagerung zurückzuführen, wie dies auch Herr Geheimrath Virchow, der meine Präparate sah, annimmt, obzwar der Grund der ausnahmsweisen Ablagerung in der Leber unerklärt bleibt.

Durch dieselbe Procedur werden im Centralnervensystem gewisse Nervenbündel gelblichroth gefärbt, namentlich ein Bestandtheil der Myelinscheide gewisser Fasern, welche wohl zum Theil dieselben sein dürften, welche mit Säurefuchsin gefärbt bleiben. Jedenfalls aber werden nach letzterer Methode mehr Fasern gefärbt als nach der von mir angewendeten.

Durch diese Methode erhält man unter Anderem isolirte Färbung colloid entarteter Theile.

Die Safranin-Jod-Behandlung ist noch wichtig zur Tinction der kolbigen Gebilde des Actinomyces. Diese Gebilde, welche in hohem Grade vergänglich sind und von welchem Dauerpräparate schwer zu erhalten sind, erscheinen bei dieser Methode in schöner gelblichrother Farbe. Zu diesem Behufe trocknen wir verdächtigen Eiter in dicker Lage oder zerdrückte Actinomyceskörner schnell auf einem Deckglase, behandeln dieselben durch 24 Stunden mit Anilin-Safranin, entfärben sie mit Jod-Jodkalium, Alkohol und Nelkenöl. Durch diese Behandlung werden wenigstens die Kolben schön gefärbt (Fig. 2 A) und es kann der Actinomyces auf diese Art auch in solchem Eiter, in welchem mit unbewaffnetem Auge Actinomyceskörner unauffindbar sind, diagnosticirt werden.

Digitized by Google

Dieser letztere Zweck ist jedoch durch die Gram'sche Tinctionsmethode noch besser zu erreichen. Ich habe im verlaufenen Jahre eben deshalb die Gram'sche Methode sowie die Safranin-Jodbehandlung kurz angerathen (Cornil Babes, Les Bactéries etc.). Der Hauptvortheil dieser Färbung besteht darin, dass durch sie der Actinomyces auch dort diagnosticirt werden kann, wo weder Kolben noch Körner gefunden werden. Ebenfalls durch diese Färbung kann die Verbreitung des Actinomyces in den Geweben studirt werden.

Jedermann, der sich mit Actinomyces befasst hat, weiss, wie schwer es manchmal ist — hauptsächlich in wenig dickem Eiter — die Körner zu finden. Die Behandlung mit Safranin oder nach Gram führt auch in solchen Fällen zum Ziele. In einem solchen Eiter giebt es viel mehr Mycelienfäden, und deren Bruchstücke, als fertige Strahlen- oder Drusenformen. Diese Fäden und deren Theilstücke erscheinen nach Gram am prägnantesten (Fig. 3), sind schwärzlichblau gefärbt (f) und durch ihre eigenthümliche Form und Gruppirung erkennbar. Ein wenig geübter Untersucher wird diese Stäbchen und Fäden mit Tuberkelbacillen oder mit Spirillen verwechseln können, es sei mir darum gestattet mit einigen Worten jene Charaktermerkmale zu erwähnen, welche meiner Ansicht nach die Diagnose sichern. Dickere oder dünnere, den Bacillus tuberculosis an Dicke etwas übertreffende, stark gekörnte, gekrümmte Stäbchen und Fäden (f), namentlich wenn die letzteren einen dichten welligen Verlauf zeigen, ferner wenn mehrere solcher Gebilde ein dichtes Geflecht bilden, in welchem einzelne Fäden beinahe in einem rechten Winkel von einander abzweigen (bei f'), selbst wenn diese in sehr geringer Anzahl vorkommen, sind für Actinomycose charakteristisch. Derartige Gebilde befinden sich in grosser Anzahl im Eiter. Meistens jedoch sind neben diesen feinen Fäden mit einer dünnen Spirale beginnende dicke, an den Leptothrix buccalis erinnernde und kolbenartig endigende Fäden zu finden (Fig. 4), welche ebenfalls wahre Verzweigung aufweisen können. Oefters endigen auch die dünneren Fäden kolbig oder knopfförmig (Fig. 3 f''). Auch in Schnitten (Fig. 2), in welchen die Strahlenform umsonst gesucht wird, kann man fast immer die erwähnten Gebilde frei oder zerstreut, in grossen, gewöhnlich kernlosen Zellen eingeschlossen

Digitized by Google

finden. An der Hand dieser Tinctionsmethode, sowie auf Grund von Züchtungen, bin ich nicht geneigt, die jetzt herrschende Ansicht anzunehmen, nach welcher der Actinomyces zu den eigentlichen Bakterien gehöre und dass die kolbigen Gebilde Degenerationsformen seien. Man kann mittelst der erwähnten Safraninbehandlung erkennen (Fig. 4), dass die dickeren Fäden nicht homogen sind, sondern dass an ihnen eine durch Safranin tingirbare Scheide und in ihrem Innern in regelmässigen Abständen gleichgrosse Körnchen sind, welche die Dicke des Fadens überschreiten. Diese Fäden endigen in einer unbedeutenden kolbigen Verdickung, welche nach Gram färbbar ist und auf dieser sitzt kappenartig eine mehrschichtige hyaline Kapsel, welche nach Gram nicht tingirbar ist. Uns schien es, als ob an der Oberfläche dieser Kappe sich feine warzige Fortsätze befänden. Nebstbei sei noch erwähnt, dass ich Gelegenheit hatte, zu erfahren, dass neben dem Actinomyces in der Wand des Abscesses und in seiner Umgebung, namentlich in den Blutgefässen sich oft andere Bakterien befinden. Einmal konnte ich in denselben durch Culturversuche den Streptococcus pyogenes, in einem anderen Falle den Staphylococcus aureus erkennen. Sowohl in Berlin, als auch in letzterer Zeit in Budapest ist es mir gelungen, mittelst der erwähnten Methode Actinomyces zu diagnosticiren, noch bevor ich Kolben oder die Körner des Strahlenpilzes gefunden hatte. In dem in Berlin beobachteten Falle stand mir nur wenig Eiter zur Verfügung, in welchem die erwähnten Fäden in grosser Anzahl zugegen waren. Später, nach Eröffnung eines anderen Abscesses wurden auch mit freiem Auge sichtbare Körner gefunden. In Budapest in einem auf der Klinik des Herrn Professor Lumniczer vorgekommenen Falle war Herr Dr. Haberern schon aus dem klinischen Bilde im Stande die Diagnose beinahe mit Sicherheit auf Actinomycose zu stellen. Aus dem, aus einem kleinen Abscess stammenden dicken Eiter verfertigte ich Deckgläserpräparate und auch dort war ich im Stande auf Grund der zahlreich vorhandenen, z. Th. in Zellen gelegenen Stäbchen die Diagnose zu stellen, noch bevor ich Körner gesehen.

Die erwähnte Gram'sche Färbungsmethode ist ebenfalls für manche histologische Zwecke verwendbar, so zum Nachweis von

Digitized by Google

Verhornung, von Colloid, von Kalk und zur Färbung einer eigenthümlichen Art von Harncylindern, welche in den Sammelkanälchen der Niere angetroffen werden und oft mit ebenfalls stark gefärbten Kugeln, in Verbindung stehen. Es entstehen hiedurch oft tropfsteinähnliche Gebilde.

Ich gehe nun auf einen anderen Farbstoff über, welcher sowohl zu allgemeinen, als auch zu speciellen Zwecken brauchbar ist. Es ist dies eine neutrale Anilinfarbe, welche aus einem Gemische einer basischen und einer sauren Anilinfarbe besteht. Ich wendete verschiedene Präparate dieser Art an und fand, dass sie die charakteristischen Tinctionseigenschaften der basischen und sauren Anilinfarben nicht nur vereinen, sondern dass sie gewisse Gebilde ganz eigenthümlich färben. Ueberraschende Erfolge erreichte ich z. B. mit jenem neutralen Gemische, welches Ehrlich zur Färbung der neutrophilen Körner des Blutes gebraucht, und welches aus gleicher Menge Säure-Fuchsin, Methylgrün und Orange besteht[1]). Sein Gebrauch ist insofern etwas complicirt, als die Flüssigkeit nur in ihren mittleren Schichten eine reine Lösung bildet, so dass es nöthig ist, immer mittelst Pipette aus der Mitte der Flüssigkeit zu nehmen. Ehrlich färbte mittelst dieses Farbstoffes getrocknete und erhitzte Blutpräparate. Ich versuchte Schnitte mittelst dieses Reagens zu färben. Die in dieser Lösung durch ½ Stunde bis mehrere Stunden lang gefärbten Schnitte werden mit Wasser, Alkohol und Bergamottenöl behandelt. Unter dem Mikroskope können wir constatiren, dass beinahe jeder Gewebstheil mittelst dieser Methode verschiedenartig auf charakteristische Weise gefärbt ist. So sind die rothen Blutkörperchen orangegelb, der Kern der polynucleären Leucocyten ist grün, ihr Protoplasma intensiv violett, das Protoplasma der Mastzellen bläulich, das Protoplasma der eosinophilen Zellen schwärzlichbraun. Aber die auf erwähnte Weise von mir gebrauchte Farbe liefert für Gewebe ein noch mannichfaltigeres Bild. Im Bindegewebe z. B. werden drei wesentlich verschiedene Fasern auf verschiedene Art gefärbt; man

[1]) 125 ccm der gesättigten wässrigen Orangelösung werden mit eben soviel gesättigter, 20 pCt. Alkohol enthaltender Säurefuchsinlösung gemengt, hierauf werden 75 ccm absol. Alkohol und allmählich unter Umschütteln 125 ccm einer gesättigten, wässrigen Methylgrünlösung hinzugefügt.

Digitized by Google

kann carminrothe, stahlgraue und schöne terra siéna-farbige Fasern unterscheiden; auch die im Bindegewebe enthaltenen Zellen erscheinen wesentlich verschieden. Die Wände der Arterien sind gelblichbraun, die quergestreiften und die glatten Muskelfasern sind glänzendbraun, ihre Kerne schön grün. Das Stratum corneum ist, dunkel mahagoniroth, das Eloidin ist lichtbraun, das Rete Malpighii fahlbraun, in den Kernen kann man grüne und rothe Theile unterscheiden, das Protoplasma der tiefsten Cylinderzellenschichten ist grünlich, die Kerne dunkelgrün. Im Epithel sind die Kerne der Wanderzellen lebhaft grün und in Folge dieser intensiven Färbung kann man z. B. gut constatiren, welch' wichtigen Bestandtheil der Krebszellennester, namentlich auch der Globes epidermiques die Wanderzellen bilden. Am frappantesten jedoch ist das Bild der Milz und der Niere; hier kann man die verschiedenen Kanälchen, in ihnen die Kerne, das Protoplasma, die Degenerationen alle durch verschiedene Farbennüancen scharf unterscheiden. Die Trabekeln und die Kapsel der Milz wird rothgefärbt, in ihr sind in der Pulpa Zellen mit braunem Protoplasma und mit dunkelgrünem Kern versehen enthalten und das graulichrothe Reticulum mit grünen Kernen zu unterscheiden, in seinen Maschen giebt es grosse graue Zellen mit einem blassgrünen Kern oder orangefarbene rothe Blutkörperchen; manche Antheile der hypertrophischen Milz zeigen hellroth gefärbtes Zellprotoplasma. Schön kann man ausserdem die Anordnung der in ihrer Structur bis jetzt fraglichen lacunären Gefässe erkennen. Am Querschnitte derselben sieht man die Innenfläche der Wandung von bräunlichen Erhöhungen discontinuirlich ausgekleidet, es sind dies die Querschnitte der Fortsätze der spindelförmigen Pulpazellen. Am Querschnitt kann man sehen, dass es zwischen diesen Zellen und seinen Fortsätzen Spalten giebt. Diese Zellenschicht ist vom homogenen nachbarlichen Gewebe nicht etwa unmittelbar durch eine continuirliche Membran, sondern zunächst durch ein gelblich färbbares grossmaschiges Netzwerk abgeschieden, so dass man annehmen kann, dass diese überaus lose Structur der Wand sich zum fortwährenden Durchwandern der Blutkörperchen eignet. In Betreff der Nieren kann ich erwähnen, dass im Protoplasma der Nierenepithelien mittelst dieser Färbung verschiedenfarbige Körnerchen

Digitized by Google

oder Tropfen zum Vorschein treten, von denen die permanentesten die in den kleinsten geraden Kanälchen vorkommenden grün färbbaren sind, welche ohne Zweifel dieselben sind, welche durch Fuchsin roth färbbar sind und die man mit Bakterien verwechseln kann.

In der Leber sind die Verhältnisse einfach, die Leberzellen sind dunkelockerbraun, das Bindegewebe roth, die Gefässwand terra siena-farben und die Kerne der Epithelien der Gallengänge grün, deren Protoplasma grünlich. Ich bin nicht in der Lage die Bedeutung dieser Verhältnisse zu erörtern und erwähne nur, dass man im Bindegewebe, in der Milz und in der Niere solche früher nicht constatirte Verhältnisse unterscheiden kann, welche geeignet sind diese Färbungsmethode auch für die normale Histologie empfehlenswerth erscheinen zu lassen. Besonders aber zum Studium pathologischer Zustände leistet dieser Farbstoff gute Dienste. So z. B. ist es mir blos mittelst dieser Methode gelungen gute Dauerpräparate amyloidenthaltender Organe, welche in Canadabalsam conservirbar sind und in welchen alle Gewebe charakteristisch gefärbt sind, darzustellen. Wenn wir Schnitte amyloider Organe, besonders Leber, 1 Stunde hindurch in der Farbe behalten und dieselben hierauf mit Wasser, Alkohol und Ol. bergamotti behandeln, so erscheinen die degenerirten Theile in schöner blauvioletter bis schwarzer Farbe, während zugleich die verschiedensten Zellen und Gewebe auf prägnante und charakteristische Weise gefärbt sind (Fig. 5). Auf diese Art gelingt es leicht die Verhältnisse dieser Degeneration zu den verschiedenen Elementen der Gewebe zu erkennen. Die Präparate sind, insofern ich dies bis jetzt zu beurtheilen im Stande bin, sehr dauerhaft. Mittelst dieser Methode kann man in der Niere selbst 4 verschieden gefärbte Hyalincylinder, deren Färbung auch auf ihren Ursprung zu schliessen erlaubt, ferner eine eigenartige hyaline Degeneration der Glomeruli und namentlich des Gefässinhaltes derselben und der eintretenden Arterie (in einem Fall von Scharlachniere) constatiren; auch die mucinöse Degeneration tritt bei dieser Methode in schönem blassbraunem Violette in den Zellen selbst zur Erscheinung.

In einem Falle von Diabetes mellitus erschien der Inhalt der Lebergefässe schmutziggrün, namentlich erschienen veränderte

Digitized by Google

rothe Blutkörperchen und kleinere rundliche Gebilde in dieser Farbe, während der Gefässinhalt anderer Organe schön orange gefärbt war, zugleich waren die in charakteristischer Weise vacuolär gequollenen Kerne der Leberzellen grün gefärbt. Leider stand mir keine andere derartige Leber zur Verfügung, in anderen Organen diabetischer Leichen aber vermisste ich diese Reaction des Gefässinhaltes. In fast jedem Falle konnte ich aber Veränderungen des Kernes und des Protoplasmas namentlich der Nierenepithelien sowie bedeutende Hyperämie der am Hylus der Glomeruli liegenden Blutgefässe constatiren. Bei Diabetes insipidus zeigt der Gefässinhalt der Leber diese Reaction nicht.

Es liegt mir fern ältere, einfache Methoden, welche in den Händen der Begründer der pathologischen Histologie Bedeutendes geleistet haben, durch neue ersetzen zu wollen, man wird derselben ebenso wenig entrathen können, als etwa der Untersuchung frischer Gewebe; dennoch aber glaube ich durch die angeführten wenigen Beispiele gezeigt zu haben, dass es nicht müssig ist, fortwährend neue Methoden auf deren Verwendbarkeit für pathologisch-histologische Untersuchungen zu prüfen.

Die hier erwähnten Methoden und Resultate wurden in der Sitzung vom 29. Mai des kön. ärztlichen Vereins in Budapest vorgetragen und demonstrirt.

Erklärung der Abbildungen.

Taf. XVII. Fig. 1—5.

Fig. 1. Glomerulus der normalen Niere eines Erwachsenen (Osmiumsäure-Anilinöl-Safraninpräparat). Bei m ist die Vermehrung der glatten Muskelfasern in der Umgebung der Arteria afferens, so wie die Verengerung derselben vor ihrem Eintritt in den Glomerus, bei a deren plötzliche ampullenförmige Erweiterung zu erkennen. e Art. efferens.

Fig. 2. Wandantheil eines actinomycotischen Abscesses (erst nach Gram, dann mittelst Anilinöl-Safranin behandelt). A Actinomycesdruse. Bei f erkennt man die in die Kolben eintretenden und knopfförmig endenden Fäden. Bei z isolirte Fäden in einer veränderten Zelle e einen Actinomyceskolben enthaltende Lymphspalte.

Fig. 3. Actinomycesfäden im Eiter, in welchem keine Kolben zu entdecken waren (Färbung wie bei Fig. 2). z Leucocyten. f Freiliegender Actinomycesfaden. f' Dickerer Faden, von dem ein dicht gewellter Faden senkrecht abzweigt, z' Fadenbündel enthaltende Zellen, f'' knopfförmig endendes Zweigchen.

Digitized by Google

Fig. 4. Dickerer Actinomycesfaden mit Kolben (Anilin-Safranin, Jod-Jodkalium-Behandlung).

Fig. 5. Amyloid entartete Leber mit neutralem Farbstoff behandelt. a Arterie, g Gallengang, bg Bindegewebe. b Blutkörperchenhältige intralobuläre Capillare, e normale Leberzellen, f verfettete Leberzellen. d Amyloid.

XXIII.

Zur Aetiologie der Dysenterie in Aegypten.

Von Dr. Kartulis in Alexandrien.

(Hierzu Taf. XVII. Fig. I—III.)

Durch die Mittheilungen einiger Forscher wissen wir, dass bei gewissen Darmentzündungen, abgesehen von Bakterien, auch andere parasitische Organismen, Protozoen oder Mycetozoen, als die Ursache dieser Erkrankungen vermuthet wurden.

So fand im Jahre 1859 Lambl[1]) bei einem an Enteritis verstorbenen Kinde in dem Darmschleim ein amöbenartiges Thierchen von 0,004—0,006 mm und beschalte Diflugien und Ariellen von 0,01—0,016 mm Durchmesser.

Lösch[2]) entdeckte später in St. Petersburg bei einem an Darmentzündung leidenden Bauer in den Stuhlausleerungen eine grosse Menge von Amöben. Die Wichtigkeit des Falles erfordert seine nachträgliche wortgetreue Wiedergabe. Ich lasse deshalb dieselbe im Nachstehenden folgen.

„Die Leibessubstanz der 0,02—0,035 mm messenden Art ist von ziemlich flüssiger und grobkörniger Beschaffenheit und bildet gewöhnlich nur einen oder einige wenige stumpfe und breite Fortsätze, die rasch entstehen, auch nicht selten eben so rasch eingezogen werden und dem rundlichen Körper eine bald

[1]) R. Leukart, Die Parasiten des Menschen. I. Bd. I. Lief. Leipzig und Heidelberg. 1879. — Lambl, Aus dem Franz Joseph-Kinderspitale. Bd. I. S. 363.

[2]) Lösch, Massenhafte Entwickelung von Amöben im Dickdarm. Arch. für path. Anatomie. 1875. Bd. 65.

Digitized by Google

ovale, bald birnförmige oder selbst unregelmässige Form geben. Im Innern erkennt man, von den Körnchen und Nahrungstoffen abgesehen, einen blassen runden Kern und mehrere Vacuolen von bisweilen unregelmässiger Gestalt und wechselnder Grösse.“ Weiter sagt er: „An einer beliebigen Stelle der Körperoberfläche (der Amöbe) sieht man einen flachrundlichen, durchsichtigen, glashellen Höcker sich bilden, der scharf von dem übrigen körnchenhaltigen Protoplasma abgegrenzt ist. Bald wieder wird er eingezogen, oder nimmt schnell an Grösse zu, dehnt sich aus und bildet zuletzt einen fingerförmigen Fortsatz, dessen Länge mitunter dem Durchmesser des übrigen Körpers gleichkommt. Auch dieser Fortsatz kann wieder eingezogen werden, um an einer anderen Stelle wieder zu erscheinen, oder es ergiesst sich in denselben plötzlich das körnchenhaltige Protoplasma und füllt ihn mehr und mehr an. Auf diese Weise ändert sich die Form des ganzen Thieres; sie wird oval, länglich oder, wenn mehrere Fortsätze zugleich ausgesendet werden, unregelmässig. Stets sind die Fortsätze stumpf abgerundet, nie spitz zulaufend oder fadenförmig. Die Bildung derselben erfolgt, im Verhältniss zu den Formveränderungen der Blutkörperchen, mit einer bedeutenden Schnelligkeit, indem bis zu vier und fünf in einer Minute aus- und eingezogen werden. Mitunter entstehen dieselben so plötzlich, dass man den Eindruck erhält, als wenn das Protoplasma an einer circumscripten Stelle zu einem Schleimtropfen ausfliesst. Meist verharren die Thiere, während sie diese Bewegungen vollführen, längere Zeit an einer Stelle, dann jedoch kriechen sie allmählich weiter, indem sie zuerst einen längeren glashellen Faden aussenden, darauf das körnchenhaltige Protoplasma in denselben einströmen lassen und zugleich den hinteren Theil des Körpers nachziehen. Diese Ortsveränderungen erfolgen verhältnissmässig langsam, indem die Thiere im Verlauf einer Minute kaum eine Strecke, die der Länge ihres Körpers gleichkommt, zurücklegen.“

Lösch hält diese Amöben für die Ursache der Erkrankung seines Patienten und stellt sich vor, dass die Amöben Entzündung unterhielten und die Geschwüre nicht zur Heilung kommen liessen. Seine Ansicht zu rechtfertigen verweist er theils auf die ungeheure Menge der Amöben, die durch ihre

Digitized by Google

unausgesetzten Bewegungen doch bestimmt einen mechanischen Reiz auf die erkrankte Schleimhaut hätten ausüben müssen, theils auf die Beziehungen, welche zwischen der Menge der Organismen und der Intensität der Darmentzündung obwalteten, und endlich auf den Erfolg der systematischen Anwendung von Chininklystiren, welche die Parasiten eine Zeit lang nahezu völlig verschwinden liessen und gleichzeitig die Beschwerden zu lindern vermochten. Erst als die Amöben bei Eintreten einer Pleuritis, die später zur Pneumonie sich steigerte und unter den Erscheinungen einer vollständigen Anämie und Erschöpfung schliesslich auch den Tod herbeiführte, gänzlich verschwanden, gelang es den Durchfall zum Stillstand zu bringen [1]).

Lösch spritzte amöbenhaltige Stühle in das Rectum von vier Hunden ein. Davon erkrankte nur ein Hund und in seinen Ausleerungen fanden sich viele Amöben. Der Hund wurde getödtet und die Section zeigte Hyperämie der Schleimhaut des Rectums und oberflächliche Geschwüre.

Leukart erkennt bei Besprechung dieses bis dahin vereinzelt stehenden Falles die Wichtigkeit der Entdeckung an und glaubt mit Recht, dass das Vorkommen der Amöben bei Darmaffectionen häufiger sein und eine weitere Verbreitung haben müsse.

Nach Lösch wollen auch Grassi und Perroncito [2]) ähnliche Amöben bei Darmentzündungen beobachtet haben; der erstere sah sie 6mal in kleiner Anzahl und schreibt ihnen keine pathogene Eigenschaft zu, während Perroncito sie nur einmal beobachtete. Ausserdem hat, nach einer mündlichen Mittheilung an Leukart, auch Sonsino in Cairo noch kleinere Amöben einmal in dem Darmschleim eines an Dysenterie leidenden Kindes beobachtet.

Ausser Amöben sind noch andere hier zu erwähnende Parasiten in den menschlichen Stuhlausleerungen gefunden worden z. B. das Balantidium oder Paramaecium Coli von Malmsten [3]) bei einem Kranken, welcher die Cholera überstanden hatte; die

[1]) Leukart, Op. cit.

[2]) Perroncito, I Parasiti. Milano 1881 und Grassi, Dei protozoi parasiti. Milano 1879.

[3]) Malmsten, Arch. f. path. Anatomie. 1857. Bd. 12.

Digitized by Google

Cercomonas intestinalis von Davaine[1]) und anderen, bei Cholera, Typhus und verschiedenen Darmaffectionen. Grassi[2]) hat Monaden in 4 Fällen von Enterokolitis gefunden. Lösch hält sogar das Vorkommen der Monaden in den dysonterischen Stühlen für sehr gewöhnlich. Ich habe in beinahe 150 Fällen von Dysenterie Schwärmer oder Monadinen 5 mal aufgefunden. Diese Schwärmer besassen eine oder zwei Geisseln und 2—3 Vacuolen und maassen 5—8 μ. Ferner fand ich im Jahre 1881 eine Art von grossen Amöben bei verschiedenen Kranken, die an chronischer Darmentzündung litten (dieses Arch. Bd. XCIX, 1885). Einmal sah ich auch das sog. Paramaecium Coli. Ankylostomen, Distomen und andere Würmer, welche in Aegypten häufig sind und öfters chronische Darmerkrankungen verursachen, werden hier nicht in Betracht genommen.

Aus dem Gesagten ergiebt sich, dass Amöben und Monaden mehrfach bei Darmentzündungen gefunden worden sind. So lange wir aber nicht über eine grössere Anzahl von Fällen einer und derselben Krankheit verfügen, bei welchen eine und dieselbe Art und zwar constant gefunden ist, sind wir nicht berechtigt, irgend einem dieser Parasiten eine pathogene Eigenschaft zuzuschreiben.

Was uns hier zunächst interessirt, ist die Amoeba Coli. Der einzige Autor, welcher näher auf dieselbe eingeht, ist, wie wir gesehen haben, Lösch. Er sah aber nur einen einzigen Fall von Dysenterie mit Amöben, fand sie anscheinend nicht bei anderen Fällen und hat nicht versucht, sie in Darmschnitten aufzufinden.

Während der Choleraepidemie von 1883 in Aegypten hat mein genialer und verehrter Lehrer, Herr Geheimrath Prof. Koch, in den Darmschnitten von verschiedenen an Dysenterie verstorbenen Individuen eine Art von Amöbe gefunden. Damals machte er eine kurze Mittheilung darüber in seinen berühmten Choleraberichten aus Aegypten an den Staatssecretair des Innern. Durch diesen Befund angeregt, machte ich mir die Untersuchung einer grösseren Zahl von Dysenteriefällen zur Aufgabe. Ich glaube mich berechtigt, in Anbetracht der Wichtigkeit dieser

[1]) Davaine, Comptes rendus Soc. Biolog. 1854. Traité des Entozoaires synops. 2 Ed. p. XXIII.

[2]) Grassi.

Digitized by Google

Frage, schon jetzt meine bisher gemachten Erfahrungen einem weiteren Kreise zugänglich zu machen.

Vorerst suchte ich die Amöben womöglich lebend in den Stuhlausleerungen der Ruhrkranken zu constatiren. Dies gelang mir bei der ersten Gelegenheit. Weiterhin fand ich die Amöben lebend oder todt, je nach der Zeit der Untersuchung und der Intensität der Erkrankung, in über 150 im Laufe von zwei Jahren untersuchten Dysenteriefällen. Meistentheils waren die Amöben lebend, wenn der Stuhlgang frisch untersucht wurde. Fünfmal, wie schon gesagt, wurden dieselben von einer Menge von Monadinen begleitet.

In jedem Falle von unzweifelhafter Dysenterie wurden die Amöben gefunden.

Als Controle dienten mir alle möglichen Fälle von an Darmkatarrhen leidenden Kranken des griechischen und des arabischen Hospitals. In keinem Fall, ausser bei Dysenterie, fand ich die Amöben. Ebenfalls fand ich die Amöben in den Darmschnitten von 12 an Dysenterie verstorbenen Individuen. In 30 Controlfällen (Typhus, Phthisis, biliöses Typhoid, Bilharzia), wo der Darm verschwärt oder erodirt war, fand ich keine Amöben. Auch in ein paar geheilten Dysenteriefällen, bei welchen die Geschwüre vernarbt waren, konnten sie nicht mehr gefunden werden.

Was das Aufsuchen unserer Amöben in den Stuhlausleerungen von Ruhrkranken anbetrifft, so muss man nach meiner Erfahrung stets frisch ausgeleerte Stühle zur Untersuchung benutzen. Ich nehme aus dem ruhrartigen Stuhl die darin schwimmenden, blutig-schleimigen Partikelchen heraus und nehme davon einen kleinen Tropfen zur mikroskopischen Untersuchung. Am Besten gelingt dieselbe im hängenden Tropfen; sie gelingt aber auch, wenn man den Tropfen mit dem Deckgläschen auf dem Objectträger drückt. Die Amöben werden dann sichtbar bei starker Vergrösserung, z. B. Zeiss homogene Immers. $\frac{1}{12}$ mit geeigneten Blenden. Die Thierchen sind zwar auch bei geringerer Vergrösserung erkennbar, aber es ist besser, um ihre Bewegungen zu beobachten, stärkere Linsen anzuwenden. Ihr zarter, flüssiger und oft durchscheinender Leib macht sie sonst schwer unter den anderen Zerfallsproducten eines dysenterischen Stuhles wahrnehmbar. Dadurch erklärt

Digitized by Google

sich der Umstand, dass die Amöben bis jetzt der Aufmerksamkeit vieler Forscher entgangen sind. Was den Lösch'schen und die übrigen fraglichen Fälle, die in Europa beobachtet wurden, betrifft, so weiss man noch nicht, ob diese Form von Dysenterie identisch mit der tropischen ist. Von den Autoren aber, welche über tropische Krankheiten geschrieben haben, erwähnt keiner unsere Amöben. In Indien besonders, wo die Dysenterie wie in Aegypten, endemisch ist und die Amöben nach einer mündlichen Mittheilung von Prof. R. Koch von ihm in den Darmschnitten der an Dysenterie verstorbenen Individuen gefunden wurden, sind dieselben bis dahin nicht von Anderen beobachtet worden.

Unsere Amöben verhalten sich folgendermaassen:

Wie bei allen Amöben (Zopf)[1]) erkennt man in ihnen die Plasmasubstanz, den Kern und die Vacuolen. Ihre Grösse schwankt bei ruhenden Exemplaren, zwischen 0,012—0,030 mm, sie sind also etwas kleiner als diejenigen von Lösch, welche 0,02—0,035 mm maassen; hieraus scheint hervorzugehen, dass sie nicht identisch mit den unserigen sind. Es können aber bei den Messungen Fehler vorgekommen sein; denn obgleich Lösch seine Amöben 5—8mal grösser als die rothen Blutkörperchen angiebt, so erscheinen sie in seiner Abbildung 8—15mal grösser.

Das Plasma unserer Amöben besteht aus einer schleimflüssigen Substanz, das ich im Gegensatz zu dem Hyaloplasma der anderen Amöben, Myxoplasma nennen werde; die innere Masse desselben enthält viele kleine lichtbrechende Körnchen, das Körnchenplasma. Die Amöben besitzen einen ziemlich grossen Kern; derselbe ist homogen, mattglänzend und hat gewöhnlich seinen Sitz in der Mitte des Thierchens. Seine Grösse beträgt im Durchschnitt 5—7 μ. Ein Kernkörperchen, wie Lösch in seinen Amöben beobachtet haben will, konnte ich nie deutlich wahrnehmen. Manchmal erscheint allerdings der Kern selbst etwas körnig und man merkt an ihm wohl 1—3 Körnchen, welche selten in der Mitte des Kernes gelagert sind. Derselbe ist meistens rund, man trifft aber auch ovale und selbst unregelmässige Formen. In manchen Amöben habe ich auch zwei Kerne gesehen. Es muss hier bemerkt werden, dass der Nachweis des Amöbenkernes nicht immer leicht ist. Zopf giebt an, dass derselbe auch

[1]) Zopf, Die Pilzthiere oder Schleimpilze. Berlin 1885.

Digitized by Google

bei den anderen Amöben durch die Anhäufung von Plasmakörnchen und aufgenommenen Fremdkörpern auf Schwierigkeit stösst.

Die Vacuolen sind in verschiedener Zahl vorhanden, jedoch fand ich nicht über 10 in einer und derselben Amöbe. Im beweglichen Zustande des Thieres kann man dieselben kaum bemerken. Auch ihre Grösse ist verschieden. Manche erreichen diejenige eines Kernes. Manchmal merkt man in den Vacuolen eine Trübung, welche ihnen den Anschein giebt, als enthielten sie Körnchen.

Myxoplasma, Körnchenplasma und Kern der Amöbe färben sich schnell und leicht durch alle bekannten Färbungsmittel, während die Vacuolen ungefärbt bleiben und ihre Zahl erst durch die Färbung des Thieres zum Vorschein kommt.

Die Amöben können in ihr Plasma, durch ihre Bewegungen wahrscheinlich, Substanzen aufnehmen. In diesem Zustande sieht man dieselben im Centrum voller und das ganze Thierchen grösser. Die Beschaffenheit der Ingesta ist grobkörnig, man erkennt aber nicht, woraus sie bestehen; ich sah oft, dass der Inhalt hie und da gelblich erschien, da ich aber bis jetzt keine directe Aufnahme oder Ausleerung dieser Stoffe beobachtet habe, kann ich mich über sie nicht weiter aussprechen, insbesondere auch darüber nicht, ob die Farbe aus Chlorophyll oder Hämoglobin besteht.

Die activen Bewegungen oder Gestaltveränderungen der Dysenterieamöben beginnen an dem Myxoplasma und verhalten sich sehr ähnlich denjenigen der Amöben von Lösch. Auch hier zeigt sich plötzlich an einer beliebigen Stelle des Plasmas ein hyaliner, glänzender, schleimflüssiger Auswuchs, welcher sich rüsselförmig nach aussen ausstreckt um sich nachher wieder einzuziehen oder einen halben Kreis um den Amöbenleib herum zu bilden und an anderer Stelle wieder zu erscheinen. Es können zugleich 2 oder noch mehrere solche Fortsätze an verschiedenen Stellen sich bilden. Diese Fortsätze sind von verschiedener Grösse, stumpf und von wechselnder Schnelligkeit. Einige Exemplare verändern ihre Form bis 10mal in einer Minute, andere wieder viel seltener. Mit den Gestaltveränderungen des Myxoplasmas bewegt sich auch das Körnchenplasma in der Amöbe in tanzenden Bewegungen; dieselben halten noch längere Zeit an, nachdem das Myxoplasma seine Gestaltveränderungen eingestellt hat. Der Kern

Digitized by Google

bewegt sich mit den Gestaltveränderungen des ganzen Thierchens und ändert auch seine Form. Die Ortsveränderungen der Amöben sind sehr langsam und finden nur durch die amöboiden Bewegungen des Parasiten statt.

Unsere Amöben sind, in der Ruhe begriffen, gewöhnlich rundlich. Wenn dieselben Nahrungsstoffe enthalten, erkennt man in ihnen im Centrum um den Kern eine Körnchenanhäufung (Ingesta), umgeben von einem Contour, welcher das übrige Plasma unterscheidet, wovon die Fortsätze sich bilden. [Auch die anderen Amöben differenzirt A. Brass in Schichten und zwar in Bewegungsplasma, Athmungsplasma, Nahrungsplasma und Ernährungsplasma (Zopf).] Hier lassen sich natürlich wegen des schnell eintretenden Todes unserer Amöben, keine solche Unterschiede machen, dennoch können wir bei einigen Individuen (s. Fig. I $\alpha\,\beta\,\gamma\,\delta\,\varepsilon$) drei Schichten, Nahrungsplasma, Körnchenplasma und Bewegungsplasma unterscheiden.

Wenn der Fortsatz gebildet ist und einige Zeit sich ruhig verhält, dann strömt das Körnchenplasma in denselben ein (Fig. I γ) und bei Erscheinung eines Fortsatzes an anderer Stelle geschieht derselbe Prozess, bis das Thier sich theilt oder abstirbt. Bei den abgestorbenen Amöben sieht man öfters gar kein Körnchenplasma, während andere wieder ganz damit gefüllt sind, so dass man dann weder Kern noch Vacuolen erkennt. Eine vollendete Theilung der Amöbe unter dem Mikroskop sah ich bis jetzt nicht; in einem Fall, wo sich ein Fortsatz gebildet hatte, wurde allmählich ein dünner Hals gebildet, die Amöbe in zwei Theile getrennt, aber immer durch den Hals zusammenhängend, und der Parasit starb ab, bevor die Theilung vollständig wurde (Fig. I ϱ). Solche todten Exemplare habe ich oft gesehen. Eine Theilung des Kerns sah ich bis jetzt nicht und das muss vielleicht aus dem Umstand erklärt werden, dass, wie oben schon erwähnt, die Thiere schnell abstarben.

Frische Amöben auf Deckgläschen gut zu färben, um Kern und übrige Theile ihres Körpers gut zu unterscheiden, war mir unmöglich. Alles färbt sich homogen und nur die Vacuolen bleiben ungefärbt.

Sehr schön zeigen sich unsere Amöben in den Schnittpräparaten der Darmgeschwüre. Anfangs hatte ich grosse Schwierig-

Digitized by Google

keit, sie hier aufzufinden. Die Ursache davon war, dass ich entweder nicht geeignete Geschwüre zur Untersuchung auswählte oder überfärbte. Es finden sich bei Darmgeschwüren, wie bekannt, ausser den zahlreichen Zerfallsproducten, nekrotischen Epithelzellen, Plasmazellen, noch Massen von Mikroorganismen vor, welche die Amöben theils anfüllen, theils bedecken. Doch wenn man frische Geschwüre zur Untersuchung nimmt, und die Schnitte gut färbt, bekommt man sehr schöne Bilder (s. Fig. II und III). Alkoholische Lösungen von Methylenblau und Gentianaviolet eignen sich am Besten zur Färbung der Amöben in den Darmschnitten. Die Zahl der Amöben in den Schnitten hängt von der Beschaffenheit des Geschwüres ab. Am zahlreichsten finden sie sich in den frischen Geschwüren. In einigen Präparaten treten die Amöben in solcher Menge auf, dass die ganze Submucosa des verschwärten Theiles voll von ihnen ist (s. Fig. II). Der Sitz der Amöben ist die Basis des Geschwüres, und besonders am Rande desselben die Submucosa; man findet sie aber auch vereinzelt zwischen den abgestorbenen Epithelien der Schleimhaut.

In einem Falle, wo das Geschwür bis in die Muscularis ging, traf ich die Amöben auch hier eingedrungen.

In dem ulcerirten Theil des Darmes ist die Schleimhaut zu einer Detritusmasse verwandelt; man sieht nur ein nebelähnliches Bild, bestehend aus allerlei Bakterien und nekrotischen Epithelzellen; die Thierchen sind hier gewöhnlich undeutlich und mit Körnchen und Bakterien gefüllt. Die Submucosa zeigt auch grosse Veränderungen. Die Capillaren sind erweitert und geschlängelt, man sieht auch junge Gefässe, Anhäufung von jungen Lymphzellen und Plasmazellen. Dazwischen treten die Amöben in verschiedenen Mengen auf. Die Gestalt derselben in den Schnitten ist meistentheils rund oder oval, seltener sind sie anders gestaltet. Wenn die Amöben in Schnittpräparaten frei von Körnchen und Bakterien sind, erkennt man ihre Vacuolen gut, den Kern indess nie deutlich. Meine Präparate zeigten, dass dieselben im Darmgewebe nichts an Umfang eingebüsst hatten.

Was die Lebensgeschichte unserer Amöben anbetrifft, habe ich leider vor der Hand nicht viel zu berichten. Es war mir nicht möglich dieselben künstlich zu züchten trotz Anwendung

Digitized by Google

aller möglicher Flüssigkeiten und verschiedener Temperaturen. Ich fand die Amöben nach 24 Stunden stets todt. Im Süss- und Salzwasser starben sie nach wenigen Stunden. Während des Sommers gelang es mir einmal, als ich den Koth feucht aufbewahrte, die Amöben nach 48 Stunden noch am Leben zu finden; ihre Bewegungen jedoch waren sehr träge. Zwischen Object und Deckglas leben sie gewöhnlich 1—2, seltener 3—4 Stunden. Im hängenden Tropfen lebten sie 12 Stunden lang. Alle gebräuchlichen antiseptischen Mittel, auch in sehr schwachen Lösungen, wirken sehr giftig auf die Amöben.

Den Lösch'schen Versuch, in den Darm von Versuchsthieren die Amöben einzuspritzen, führte ich bei 2 Meerschweinchen und 1 Kaninchen aus, jedoch ohne Resultat.

Unsere Amöben fand ich in allen Stadien der ägyptischen Dysenterie, in den ganz frischen sowie in den chronischen Fällen. In den ersten Erkrankungstagen, wo meistens die Stühle viel Blut enthalten, sind sie nicht so zahlreich, in den älteren schlimmen Fällen, wenn keine locale Antisepsis stattgefunden hat, trifft man dieselben in grossen Mengen. In einem und demselben Individuum sieht man bei verschiedenen Untersuchungen die Amöben einmal lebend, einmal todt; das hängt wahrscheinlich davon ab, ob der Stuhlgang rein oder mit Urin vermischt ist, welcher, wie es scheint, giftig auf sie einwirkt. Bei einigen Individuen können die Amöben auf längere Zeit den Dickdarm zugleich mit anderen Parasiten bewohnen. In einem Falle fand ich ausser den Dysenterieamöben noch Riesenamöben (Pat. war leprös und seit mehreren Wochen an Diarrhoe krank, die Ruhr war frischen Datums), Filaria sanguinis hominis, Distomen- und Trichocephalus latus-Eier[1]).

Was die Beseitigung der Amöben im Darm anbetrifft, so haben sich die schon bekannten Mittel, insbesondere das Argen-

[1]) Wie oben erwähnt, findet man die Amöben auch mit Schwärmern (Monadinen) zusammen; ob dies Zufall ist oder ob eine genetische Beziehung zwischen Amöben und Monadinen besteht, ist vorläufig schwer zu entscheiden. In einem Falle, den ich letzthin beobachtet habe, waren die Monadinen in verschiedenen Grössen vorhanden; einige waren mehr als die Hälfte grösser als die Amöben, aber mit Geisseln versehen und bewegten sich wie die übrigen Schwärmer, wechselten aber auch ihre Gestalt wie die Amöben.

Digitized by Google

tum nitricum, die Borsäure und das Chinin, gelöst, und in den Darm eingespritzt, am meisten bewährt.

Dass die Amöben als Ursache der tropischen Dysenterie angenommen werden müssen, lässt sich aus dem Mitgetheilten zur Genüge sicher stellen. Wie sie aber in den Organismus eindringen und ihre Entwickelung im Dickdarme finden, ist schwer zu erklären.

Dies sind im Ganzen meine Ergebnisse über die Dysenterieamöben und ihre Lebensgeschichte. Allerdings ist es nur ein Anfang, die Zukunft wird aber Gelegenheit bieten, dieses wichtige Protozoon weiter zu verfolgen.

- - - -

Erklärung der Abbildungen.

Taf. XVII. Fig. I—III.

Fig. I. $\alpha\ \beta\ \gamma\ \delta\ \epsilon$ Eine und dieselbe Amöbe in verschiedenen Gestaltveränderungen. μ 2 ruhende Amöben. ν Eine Amöbe, ihr Körnchenplasma in den Fortsatz eingiessend. ω 2 auf Deckgläschen gefärbte Amöben. In den lebenden Amöben erkennt man den Kern, das Körnchenplasma mit Ingesta, das Myxoplasma und die Fortsätze. In den gefärbten nur die Vacuolen. ϱ Eine in Theilung begriffene Amöbe. (Zeiss Oc. 3 : $\frac{1}{12}$ Im. Ausgez. Tubus.)

Fig. II. Darmschnitt von einer an Dysenterie verstorbenen 50jährigen Frau. Massen von Amöben in der Submucosa. Mit Methylenblau-Lösung gefärbt. (Zeiss Oc. 3 : Obj. A A.)

Fig. III. Darmschnitt eines an Leberabscess mit Darmgeschwüren verstorbenen Mannes. Ein Theil der Submucosa. 5 Amöben zwischen Bakterien und Zellen. Gentianavioletfärbung. (Zeiss Oc. 3 : $\frac{1}{12}$ Im. Ausgez. Tubus.)

Digitized by Google

Einladung zur 59. Versammlung Deutscher Naturforscher und Aerzte.

Die Geschäftsführer der 59. Versammlung Deutscher Naturforscher und Aerzte, welche vom 18.—24. September d. J. ihre Sitzungen in Berlin abhalten wird, beehren sich hierdurch, die Deutschen Naturforscher und Aerzte, sowie alle diejenigen, welche sich wissenschaftlich mit Naturkunde und Medicin beschäftigen, zur Betheiligung einzuladen. Fremde Gelehrte werden sie mit Freuden willkommen heissen.

Die gleichzeitig stattfindende Ausstellung wissenschaftlicher Instrumente, Apparate und Unterrichtsgegenstände wird am 16. September eröffnet werden.

Programme können durch das Bureau der Naturforscher-Versammlung, Leipzigerstr. 75 SW. bezogen werden.

Da nach dem Statut (§ 2) der Hauptzweck der Gesellschaft ist, den Naturforschern und Aerzten Deutschlands Gelegenheit zu verschaffen, sich persönlich kennen zu lernen, und da diese Bekanntschaft seit langen Jahren ein Hauptförderungsmittel des nationalen Geistes gewesen ist, so hoffen die Unterzeichneten auch für die bevorstehende Versammlung auf eine recht grosse und lebendige Betheiligung.

Berlin, Anfang August 1886.

Rud. Virchow,
I. Geschäftsführer.

A. W. Hofmann,
II. Geschäftsführer.

Digitized by Google

Fig. 3

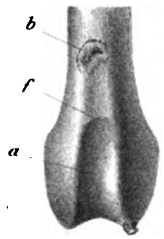

Fig. 1

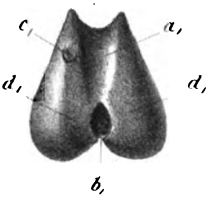

Fig. 2A

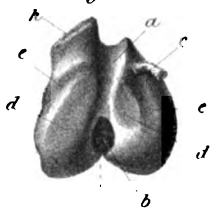

Fig. 6.

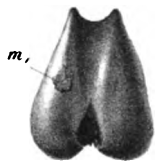

Fig. 5.

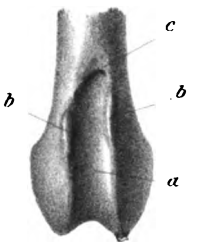

Fig. 2B

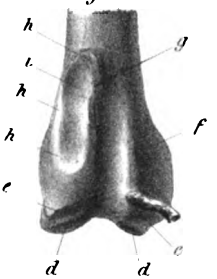

Fig. 7A

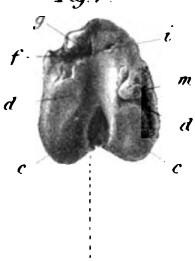

Fig. 4.

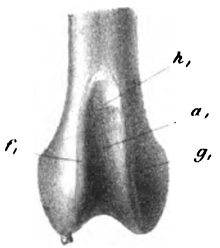

Fig. 8

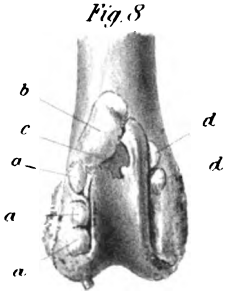

Fig. 7B

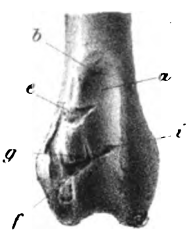

Fig. 9.

Fig. 10.

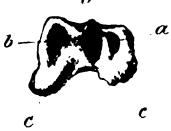

E. [illegible] del. et lith.

Druck v. A. Renaud

Digitized by Google

Digitized by Google

Fig 1.

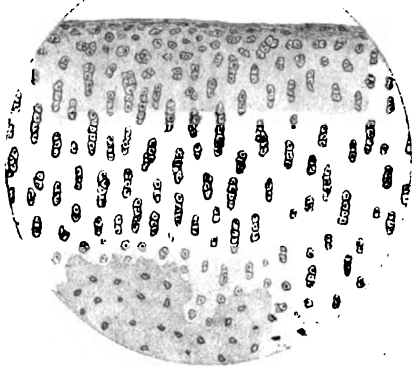

Fig 2.

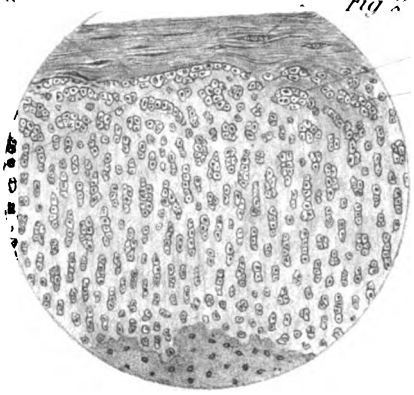

Fig 3.

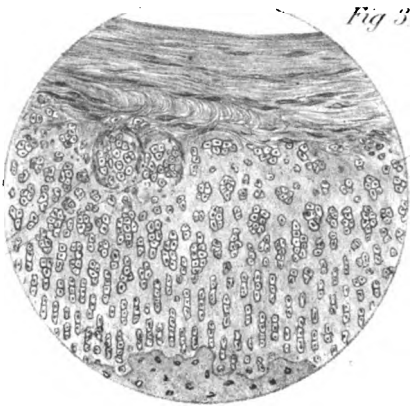

Digitized by Google

Digitized by Google

Fig. 1

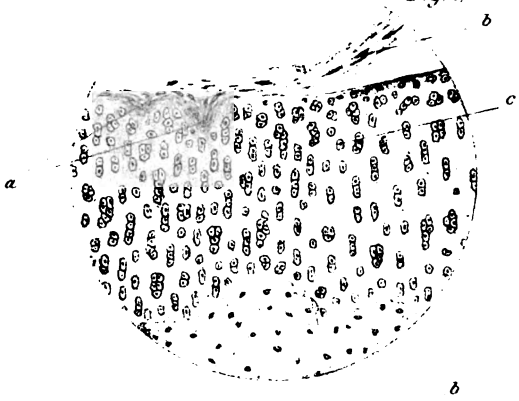

Fig. 2

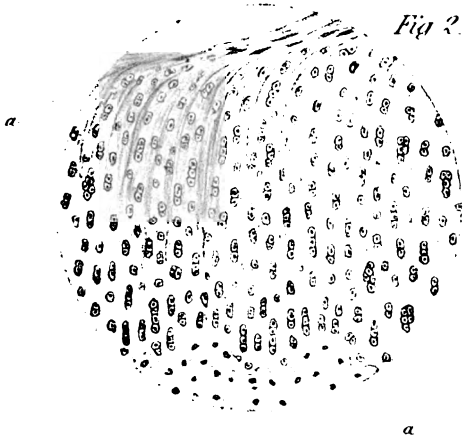

Fig. 3

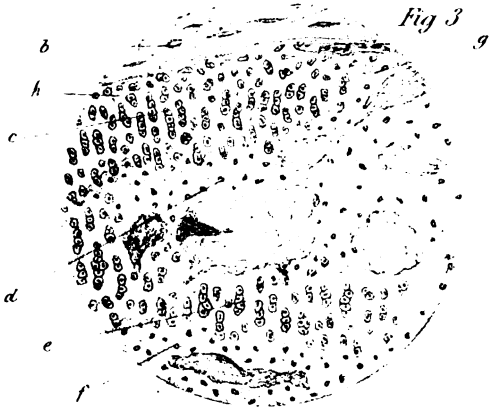

Digitized by Google

Digitized by Google

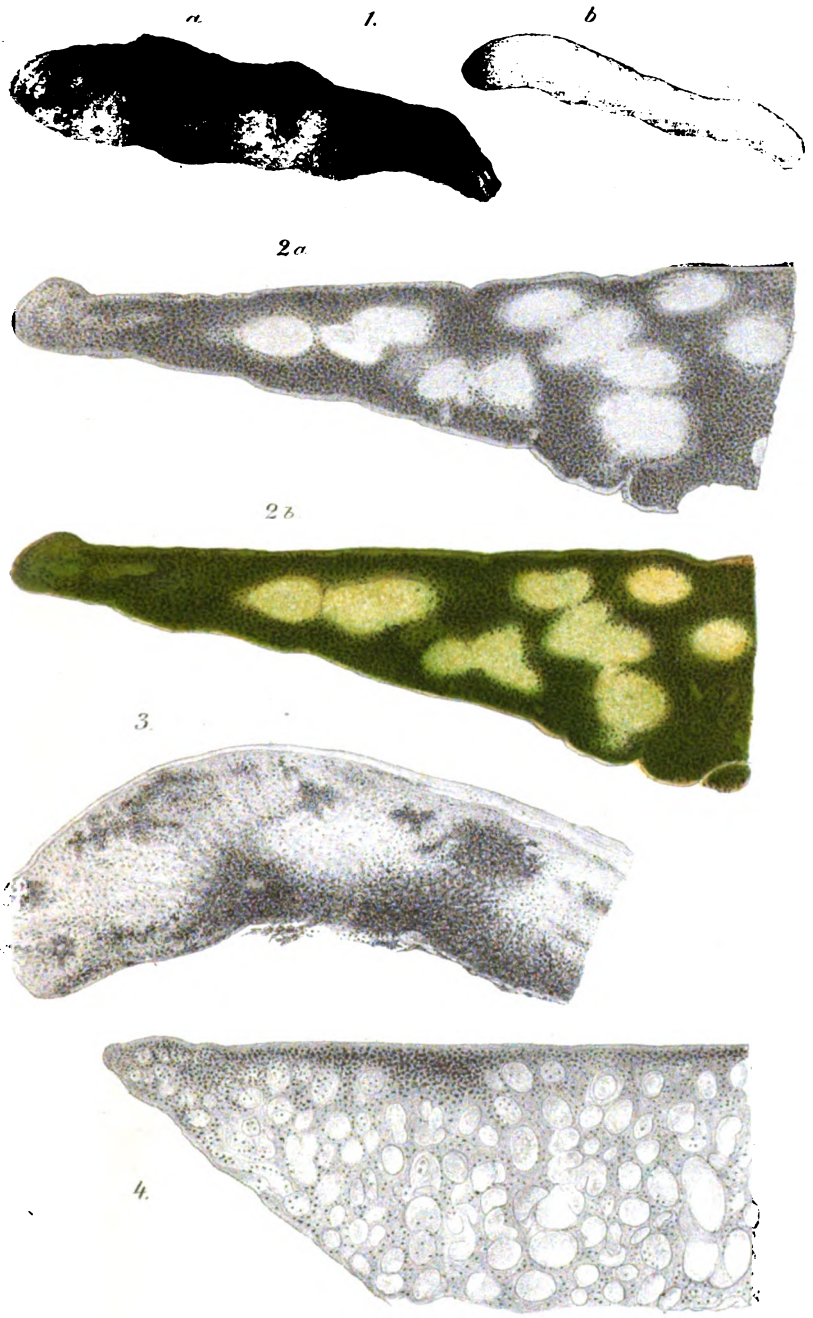

Wittmaack del. Alb. Schütze Lith. Inst. Berlin

Digitized by Google

Digitized by Google

Digitized by Google

3.

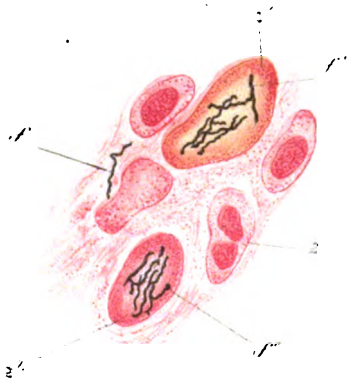

2.

1.

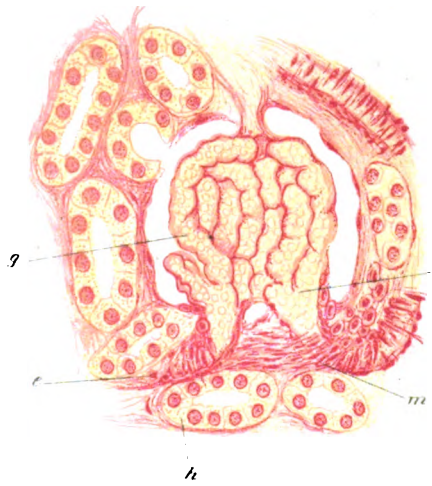

5.

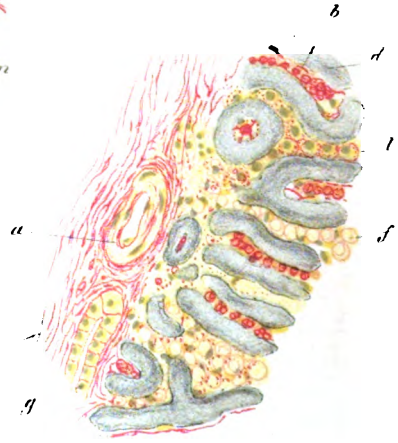

4.

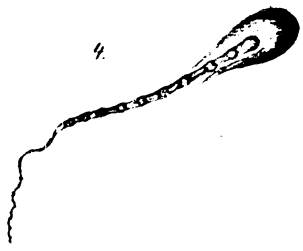

Digitized by Google

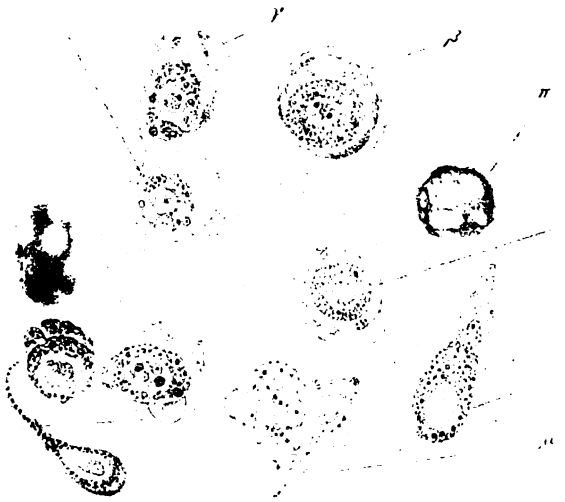

I.

II.

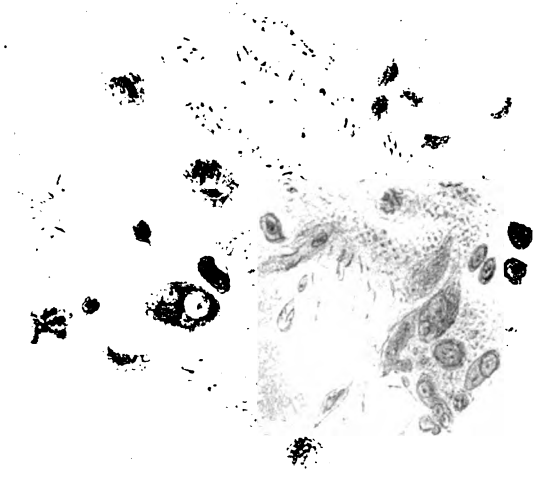

III.

Digitized by Google

Digitized by Google

Gustav Herbrich's
Cartonagenfabrik
Leipzig
hält
Präparatenkästen
(Etui-, Buch- und Tafelform)
in **solider** u. **eleganter** Ausführung stets zu **billigen Preisen** empfohlen.
Beste Referenzen von fachmännischen Autoritäten liegen vor.
Illustrirte Preisverzeichnisse gratis und franco.

Verlag von **August Hirschwald** in Berlin.
Soeben erschienen:

Untersuchungen
über
Ptomaine
von
Professor Dr. **L. Brieger.**
III. Theil. gr. 8. 1886. 2 M. 80 Pf.
I. Theil 1885. 1 M. 60 II. Theil 1885. 2 M.)

Practische Grundzüge
der
Gynaekologie
von
Dr. **A. Rheinstaedter,**
Sanitätsrath und Specialarzt für Frauenkrankheiten zu Cöln a. Rh.
Mit 49 Figuren im Texte. gr. 8. 1886. Preis: 9 M.

Verlag von **Georg Reimer** in Berlin,
zu beziehen durch jede Buchhandlung.

Untersuchungen
über
thierische
Elektricität
von
Emil Du Bois-Reymond.
Zweiten Bandes zweite Abtheilung.
Schlusslieferung.
Preis 4 Mark.
Preis für das vollständige Werk 34 Mark.

Klimatische Sommerkurorte.
Leitfaden für Aerzte und Laien
von
Dr. med. H. Reimer.
Kl. 8. IV u. 301. Preis broschirt 4 Mark.

Verlag von Georg Reimer in Berlin,
zu beziehen durch jede Buchhandlung.

Ueber
den Werth und die Resultate
der verschiedenen
Entfettungsmethoden.
Von
Sanitätsrath **Dr. Jacques Mayer,**
pract. Arzt in Karlsbad.
Separat-Abdruck der Verhandlungen des Vereins für innere Medicin in Berlin aus der Deutschen medicinischen Wochenschrift 1886. No. 10, 11 u. 12.
Preis: 80 Pf.

Ueber die Localbehandlung
des chronischen Blasenkatarrhs,
ein Beitrag zur Chirurgie der Harnorgane
von **Dr. Max Schüller,**
Privatdocent der Chirurgie in Greifswald.
Mit 7 im Text eingedruckten Holzschnitten. Preis: 75 Pf.

Digitized by Google

Inhalt.

		Seite
XVIII.	Untersuchungen über die Spina bifida. Von Prof. F. v. Recklinghausen in Strassburg. (Schluss von S. 330.)	373
XIX.	Experimentelle Untersuchungen über Thrombose. Von Prof. J. C. Eberth und Dr. C. Schimmelbusch in Halle. (Fortsetzung zu S. 350.)	
	III. Conglutination und Coagulation.	456
	IV. Gefässläsion und Thrombose.	461
	V. Circulationsstörung und Thrombose.	464
XX.	Experimentelle Untersuchungen über den anatomischen Zustand der Gelenke bei andauernder Immobilisation derselben. Von Dr. Albert Moll. (Hierzu Taf. XIII—XV.)	466
XXI.	Die experimentelle Melanämie und Melanose durch Schwefelkohlenstoff und Schwefeloxysulfid nebst einigen Bemerkungen über die Natur des Malariagiftes. Von Dr. Carl Schwalbe, prakt. Arzte in Magdeburg. (Hierzu Taf. XVI.)	486
XXII.	Ueber einige pathologisch-histologische Methoden und die durch dieselben erzielten Resultate. Von Prof. Dr. Victor Babes in Budapest. (Hierzu Taf. XVII. Fig. 1—5.)	511
XXIII.	Zur Aetiologie der Dysenterie in Aegypten. Von Dr. Kartulis in Alexandrien. (Hierzu Taf. XVII. Fig. I—III.)	521

Einsendungen für das Archiv werden unter der Adresse des Verlegers Georg Reimer (Anhaltische Str. No. 12, SW.) erbeten. Blosse Anschreiben sind an den Herausgeber Prof. R. Virchow (Schellingstr. No. 10, W.) zu richten.

Digitized by Google

Digitized by Google

Digitized by Google

Digitized by Google

Digitized by Google

B.P.L. Library,
JAN 14 1887

(Sept., 1886, 20,000)

BOSTON PUBLIC LIBRARY.

One volume allowed at a time, and obtained only by card; to be kept 14 days (or seven days in the case of fiction and juvenile books published within one year) without fine; not to be renewed; to be reclaimed by messenger after 21 days, who will collect 20 cents besides fine of 2 cents a day, including Sundays and holidays; not to be lent out of the borrower's household, and not to be transferred; to be returned at this Hall.

Borrowers finding this book mutilated or defaced, are expected to report it; and also any undue delay in the delivery of books.

*** No claim can be established because of the failure of any notice, to or from the Library, through the mail.

The record below must not be made or altered by borrower.

Digitized by Google

3 2044 103 038 469

Digitized by Google